

NEUROFTALMOLOGIA BASEADA NA EVIDÊNCIA

Grupo Português de Neuroftalmologia

Coordenação: **Dália Meira**

Revisores: **Dália Meira, João Costa, Pedro Fonseca**

Ficha técnica

AUTORES E FILIAÇÕES

Ana Fonseca

Assistente hospitalar de oftalmologia, Centro Hospitalar Norte E.P.E. - Hospital Santa Maria

António Augusto Velasco e Cruz

Carlos Menezes

Interno complementar de oftalmologia, Hospital de Pedro Hispano - Matosinhos

Cristina Almeida

Assistente hospitalar de oftalmologia, Hospital de Braga

Cristina Sousa

Interna complementar de oftalmologia, Centro Hospitalar São João - Porto

Dália Meira

Assistente hospitalar de oftalmologia, Centro Hospitalar de Vila Nova de Gaia/Espinho
Coordenadora do grupo português de neurooftalmologia 2013/2014

Eduardo Saraiva

Assistente hospitalar de oftalmologia, Centro Hospitalar de Vila Nova de Gaia/Espinho

Eduardo Silva

Assistente hospitalar graduado de oftalmologia, Centro Hospitalar e Universitário de Coimbra
Professor auxiliar de oftalmologia, Faculdade de Medicina da Universidade de Coimbra
Investigador do IBILI, Faculdade de Medicina da Universidade de Coimbra

Isabel Ribeiro

Assistente hospitalar de oftalmologia, Hospital de Pedro Hispano - Matosinhos

Ivone Cravo

Coordenadora do grupo português de neurooftalmologia 2011/2012

João Beato

Interno complementar de oftalmologia, Centro Hospitalar São João - Porto

João Barbosa Breda

Interno complementar de oftalmologia, Centro Hospitalar São João - Porto

João Costa

Assistente hospitalar graduado de oftalmologia, Centro Hospitalar de Lisboa Ocidental E.P.E. - Hospital de Egas Moniz
Coordenador do grupo português de neurooftalmologia 1999/2000 e 2005/2006

João Paulo Cunha

Assistente hospitalar graduado de oftalmologia, Centro Hospitalar Lisboa Central

João Lemos

Assistente hospitalar de neurologia, Centro Hospitalar de Vila Nova de Gaia/Espinho

João Quadrado Gil

Interno complementar de oftalmologia, Centro Hospitalar e Universitário de Coimbra

Joana Ferreira

Assistente hospitalar de oftalmologia, Centro Hospitalar Lisboa Central

Joaquim Pinheiro

Chefe de Serviço de Neurologia, Centro Hospitalar de Vila Nova de Gaia/Espinho

Lígia Figueiredo

Interna complementar de oftalmologia, Centro Hospitalar de Vila Nova de Gaia/Espinho

Lígia Ribeiro

Assistente hospitalar de oftalmologia, Centro Hospitalar de Vila Nova de Gaia/Espinho e Unidade Local de Saúde do Alto Minho

Madalena Pinto

Assistente hospitalar de neurologia, Centro Hospitalar São João - Porto

Manuela Novais**Maria Araújo**

Assistente hospitalar graduada de oftalmologia, Hospital de Santo António - Centro Hospitalar do Porto
Coordenadora do grupo português de neurooftalmologia 2001/2002

Maria Picoto Rodrigues

Interna complementar de oftalmologia, Centro Hospitalar de Lisboa Ocidental E.P.E. - Hospital de Egas Moniz

Olinda Faria

Assistente hospitalar de oftalmologia, Centro Hospitalar São João - Porto
Coordenadora do grupo português de neurooftalmologia 2007/2008

Pedro Fonseca

Assistente hospitalar de oftalmologia, Centro Hospitalar e Universitário de Coimbra

Raquel Soares

Assistente hospitalar de oftalmologia, Centro Hospitalar de Entre o Douro e Vouga E.P.E. - Unidade de S. Sebastião

Renata Rothwell

Interna complementar de oftalmologia, Centro Hospitalar de Vila Nova de Gaia/Espinho

Ricardo Leite

Interno complementar de oftalmologia, Hospital de Braga

Rosário Varandas

Assistente hospitalar graduada de oftalmologia, Centro Hospitalar de Vila Nova de Gaia/Espinho

Sandra Perdigão

Assistente hospitalar de neurologia, Unidade Local de Saúde do Alto Minho

Sandra Prazeres

Assistente hospitalar de oftalmologia, Centro Hospitalar de Vila Nova de Gaia/Espinho

Sara Ribeiro

Assistente hospitalar de oftalmologia, Centro Hospitalar São João - Porto

Sérgio Estrela Silva

Assistente hospitalar de oftalmologia, Centro Hospitalar São João - Porto

Tiago Soares Santos

Assistente hospitalar de otorrinolaringologia, Centro Hospitalar de Entre o Douro e Vouga E.P.E. - Unidade de S. Sebastião

Vítor Leal

Assistente hospitalar de oftalmologia, Centro Hospitalar São João - Porto

ÍNDICE

Prólogo - Paulo Torres	00
Neuroftalmologia baseada na evidência - Dália Meira	01
I - SISTEMA VISUAL AFERENTE	
1. Nevrite óptica - Ivone Cravo, Manuela Novais	00
2. Neuropatias ópticas isquémicas - Dália Meira, Renata Rothwell	00
3. Neuropatias infecciosas - Ana Fonseca	00
4. Neuropatia óptica traumática - Raquel Soares, Tiago Soares Santo	00
5. Neuropatias ópticas tóxicas e nutricionais - Cristina Almeida, Ricardo Leite	00
6. Neuropatias ópticas compressivas - Joana Ferreira, João Paulo Cunha	00
7. Neuropatias ópticas hereditárias - João Quadrado Gil, Eduardo Silva	00
8. Edema bilateral da papila - Olinda Faria, Cristina Sousa, Madalena Pinto	00
9. Lesões Quiasmáticas - Vítor Leal, João Barbosa Breda	00
10. Lesões Retroquiasmáticas - Lúcia Ribeiro, Sandra Perdigão	00
11. Perdas Visuais Transitórias - Eduardo Saraiva, Joaquim Pinheiro	00
II - SISTEMA VISUAL EFERENTE	
12. Distúrbios Supra e Internucleares da motilidade ocular - João Lemos	00
13. Paralisia do III par - Rosário Varandas, Lúcia Figueiredo, Dália Meira	00
14. Paralisia do IV par - João Beato, Sérgio Estrela Silva	00
15. Paralisia do VI par - Isabel Ribeiro, Carlos Menezes	00
16. Paralisia de múltiplos pares cranianos - Maria Araújo	00
17. Orbitopatia de Graves - Sandra Prazeres, Sara Ribeiro, António Augusto Velasco e Cruz	00
III - PUPILA E PÁLPEBRA	
18. Anisocoria - Pedro Fonseca	00
19. Paralisia do VII par - Maria Picoto Rodrigues, João Costa	00

PRÓLOGO

Paulo Torres

É tradição forte, desde há vários anos, na Sociedade Portuguesa de Oftalmologia, a publicação de uma monografia no final de cada biénio. A atual direção elegeu a “Neuroftalmologia” como tema a ser desenvolvido na monografia do biénio 2013-2014.

A escolha da Dra. Dália Meira para coordenar este projeto foi óbvia e inevitável de acordo com o seu percurso profissional. Sempre se dedicou a esta área da Oftalmologia e é a atual coordenadora do Grupo Português de Neuroftalmologia.

O desafio de coordenar uma monografia é sempre aliciante e gratificante mas, também, muito trabalhoso. A sua elaboração obriga a várias etapas, nomeadamente a construção do plano de temas a serem apresentados, a escolha dos autores para cada um dos capítulos, a supervisão dos textos e, por fim, o aspeto gráfico. Assim nasceu a monografia “Neuroftalmologia baseada na evidência”. Tenho a certeza que o tema vai interessar a todos pois estas patologias estão frequentemente presentes na nossa clínica.

A Sociedade Portuguesa de Oftalmologia tem como obrigação primordial a promoção e a divulgação da ciência, contribuindo para o ensino médico e desenvolvimento profissional continuado. A elaboração da monografia faz parte dos deveres da nossa Sociedade.

Quero, em meu nome pessoal e em nome da Sociedade Portuguesa de Oftalmologia, agradecer à Thea a valiosa contribuição prestada, mas, acima de tudo, quero agradecer à Dra. Dália Meira por ter aceite de imediato o desafio que lhe foi proposto e a todos os colaboradores que nele participaram, pelas inúmeras horas que dedicaram a este ambicioso projeto que resultou na monografia “Neuroftalmologia baseada na evidência”.

Paulo Torres, Presidente da SPO

NEUROFTALMOLOGIA BASEADA NA EVIDÊNCIA

Dália Meira

A Medicina Baseada na Evidência (MBE), nascida em Paris em meados do século XIX, tem como objetivo alertar os clínicos dos avanços importantes ocorridos na sua área de estudo, selecionando na literatura biomédica artigos originais e de revisão cujos resultados sejam credíveis e úteis. Praticar MBE significa o uso consciencioso, explícito e judicioso da melhor evidência clínica na realização de decisões clínicas ao cuidado de cada paciente.

A aplicação da MBE na oftalmologia, e em particular na neuroftalmologia, ainda está longe de ser a ideal, até pela inexistência de estudos clínicos prospectivos, randomizados, controlados e duplamente cegos em múltiplas patologias. No entanto, nunca a MBE foi tão importante, porque vivemos numa era em que o juízo clínico é muitas vezes esquecido em prol dos múltiplos meios de diagnóstico existentes.

Este livro não é uma revisão sistemática rigorosa, mas sumariza os estudos mais relevantes realizados até à data em diversas patologias neuroftalmológicas. E, mais importante, na minha opinião, identifica as falhas de evidência em algumas práticas clínicas instaladas. Assim, o objectivo desta monografia é gerar informação clínica relevante e específica em algumas patologias neuroftalmológicas comuns, tanto ao nível do diagnóstico como do tratamento. Espero que este livro vos seja útil na vossa prática clínica do dia-a-dia.!

Dália Meira

AGRADECIMENTOS

Agradeço à Sociedade Portuguesa de Oftalmologia, na pessoa do seu Presidente, Professor Doutor Paulo Torres, a confiança que depositou em mim para ordenar este projecto.

Agradeço ao Laboratório Thea o financiamento e o aconselhamento ao longo das várias fases do projecto.

Agradeço a todos os autores terem aceite o desafio, a quem foi pedido para abordarem numa forma sistemática e crítica temas abrangentes, mas respeitando um número limitado de páginas.

Agradeço ao Dr. João Costa e ao Dr. Pedro Fonseca terem aceite o desafio duplo, e além de autores, ajudarem-me na revisão dos capítulos.

Agradeço ao meu Director de Serviço, Dr. Luís Agrelós, e a todos os meus colegas, o ambiente agradável de trabalho, e todo o apoio que me deram neste projecto.

E por último ... agradeço à minha família pelo suporte e compreensão, nos momentos ausentes dedicados a este projecto.

Dália Meira

MÉTODOS DE CLASSIFICAÇÃO DA EVIDÊNCIA

O método adoptado para a selecção e classificação dos melhores artigos científicos baseia-se no método descrito pela *Scottish Intercollegiate Guideline Network (SIGN)*.

Classificação dos Estudos (SIGN)	
I++	Meta-análises de elevada qualidade, revisões sistemáticas de estudos clínicos randomizados controlados (<i>randomized controlled trials</i> , RCT), ou RCTs com um risco muito baixo de viés.
I+	Meta-análises bem realizadas, revisões sistemáticas de RCTs, ou RCTs com risco baixo de viés.
I-	Meta-análises, revisões sistemáticas de RCTs, ou RCTs com risco elevado de viés.
II++	Revisões sistemáticas de elevada qualidade de caso-controlo ou estudos <i>cohort</i> . Estudos caso-controlo ou estudos coorte com um risco muito baixo de fatores confundidores ou viés, e uma probabilidade elevada que a relação é causal.
II+	Estudos caso-controlo ou estudos coorte bem realizados com um risco baixo de fatores confundidores ou viés, e uma probabilidade moderada que a relação é causal.
II-	Estudos caso-controlo ou estudos coorte com um risco elevado de fatores confundidores ou viés, e uma probabilidade elevada da relação não ser causal.
III	Estudos não-analíticos (ex: casos clínicos, séries de casos)
IV	Artigo de opinião

A abordagem sistemática para classificar o nível de evidência que existe para apoiar uma recomendação clínica específica baseia-se no método de *Grading of Recommendations Assessment, Development and Evaluation (GRADE)*.

Classificação do Nível de Evidência (GRADE)	
Elevada	Um maior número de estudos muito provavelmente não irá modificar a nossa confiança no efeito estimado. <ul style="list-style-type: none"> • Vários estudos de elevada qualidade com resultados consistentes • Estudo multicêntrico de elevada qualidade, com <i>n</i> elevado
Moderada	Um maior número de estudos muito provavelmente irá ter um impacto importante na nossa confiança no efeito estimado, e pode alterar essa estimativa. <ul style="list-style-type: none"> • Um estudo de elevada qualidade • Vários estudos com limitações
Baixa	Um maior número de estudos muito provavelmente irá ter um impacto importante na nossa confiança no efeito estimado, e muito provavelmente irá alterar essa estimativa. <ul style="list-style-type: none"> • Um ou mais estudos com limitações graves
Muito baixa	Qualquer estimativa do efeito é muito incerta. Artigo de opinião <ul style="list-style-type: none"> • Um ou mais estudos com limitações muito graves

Classificação das Recomendações (GRADE)	
Recomendação Forte	Quando o risco/benefício duma determinada intervenção está bem esclarecido e pouco balanceado.
Recomendação Fraca	Quando as consequências são mais duvidosas - evidência de baixa qualidade ou porque a evidência sugere que o risco/benefício está bem balanceado.



**SISTEMA
VISUAL
AFERENTE**

01 NEVRITE ÓPTICA

Ivone Cravo, Manuela Novais

INTRODUÇÃO

O impacto da medicina baseada na evidência na prática da Oftalmologia, constitui fonte fidedigna de actualização da informação e o conhecimento dos resultados dos ensaios clínicos multicêntricos recentes, tem conduzido a modificações consideráveis na prática da Neuroftalmologia e muito particularmente, na nevríte óptica.

A nevríte óptica é uma doença inflamatória aguda desmielinizante do nervo óptico, que ocorre mais frequentemente em adultos jovens e é a neuropatia óptica mais frequente em indivíduos com idade inferior a 50 anos, a seguir ao glaucoma. Caracteriza-se por diminuição da acuidade visual (AV), unilateral, sub-aguda, acompanhada de dor retro-bulbar, sem outros sintomas sistémicos acompanhantes.¹ A apresentação clínica pode ser monofásica, ou polifásica com recorrências. A nevríte óptica associa-se muito frequentemente a uma doença desmielinizante do sistema nervoso central (SNC) mais generalizada, como a esclerose múltipla (EM) ou neuromielite óptica (NMO) e o prognóstico da recuperação visual é geralmente bom, estimando-se em 93% com ou sem terapêutica.² A associação entre nevríte óptica e EM está bem estabelecida. A nevríte óptica pode ser a apresentação inicial da EM recorrente-remitente em aproximadamente 20% dos casos^{3,4}, e pode ocorrer durante o seu decurso em 50% dos doentes. Até à realização do estudo *Optic Neuritis Treatment Trial* (ONTT) a estimativa do risco de EM após uma nevríte óptica era incerta, tendo sido publicados estudos com resultados tão díspares como 13% a 88%.⁵

Os estudos multicêntricos mais relevantes no âmbito da nevríte óptica, são:

- ONTT (*Optic Neuritis Treatment Trial*) que teve como objectivo numa primeira fase, aferir os aspectos terapêuticos benéficos e adversos da tera-

pêutica corticosteróide.

- LONS (*Longitudinal Optic Neuritis Treatment Study*) que estudou os aspectos de evolução a longo prazo, determinando a história natural da nevríte óptica e identificando os factores de risco de evolução para EM, após um primeiro episódio de nevríte óptica. Este estudo decorreu durante 15 anos em 15 centros clínicos dos Estados Unidos da América.^{6,7}

Foram também realizados outros ensaios clínicos em grande escala, relacionados com o denominado síndrome clinicamente isolado (SCI) que se define como um primeiro episódio neurológico com duração superior a 24 horas, causado pela inflamação/desmielinização, num ou mais locais do SNC, em que a nevríte óptica pode ser o episódio inicial, podendo evoluir ou não para EM:

- CHAMPS (*Controlled High-Risk Subjects Avonex[®] MS Prevention Study*)⁸
- CHAMPIONS (*Controlled High-Risk Avonex[®] Multiple Sclerosis Prevention study in Ongoing Neurologic Surveillance study*)^{9,10}
- ETOMS (*Early Treatment of MS*)¹¹
- BENEFIT (*Betaseron[®] in Newly Emerging MS For Initial Treatment study*)^{11,12}
- PRECISE study¹³

Estes estudos tiveram o objectivo de determinar se as terapêuticas modificadoras da doença (TMD) após um SCI, podem adiar um segundo evento desmielinizante e portanto protelar o diagnóstico de esclerose múltipla clinicamente definida (EMCD), uma vez que um diagnóstico de EMCD requer a ocorrência de pelo menos dois eventos neurológicos consistentes com desmielinização no SNC, separados temporal e anatomicamente.¹⁴ O termo nevríte óptica é também por vezes usado para outras etiologias inflamatórias ou infecciosas. Estas causas de neuropatia óptica são referidas no diagnóstico diferencial.

Tabela 1. Ensaios clínicos na nevrite óptica

	Objectivo	n	Critérios de inclusão	Avaliação	Resultados/Conclusão
ONTT (1991)	Efeito da terapêutica corticosteróide na nevrite óptica	454	1º Episódio de nevrite óptica aguda unilateral, com sintomas visuais ≤ 8 dias, dos 18-46 anos	Índice de recuperação visual Prognóstico da doença a longo prazo	Alta dose de corticosteróide intravenoso, seguido de corticosteróide oral, acelerou a recuperação visual mas, não forneceu nenhum benefício a longo prazo para a visão A prednisolona oral isolada não melhorou o resultado visual e foi associada a uma taxa de aumento de novos episódios de nevrite óptica
CHAMPS (1996)	Efeito do interferão beta-1a (Avonex [®]), na redução da incidência de EMCD	383	Doentes dos 18-50 anos com um 1º episódio neurológico agudo, isolado, consistente com desmielinização	Investigação de EMCD	IFN β-1a após um 1º evento desmielinizante é benéfico para os doentes com alterações da RM CE, que indicam alto risco de EMCD
CHAMPIONS (2001) (5 anos adicionais de follow-up após CHAMPS)	Resultado neurológico a longo-prazo, em doentes tratados com IFN β-1a	203	Doentes que participaram inicialmente no estudo CHAMPS	Percentagem de evolução para EMCD	Os resultados apoiam o uso de IFN β-1a, após um 1º evento clínico desmielinizante Efeitos benéficos modestos do tratamento imediato em relação ao início mais tardio da terapêutica
ETOMS (1995)	Efeito de baixa dose de interferão β-1a (IFN β-1a Rebif [®]) nas recorrências, em doentes após a 1ª apresentação de um evento neurológico consistente com desmielinização	309	Doentes dos 18-40 anos, com um 1º episódio e RM CE sugestivos de EM, nos 3 meses prévios	Conversão para EMCD	O IFN β-1a, numa fase precoce do tratamento de EM, teve efeito significativamente positivo nos resultados clínicos e na RM CE
BENEFIT (2005)	Efeito do tratamento precoce e tardio com interferão β-1b (IFN β-1b Betaseron [®]), na EMCD	392	Doentes com um 1º evento sugestivo de EM e com um mínimo de 2 lesões clinicamente silenciosas na RM CE	Tempo para o diagnóstico de EMCD	O tratamento precoce com IFN β-1b, previne o desenvolvimento de incapacidade. O atraso do tratamento até 2 anos, não afectou os resultados da incapacidade a longo prazo.
PreCISe (2004)	Efeito do acetato de glatiramato (Copaxone [®]) na conversão para EMCD	481	Doentes com um evento único desmielinizante acompanhado por evidência de desmielinização focal na RM CE, no prazo de 90 dias	Tempo para o diagnóstico de EMCD	O tratamento precoce com acetato de glatiramato, é eficaz em atrasar a conversão para EMCD

EMCD- Esclerose Múltipla Clinicamente Definida

n - número de doentes no estudo

EPIDEMIOLOGIA

A nevríte óptica é mais frequente nas mulheres (77%) e entre as idades de 20 a 40 anos.^{15,16}

A incidência e a prevalência variam com a distribuição geográfica e com diferenças raciais. É mais frequente no Norte dos EUA e Europa Ocidental, e menos frequente em regiões junto ao Equador. Na Ásia é mais frequente do que nos EUA e Europa Ocidental.¹⁷

A incidência nos EUA é de 6.4 por 100.000 e é mais frequente nos caucasianos (85%). A origem asiática, africana e índios americanos, têm riscos mais baixos.¹⁸ Em relação à EM, a doença associada mais frequentemente à nevríte óptica, os factores mais preponderantes para a sua manifestação são o ambiente e a hereditariedade, independentemente do local onde se habita, raça ou idade.

Em Portugal apenas existem dados sobre a prevalência da EM e de acordo com os dados do Grupo de Estudos da Esclerose Múltipla (GEEM) estima-se que mais de 5.000 portugueses sejam portadores de EM e cerca de 3.500 já se encontram em tratamento.¹⁹

FISIOPATOLOGIA

A base patológica mais comum para a nevríte óptica é a desmielinização inflamatória do nervo óptico. A patologia é semelhante à das placas no cérebro na EM aguda com embaçamento perivascular, edema nas bainhas mielinizadas do nervo e ruptura da mielina. A inflamação do endotélio vascular retiniano pode preceder a desmielinização e tornar visível o embaçamento vascular. A perda da mielina é maior que a perda axonal. Acredita-se que a desmielinização na nevríte óptica é imuno mediada, mas o mecanismo específico e o alvo / antígeno(s) são desconhecidos.²⁰

A activação das células T sistémicas está identificada de início e precede as alterações do líquido cefalorraquidiano (LCR). As alterações sistémicas resolvem-se mais cedo do que as alterações centrais (2 a 4 semanas). A activação das células T leva à libertação de citocinas e outros agentes inflamatórios.²¹

A activação de células B contra a proteína básica da mielina não é observada no sangue periférico mas pode sê-lo no líquido de doentes com nevríte óptica.²²

Como na EM, suspeita-se de uma susceptibilidade genética na nevríte óptica. Isto é sustentado pela elevação de certos tipos de HLA nos doentes com nevríte óptica.²¹

CLÍNICA

Os estudos do ONTT foram decisivos para a caracterização da clínica e identificação dos factores de risco de evolução para EM, em doentes com diagnóstico de nevríte óptica. Envolveu 457 doentes entre os 18 e 46 anos, com nevríte óptica aguda unilateral. Os sintomas de apresentação mais frequentes da nevríte óptica, foram a diminuição da acuidade visual e a dor peri-orbitária.¹⁶

A **diminuição da acuidade visual (AV)** é geralmente unilateral (70% nos adultos; na criança é bilateral em 60-70% dos casos), subaguda, rapidamente progressiva e atinge o máximo às 2 semanas. A deterioração contínua após esta altura, sugere diagnóstico alternativo. Mais de 90% dos doentes do ONTT tinham diminuição significativa da AV. Na maioria, a AV variava entre 8/10 e 1/10 (54%). Contudo 11% dos doentes tinham 10/10, e no outro extremo 3% apresentavam ausência de percepção luminosa. Em média, a função visual era ligeiramente inferior nos doentes com EM, do que naqueles sem EM. Os resultados deste estudo aos 15 anos sugerem que o prognóstico visual a longo prazo é favorável para a maior parte dos doentes com nevríte óptica, mesmo quando a EM estava presente. Contudo, ainda que se observe boa recuperação da função visual na maioria dos doentes, cerca de 5-10% não recuperaram.^{6,7}

A **dor peri-orbitária**, que frequentemente se agrava com os movimentos oculares, ocorreu em 92% dos doentes do ONTT e precede ou coincide com o início da diminuição da acuidade visual em 90% dos doentes, acompanhando a sua recuperação. A ausência de dor ou a sua persistência para além de 2 semanas, sugerem diagnóstico alternativo.^{7,23}

O **defeito do campo visual (CV)** na nevríte óptica tem sido tipicamente caracterizado como um escotoma central.^{1,25} Contudo no ONTT a alteração do campo visual foi variável e apresentou quase todos os tipos de defeito, incluindo perda difusa (48%), défice altitudinal, arciforme ou degrau nasal em 20% e mais raramente central ou cecocentral (8%). Atingimento assintomático no olho contralateral em 49% dos casos. (Figura 1) As alterações do CV geralmente regridem. No ONTT, normalizaram num ano em 56% e em 73% aos 10 anos.^{24,37}

O **defeito pupilar aferente relativo (DPAR)**, está geralmente presente no olho afectado. A sua ausência, sugere neuropatia bilateral e simétrica, ou neuropatia óptica prévia.^{6,7}

A **fundoscopia** na altura da apresentação, apresenta com maior frequência um disco óptico normal (62%). Contudo um terço dos casos têm papilite com hiperémia e edema do disco. A papilite é mais frequente em crianças com idade inferior a 14 anos e em determinadas populações de raça negra da África do Sul e do Sudeste Asiático. As hemorragias peripapilares são raras na nevríte óptica, mas acompanham frequentemente a neuropatia óptica isquémica.²⁵

A atrofia óptica nunca surge na fase aguda, mas está presente pelo menos sectorialmente após 4 a 6 semanas do início do episódio, mesmo com a normalização da AV, uma vez que a AV de 10/10 requer apenas menos de metade dos axónios foveais normais.^{26,27} (Figura 2)

As **fotopsias** são referidas por 30% dos doentes no ONTT e frequentemente desencadeadas pelos movimentos oculares.^{6,7}

01 NEVRITE ÓPTICA




Fig. 1 – Perimetria Estática Computorizada com escotoma central e perda difusa da sensibilidade retiniana num doente com nevríte óptica aguda isolada.

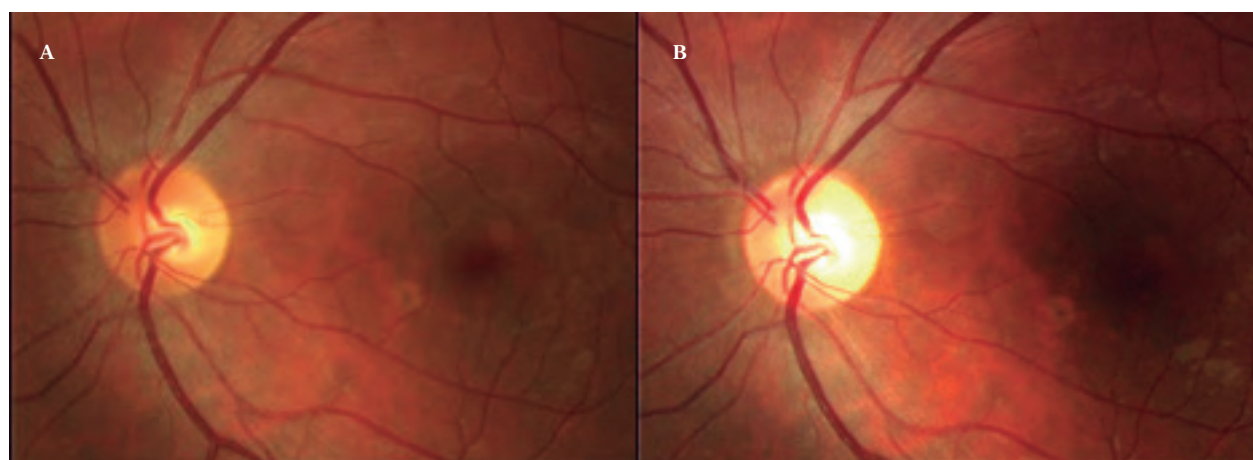


Figura 2 – (A) Fundo ocular inicial de doente com nevríte óptica, com disco óptico normal (nevríte óptica retrobulbar). Acuidade visual de 1/10, DPAR e escotoma central em OE. (B) Após 6 semanas, palidez sectorial temporal do disco óptico esquerdo, com AV de 9/10, campo visual sem alterações.

O **Fenómeno de Uhthoff** está presente em em 50% dos doentes.^{6,7}

A **visão cromática** está frequentemente afectada, com um grau de discromatopsia em desproporção com a perda de AV, podendo mesmo ocorrer em doentes com quantificação normal da AV.⁵ O erro foi misto e variável em 94% no Farnsworth-Munsell 100 hue e 88% no teste de Ishihara.^{6,7}

A **sensibilidade ao contraste**, é pouco utilizada na clínica, mas está em concordância com a disfunção visual.^{6,7}

Outros sinais de inflamação ocular como o embaçamento vascular (periflebite da retina) pode ser observado em cerca de 12% dos doentes com nevrite óptica e significa risco acrescido para EM. Uveíte e ou pars planite são menos frequentes e são mais sugestivas de causas infecciosas ou outras doenças auto-imunes.^{6,7}

A **recuperação visual** inicia-se rapidamente, dentro de 2 semanas na maioria dos doentes com nevrite óptica e a melhoria da função visual continua até 1 ano de evolução. Ainda que a maioria dos doentes recupere a acuidade visual para 10/10, em muitos doentes permanecem défices residuais da visão cromática, sensibilidade ao contraste, estereó acuidade, persistindo defeito pupilar aferente relativo em aproximadamente ¼ dos doentes aos 2 anos de evolução.²⁴

A **probabilidade de recorrência** de nevrite óptica aos 5 anos é de 28% e a recuperação da função visual após um segundo episódio é geralmente muito boa.²⁴

EXAMES COMPLEMENTARES DE DIAGNÓSTICO

Em geral, o diagnóstico da **nevrite óptica típica** é clínico, baseado apenas na história e observação, não requerendo outras investigações para a sua confirmação, sendo de fundamental importância a observação do

fundo ocular, uma vez que estes dados são essenciais na distinção dos casos típicos, dos atípicos. (Tabela 2)

O recurso a exames complementares de diagnóstico, destina-se a avaliar o risco de evolução subsequente para EM e excluir outras etiologias nos casos de apresentação ou evolução atípicos.

A **RM crânio - encefálica (CE) e órbitas** com contraste (gadolinio), são recomendadas em todos os casos de nevrite óptica. A RMN CE com contraste é o único exame que isoladamente, melhor permite avaliar o risco futuro de EM e orientar decisões no uso de terapêutica imunomoduladora.

O estudo ONTT ajudou a estratificar o risco de desenvolver EM, baseando-se nas alterações da RM CE inicial, demonstrando que os doentes com um primeiro episódio de nevrite óptica com RM CE normal, têm uma probabilidade de EM aos 15 anos de 25%; pelo contrário nos doentes com uma ou mais lesões, o risco é de 72%, com uma percentagem máxima de conversão nos primeiros 5 anos.^{4,15}

A RM-CE tem assim um papel importante no diagnóstico e *follow-up* destes doentes. Alguns factores como o sexo, raça, idade, história familiar, e localização do edema ao longo do nervo óptico, podem ajudar a prever a conversão para EM, mas o número de lesões na RM CE inicial, é o factor que mais se relaciona com o risco de desenvolver EM.¹⁶

A RM deve incluir imagem crânio encefálica e órbitas com saturação da gordura. As características das lesões CE compatíveis com EM incluem, uma ou mais lesões ovóides, com diâmetro igual ou superior a 3 mm, preferencialmente localizadas nas áreas peri-ventriculares da substância branca.⁴ (Figura 3)

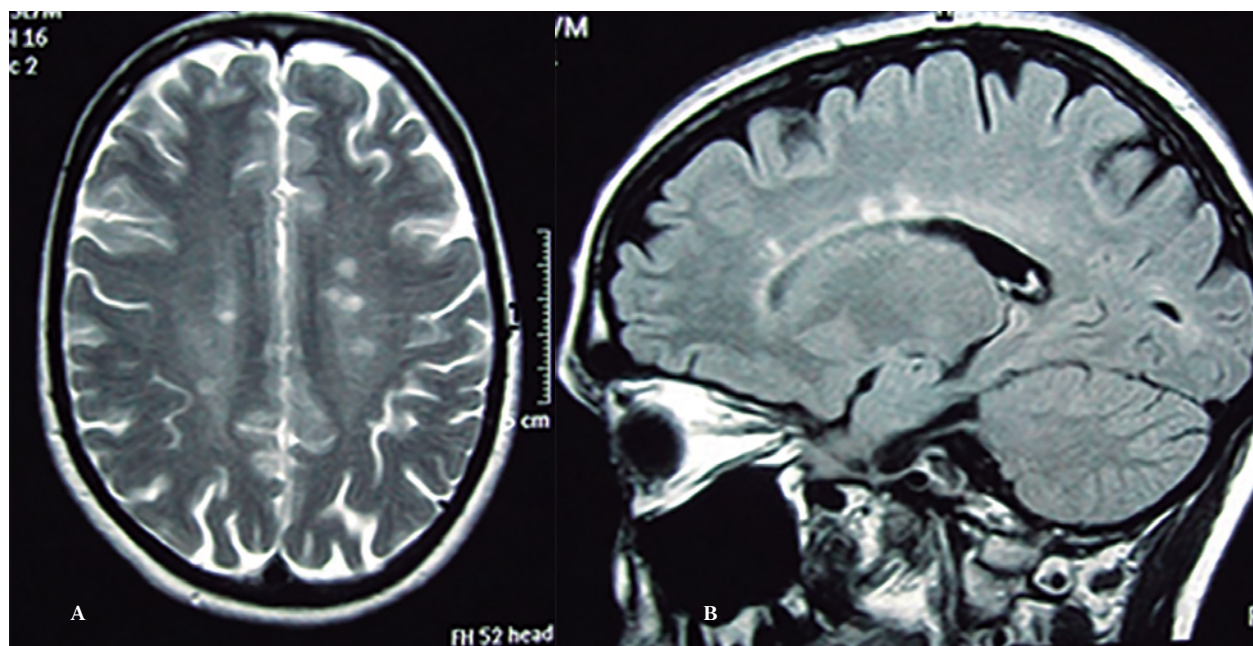


Figura 3- Neuropatia óptica aguda esquerda isolada em jovem. (A) RM crânio encefálica, corte axial, que mostra lesões multifocais hiperintensas da substância branca periventricular, muito sugestivas de desmielinização. (B) RM sagital crânio encefálica, com lesões típicas da substância branca periventriculares

01 NEVRITE ÓPTICA

A inflamação do nervo óptico envolvido (aumento da espessura e hipersinal com o contraste), foi demonstrada em cerca de 95% das RM-CE e órbitas dos doentes com nevríte óptica.^{15,16} A extensão longitudinal do envolvimento do nervo óptico observado na RM, correlaciona-se com a disfunção visual inicial e com o prognóstico da função visual.²⁸⁻³⁰ O hipersinal com o contraste persiste por cerca de 30 dias desde a apresentação inicial³¹ e pode ainda estar presente após a recuperação da visão e também em aproximadamente 60% dos doentes sem história clínica de nevríte óptica.³¹⁻³⁴ (Figura 4)

Os **testes analíticos sistémicos** e a **radiografia do tórax**, tiveram um valor limitado na avaliação da nevríte óptica típica no ONTT, não sendo por este motivo necessários nestas situações.

O **estudo do LCR**, incluindo detecção de bandas oligoclonais e índice de imunoglobulina G parecem ser um preditor útil do risco de EM. Contudo só providencia

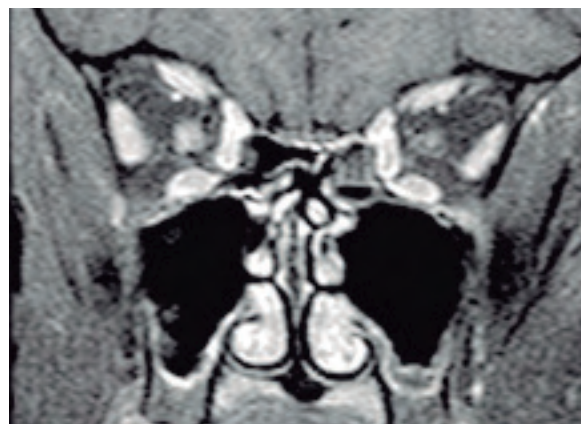

Figura 4- Neuropatia óptica aguda esquerda isolada em jovem. RM das órbitas com contraste e supressão da gordura, evidenciando nervo óptico intra-orbitário esquerdo, com aumento de espessura e hipersinal.

Tabela 2- Critérios de Nevrite Óptica Típica

Todos os critérios devem ser cumpridos, quer na apresentação inicial, quer na evolução clínica:

HISTÓRIA CLÍNICA	<p>Jovem adulto de 15 a 45 anos (ONTT: 32+/- 7 anos)</p> <p>Predomina no sexo feminino (ONTT: 77%)</p> <p>Predomina nos caucasianos (ONTT: 85%)</p> <p>Sintomas monoculares em 70% nos adultos</p> <p>Início agudo de diminuição da AV, que se agrava em horas ou dias</p> <p>Dor ocular acompanhante, que se agrava com movimentos oculares</p> <p>Ausência de diplopia, sem outros sintomas neurológicos, (com exceção dos consistentes com episódios prévios de EM)</p> <p>Sem antecedentes sistémicos de vasculite, doença auto-imune, cancro</p>
OBSERVAÇÃO	<p>No olho afectado:</p> <ul style="list-style-type: none"> • DPAR • Disco óptico normal (65%) ou edema moderado (35%) • Hemorragias papilares ou peripapilares raras: 6% • Ausência de atrofia óptica, exsudados, irite, vitrite ou outra doença intraocular • Ausência de proptose, ptose, motilidade ocular normal, sensibilidade querática e facial normais <p>No olho contralateral, observação normal</p>
PERIMETRIA	<p>No olho afectado:</p> <ul style="list-style-type: none"> • Defeito variável: difuso (48%) ou focal(52%) <p>No olho contralateral:</p> <ul style="list-style-type: none"> • Defeito assintomático (49%)
EVOLUÇÃO	<p>Melhoria espontânea em 90% dos casos</p> <p>Inicia-se às 2-3 semanas, até 1 ano (79% inicia-se às 3 semanas, 93% às 5 semanas)</p>

informação adicional útil, nos casos de apresentação e ou evolução atípicos e nas situações em que as alterações da RM não são compatíveis com doença desmielinizante.³⁵

Os **Potenciais Evocados Visuais (PEVp)**, são um exame sensível e específico para detectar nevríte óptica desmielinizante. O aumento do tempo da latência da onda P100 do PEVp, com morfologia relativamente preservada, é comum (65%) e é a manifestação electrofisiológica da diminuição da condução no nervo óptico, como resultado da desmielinização da via óptica aferente. Estas alterações do PEVp podem persistir após a recuperação da função visual, atingindo a normalidade ao ano de evolução em 80% a 90%.^{24,37}

Estudos recentes afirmam que os PEVp podem ser mais úteis, não no diagnóstico etiológico da nevríte óptica durante a fase aguda, mas nas situações sub-clínicas de disfunção visual.³⁸ (Figura 5)

A Tomografia de Coerência Óptica (OCT), de-

OCT pode ser um marcador útil de integridade axonal do nervo óptico nos doentes com nevríte óptica.

A diminuição da CFNR inicia-se após 1 mês do episódio agudo e continua por 3 a 6 meses, aparecendo então os defeitos da CFNR que podem ser focais ou difusos e ocorrem em 80% dos indivíduos com história de nevríte óptica aguda. Existe uma preferência para maior perda no sector temporal. Quando comparados com olhos normais, uma redução de 33-46% da CFNR e uma espessura igual ou inferior a 75 µm nos indivíduos afectados, implica um pior prognóstico da função visual. A quantificação da CFNR abriu também um grande potencial da avaliação da neurodegeneração existente na EM. Vários estudos identificaram que em olhos de doentes com EM que tiveram nevríte óptica prévia, existe uma perda em média de 20-38 µm, enquanto que, em olhos assintomáticos dos mesmos doentes a perda é de cerca de 7 µm.³⁶ Estes estudos enfatizam a importância de se avaliar a

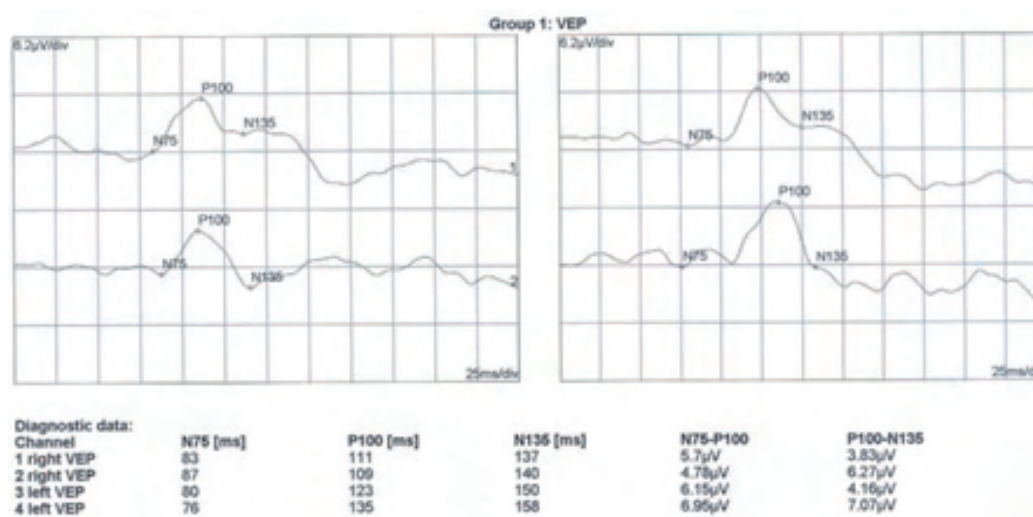


Figura 5 – Nevrite óptica aguda de OE.

PEV Pattern: Aumento do tempo retino cortical (tempo de culminação de P100) em OE, com amplitude N75-P100 normal e preservação da morfologia global do traçado. Normalidade em OD.

monstrou diminuição da espessura da camada das fibras nervosas da retina (CFNR) em doentes com história de nevríte óptica e também de EM. Tem havido evidência crescente de que a diminuição da espessura da CFNR avaliada por OCT, traduz a atrofia dos axónios desmielinizados.^{36,39-42} (Figura 6)

Sob a luz destes estudos, a determinação da espessura da CFNR pode prever a recuperação visual após um episódio de nevríte óptica e os valores reduzidos da CFNR podem estar correlacionados com a disfunção visual. O

CFNR nos doentes com EM, muito especialmente quando se pretende monitorizar o efeito de tratamentos destinados a prevenir ou reduzir a perda neuronal. Contudo, a validação do OCT como marcador de perda axonal e de índice de prognóstico da doença é ainda limitado, e a sua avaliação como biomarcador para a neurodegeneração ainda está em curso.³⁹⁻⁴²

DIAGNÓSTICO DIFERENCIAL

Com menor frequência a nevríte óptica inflamatória

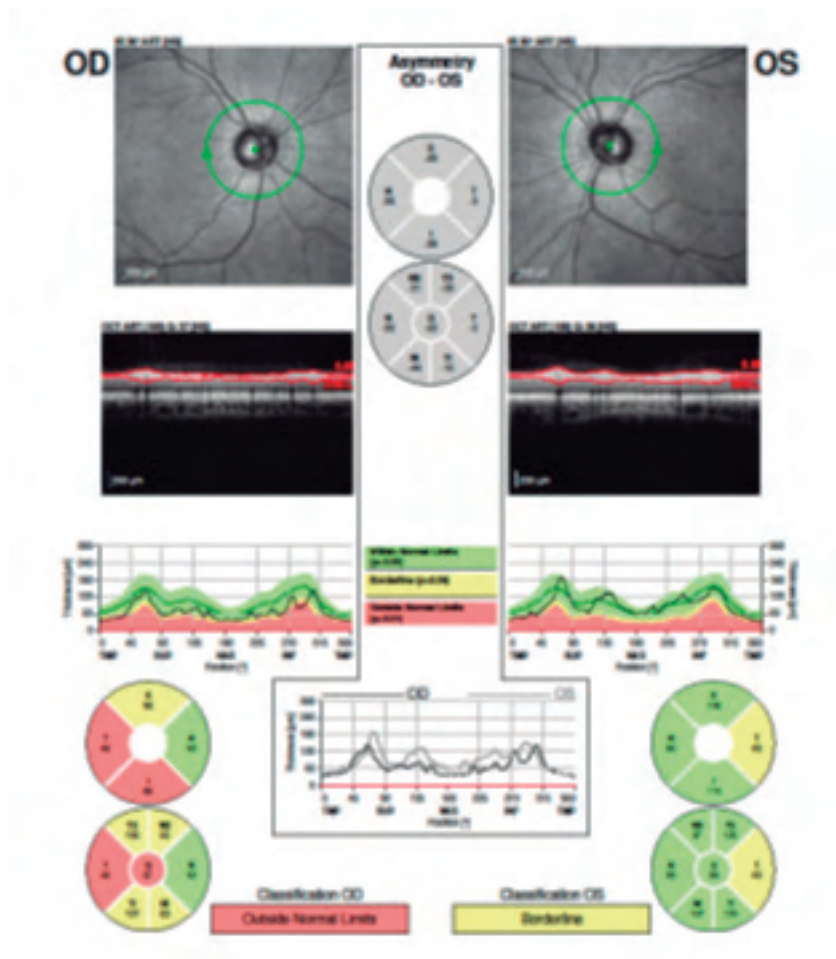


Figura 6- Nevrite óptica retrobulbar direita.

OCT: Diminuição global da espessura da CFN peripapilares no OD, mais significativa no sector temporal. No OE (olho assintomático), a espessura global é normal, com valor *borderline* no sector temporal.

não está associada a desmielinização primária do nervo óptico, ou do SNC.

São **atípicos** no adulto e constituem um reduzido risco de evolução para EM, os aspectos clínicos referidos na tabela 3.

Nestas situações devem ser consideradas outras entidades, cujo diagnóstico diferencial inclui doenças sistêmicas inflamatórias, infecciosas, neuromielite óptica (NMO), neuropatia óptica inflamatória recorrente crónica (CRION), ou até compressivas, tóxicas ou nutricionais. Na criança são diagnósticos alternativos mais comuns, as causas infecciosas e pós-infecciosas e acima dos 50 anos, a neuropatia óptica isquémica é a causa mais frequente de neuropatia óptica aguda.^{26,38}

Neuromielite óptica (NMO)

A NMO, também conhecida por síndrome de Devic, é uma doença desmielinizante auto imune que se caracteriza por nevríte óptica em associação com mielite agu-

da, que precede ou sucede a diminuição da AV. Tem uma predominância pelo sexo feminino e é distinta da EM. Em contraste com a EM, a NMO tem uma alta morbidade e mortalidade precoce, devido a recorrências graves incapacitantes, com disfunção visual grave (<1/10) e permanente pelo menos num dos olhos e paraplegia. Pode assumir diversas apresentações clínicas, tendo sido actualmente redefinidos os seguintes critérios de diagnóstico:

- Nevrite óptica unilateral ou bilateral
- Mielite
- Associados pelo menos a 2 dos seguintes:
 - RM espinal medula com lesão contígua envolvendo 3 ou mais segmentos vertebrais
 - RM CE normal
 - Anticorpo anti-aquaporina-4 positivo

Estes critérios têm uma sensibilidade de 99% e 90% de especificidade. Isoladamente o autoanticorpo tem 76%

Tabela 3- Nevrite óptica atípica no adulto

Reduzido risco de evolução para EM

HISTÓRIA CLÍNICA	- Idade > 50 anos ou < 12 anos - Ausência de dor acompanhante / precedente ou que persiste mais de 2 semanas - Diminuição grave da AV (ausência de percepção luminosa) - Nevrite óptica bilateral em simultâneo ou sequencial
OBSERVAÇÃO	- Edema marcado do disco óptico com exsudados e hemorragias peripapilares - Exsudados maculares - Inflamação intra ocular
EVOLUÇÃO	- Progressão da diminuição da AV e da dor para além das 2 semanas - Ausência de recuperação às 3 a 4 semanas - Agravamento com a interrupção da corticoterapia

de sensibilidade e 94% de especificidade.⁴³

Os doentes com NMO e EM podem apresentar-se com nevríte óptica aguda e o diagnóstico diferencial precoce é de fundamental importância, uma vez que o prognóstico e a terapêutica diferem consideravelmente.

Numa nevríte óptica aguda, os sinais clínicos e de neuroimagem que recomendam a pesquisa do anticorpo anti-aquaporina-4, são:

- Diminuição grave da acuidade visual uni ou bilateral, com má recuperação associada a alterações atípicas da RM para EM
- Nevrite óptica associada a doença auto-imune
- Nevrite óptica em etnia asiática ou africana

A extensão e localização da inflamação ao longo da via óptica anterior também têm sido analisadas, constatando-se na nevríte óptica relacionada com a NMO, uma maior tendência de doença bilateral simultânea e para afectar mais o nervo óptico posterior, incluindo o quiasma.³⁹

A correlação entre OCT e disfunção visual foi maior na NMO, com maior perda axonal na NMO, sugerindo que as duas situações diferem em relação ao dano estrutural e funcional. As alterações são predominantemente na mácula nos doentes com EM e na CFNR na NMO.⁴⁴⁻⁴⁸

O tratamento consiste em altas doses de corticosteróides intravenosos e terapêutica imunossupressora agressiva a longo prazo. As terapêuticas *standard* para a EM são ineficazes, podendo ser prejudiciais.⁶⁴

Neuropatia óptica inflamatória recorrente crónica (CRION)

A CRION foi apenas descrita na última década e é uma situação inflamatória do nervo óptico sem evidência de doença sistémica associada ou qualquer outra etiologia. É uma neuropatia óptica uni ou bilateral, subaguda, tipicamente associada a dor, muitas vezes acompanhada de edema pouco marcado do(s) disco(s) óptico(s). Caracteriza-se pela melhoria rápida com a corticoterapia e recorrência rápida com a suspensão desta, querendo

tal como na NMO, imunossupressão a longo prazo.⁴⁹

TRATAMENTO

Corticosteróides

Anteriormente ao ONTT, não existiam orientações bem definidas para a terapêutica da nevríte óptica. Ainda que os corticosteróides fossem utilizados, estudos que demonstrassem a sua eficácia não eram satisfatórios e a maioria advogava a terapêutica oral com prednisolona.

Este estudo clínico, multicêntrico, randomizado, com 15 anos de *follow-up*, é o maior estudo que aborda as estratégias de conduta na fase aguda, bem como o planeamento da terapêutica a longo prazo. Os doentes foram divididos em 3 grupos: um grupo recebia prednisona oral (1mg/Kg/dia, durante 14 dias), outro grupo recebia metilprednisolona (250 mg de 6/6 horas, durante 3 dias), seguido de desmame com prednisona oral (1 mg/Kg/dia, durante 11 dias) e o último grupo recebia placebo oral (durante 14 dias). Cada uma das modalidades foi seguida de desmame oral de curta duração com 20 mg de prednisona (ou placebo) no 15º dia e 10mg de prednisona (ou placebo) no 16º e 17º dia.³

Os resultados a curto e longo prazo das estratégias terapêuticas, decorrentes do ONTT são os seguintes:

- O tratamento com altas doses de corticosteróides intravenosos seguidos de corticosteróides orais, aceleravam a recuperação visual, mas os resultados visuais a longo prazo, não se modificavam, quando comparados com um placebo.
- A terapêutica com corticosteróides intravenosos seguidos do regime oral, traduziu-se numa redução da taxa de desenvolvimento para EM, particularmente nos doentes com alterações da RM consistentes com desmielinização. Contudo a partir dos 3 anos de evolução, este efeito terapêutico não subsistiu.
- Os doentes tratados apenas com corticosteróides orais, não melhoravam o resultado visual e dupli-

cavam as possibilidades de recorrência a nevríte óptica no mesmo olho ou no contra lateral.

- Estas terapêuticas foram em geral bem toleradas e os efeitos colaterais durante o tratamento foram moderados.

Deste modo, o ONTT demonstrou que nas opções terapêuticas para a nevríte óptica aguda podem ser incluídas altas doses de corticosteróides intravenosos, particularmente se o doente necessita de recuperar mais rapidamente a visão.

Nos primeiros dois anos de *follow-up*, os corticosteróides intravenosos reduziram o risco de evolução para EM, quando comparados com os outros dois grupos. Aos 2 anos, apenas 8% dos doentes tratados com corticosteróides intravenosos, converteram para EM clinicamente definida, enquanto 18% do grupo placebo e 16% do grupo corticosteróides orais, desenvolveram EM. Assim este estudo sugere que tratar com metilprednisolona intravenosa seguida de prednisona oral, ou não realizar qualquer terapêutica, são ambas opções viáveis e a decisão de prescrever este tratamento, deve ser feita individualmente em cada doente.

Pelo contrário, os corticosteróides orais, não foram benéficos. A prednisona oral isolada nas doses *standard* não é recomendada no tratamento agudo.⁵⁰

Com o objectivo de criar recomendações para a prática clínica, em 2012 a Revisão Cochrane⁵¹ avaliou a evidência para o uso da terapêutica corticosteróide, sob qualquer formulação, dose e via de administração, na recuperação da função visual em doentes com nevríte óptica, comparada com placebo, ou a opção de não fazer terapêutica. Nesta revisão foram incluídos 6 estudos controlados e randomizados [nível I+], num total de 750 doentes, em que o estudo ONTT, contribuiu com a grande maioria dos doentes (457). Como resultado, houve uma evidência conclusiva que altas doses de corticóides, quer orais ou intravenosos, promovem uma recuperação mais rápida da visão a curto prazo, mas sem evidência de benefício a longo prazo. Atrasam o início de eventos desmielinizantes subsequentes, por 2-3 anos em doentes com alto risco de EM, não persistindo este efeito para além deste período. Em concordância com o ONTT, a terapêutica com corticóides orais pode estar associada com um aumento da percentagem de recidivas. A opção de tratar com corticóides intravenosos seguido de corticóides orais, ou não tratar é apropriada. [Recomendação discricionária, qualidade moderada]⁵²

Imunoglobulina intravenosa

Ainda há conflito nos resultados relativos ao tratamento da nevríte óptica com imunoglobulina intravenosa (IGIV). Um estudo recente incluiu doentes com perda visual grave devido a nevríte óptica refractária a altas doses de corticóides. Os doentes foram tratados com IGIV e houve melhoria significativa neste grupo, quan-

do comparado com o grupo controlo.⁵³ Outro estudo sugere que a IGIV pode ter algum efeito benéfico em doentes com disfunção visual residual significativa, após nevríte óptica aguda.⁵⁴ No entanto, alguns estudos randomizados em que o resultado foi avaliado com a acuidade visual ou com a sensibilidade ao contraste, não conseguiram demonstrar um benefício significativo.⁵⁵

Plasmaférese

Estudos recentes sugerem uma associação entre plasmaférese e melhoria da visão em doentes com nevríte óptica grave, que não responderam a altas doses de corticosteróides. Também parece estar em concordância com os efeitos positivos da plasmaférese em doentes com outros síndromas desmielinizantes inflamatórios auto-imunes, que não respondem à terapêutica com corticosteróides.^{56,57}

Terapêuticas Modificadoras da Doença (TMD)

As opções de tratamento a longo prazo de um SCI, incluem as TMD e a literatura recente sugere melhoria clínica e das alterações da neuroimagem, quando comparada com doentes sem esta terapêutica.

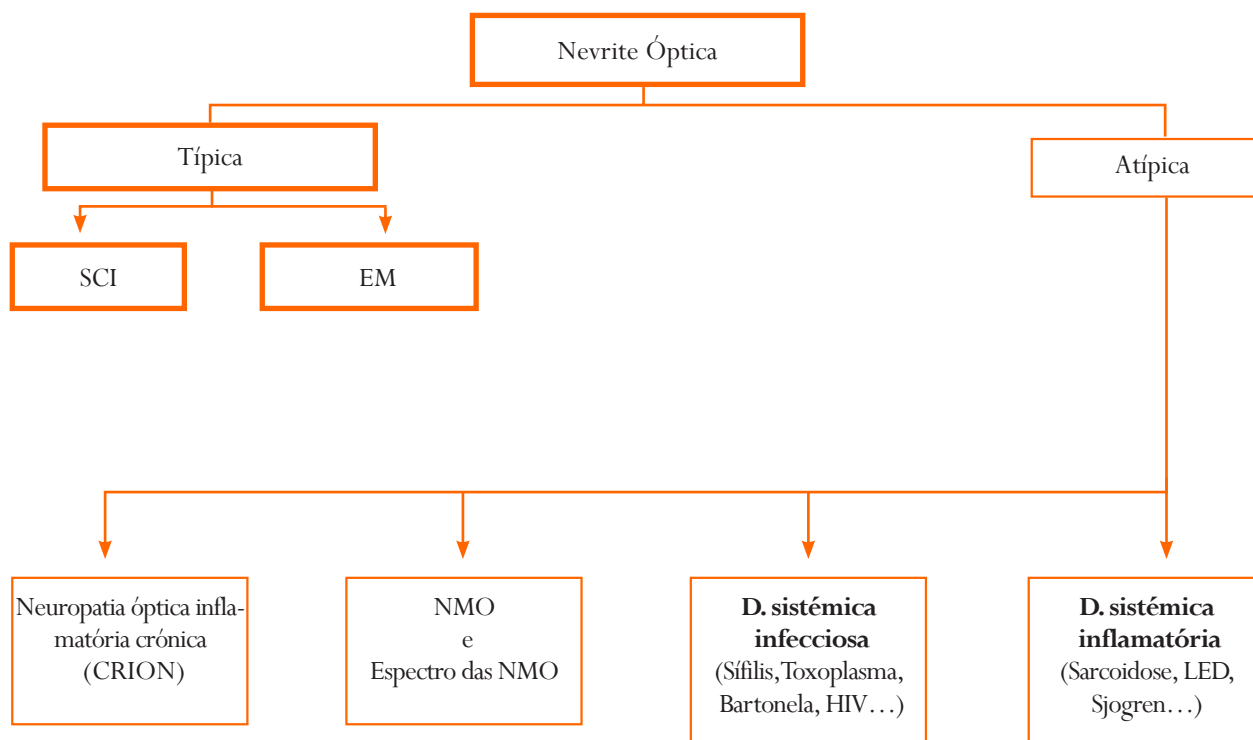
As TMD, têm demonstrado reduzir o risco de conversão para EM nos doentes de alto risco que se apresentam com uma SCI. Contudo, o *timing* exacto e a selecção dos doentes para o início do tratamento continuam a ser debatidos. Dado haver evidência de dano axonal precoce na nevríte óptica aguda desmielinizante, as TMD podem ser consideradas em doentes com alto risco de desenvolver EM.

Com o objectivo de determinar se estas terapêuticas, podem suprimir recaídas e formação de lesões na RM posteriores, (protelando assim o desenvolvimento de incapacidades clínicas permanentes), foram realizados os seguintes ensaios multicêntricos relacionados com a síndrome clinicamente isolada: CHAMPS (*Controlled High-Risk Subjects Avonex^R MS Prevention Study*)⁸, CHAMPIONS (*Controlled High-Risk Avonex^R Multiple Sclerosis Prevention study in Ongoing Neurologic Surveillance study*)^{9,10}, ETOMS (*Early Treatment of MS*)¹¹, BENEFIT (*Betaseron^R in Newly Emerging MS For Inicial Treatment study*)^{11,12}, e PreCISe *study*¹³. Os resultados destes trabalhos, têm ajudado a clarificar quer a história natural quer a evolução do SCI, incluindo a nevríte óptica.⁵⁶⁻⁶³ Estes estudos suportam o uso destas terapêuticas no SCI e sugerem que o início precoce do tratamento com interferão β -1a, interferão β -1b ou acetato de glatiramato, são eficazes no atraso da conversão para EMCD, em doentes com SCI e lesões sugestivas de desmielinização na RM.⁵⁸⁻⁶⁵ (Tabela 4)

CONCLUSÃO

Os estudos de *follow-up* a longo prazo, têm fornecido esclarecimentos valiosos quer nos aspectos clínicos quer

Tabela 4 – Diagnóstico de nevríte óptica



nas estratégias de conduta para a nevríte óptica desmielinizante como primeiro evento de EM. Nos últimos 15 anos têm sido desenvolvidos e aplicados em múltiplos ensaios clínicos, novos e mais avançados métodos de detecção e quantificação da disfunção visual, mas até à data, entre as coortes de doentes avaliadas no âmbito desta revisão, não houve nenhum tratamento definitivamente benéfico para a recuperação da função visual e várias questões relacionadas com a apresentação, tratamento e consequências da nevríte óptica, permanecem por resolver.^{38,51}

Apesar da utilização de altas doses de corticóides na fase aguda da nevríte óptica desmielinizante estar associada a uma recuperação mais rápida da visão, não há evidência de outros benefícios, sendo a sua recomendação actual discricionária.⁵²

Os resultados dos ensaios clínicos CHAMPS, CHAMPIONS, BENEFIT, ETOMS e PRECISE favorecem o tratamento precoce do SCI, mas ainda é questionável o tratamento destes doentes, uma vez que na avaliação do ONTT, 28% dos doentes com RM-CE sugestiva de EM no início do estudo, não tiveram qualquer recorrência após 15 anos de evolução. Esta evolução benigna pode não justificar o recurso a esses fármacos imunomoduladores de custo elevado e com exposição a longo prazo aos seus efeitos colaterais, permanecendo na actualidade um desafio a decisão de quando iniciar terapêutica num SCI, isto é prever quais destes doentes evoluirão para EMCD, ou que pelo contrário, irão ter uma evolução benigna.³⁸

Actualmente decorrem estudos clínicos randomizados de novos fármacos para a terapêutica do SCI, supondo-se que

mais do que as terapêuticas imunomoduladoras actualmente disponíveis, agentes neuroprotectores mais potentes possam ter um papel no tratamento mais eficaz dos pacientes com SCI, prevenindo melhor a conversão para EMCD.

Novos desenvolvimentos promissores em OCT e nas técnicas de neuroimagem, podem também contribuir para um maior conhecimento da relação entre o nervo óptico / atrofia da retina e atrofia cerebral na EM.

Há uma necessidade evidente que futuras investigações incidam na identificação de subgrupos de pacientes que tenham predisposição para défices visuais permanentes e que beneficiem com terapêutica farmacológica que possa reduzir o dano neural, que ocorre mesmo quando a acuidade visual regressa à normalidade.

Esperam-se também no futuro métodos mais eficazes, que permitam prever com maior precisão quer a conversão para EM quer os factores que influenciam a gravidade da doença de modo a poder encontrar o paradigma terapêutico apropriado, evitando assim tratamentos desnecessários.

REFERÊNCIAS

1. Shams PN, Plant GT. *Optic neuritis: a review*. Int MS J 2009; 16:82–89.
2. Abou Zeid N, Bhatti MT. *Acute inflammatory demyelinating optic neuritis: evidence-based visual and neurological considerations*. Neurologist 2008; 14:207–223.
3. Beck RW, Gal RL. *Treatment of acute optic neuritis: a summary of findings from the Optic Neuritis Treatment Trial*. Arch Ophthalmol 2008; 126:994–995. 3
4. Brodsky M, Nazarian S, Orengo-Nania S, et al. Optic Neuritis Study Group. Multiple sclerosis risk after optic

- neuritis: final optic neuritis treatment trial follow-up. *Arch Neurol* 2008; 65:727–732. 4
5. Balcer LJ. *Optic neuritis*. *N Engl J Med* 2006; 354:1273–1280. 5
 6. Comi G, Fillippi M, Barkhof F, et al. *Early Treatment of Multiple Sclerosis Study Group. Effect of early interferon treatment on conversion to definite multiple sclerosis: a randomized study*. *Lancet* 2001; 357: 1576-82.
 7. Optic Neuritis Study Group. *Visual function 15 years after optic neuritis: a final follow-up report from the Optic Neuritis Treatment Trial*. *Ophthalmology* 2008; 115:1079–1082
 8. Jacobs LD, Beck RW, Simon JH, et al. *Intramuscular interferon beta-1a therapy initiated during a first demyelinating event in multiple sclerosis*. CHAMPS Study Group. *N Engl J Med* 2000; 343:898-904.
 9. Kinkel RP, Kollmann C, O'Connor P, et al; CHAMPI-ONS Study Group. *IM interferon beta-1a delays definite multiple sclerosis 5 years after a first demyelinating event*. *Neurology* 2006; 66:678-84
 10. Kinkel RP, Dontchev M, Kollmann C, et al; CHAMPI-ONS Investigators. *Association between immediate initiation of intramuscular interferon beta-1a at the time of a clinically isolated syndrome and long-term outcomes: a 10-year follow-up of the Controlled High-Risk Avonex Multiple Sclerosis Prevention Study in Ongoing Neurologic Surveillance*. *Arch Neurol* 20012; 69: 183-90
 11. Kappos L, Freedman MS, Polman CH, et al. BENEFIT Study Group. *Effect of early versus delayed interferon beta-1b treatment on disability after a first clinical event suggestive of multiple sclerosis: a 3 year follow-up analysis of the BENEFIT study*. *Lancet* 2007; 370: 389-97
 12. Kappos L, Freedman MS, Polman CH, et al. BENEFIT Study Group. *Long-term effect of early treatment with interferon beta-1b after a first clinical event suggestive of multiple sclerosis: a 5-year active treatment extension of the phase 3 BENEFIT trial*. *Lancet Neurol* 2009; 8: 987
 13. Comi G, Martinelli V, Rodegher M, et al. PreClse Study Group. *Effect of glatiramer acetate on conversion to clinically definite multiple sclerosis in patients with clinically isolated syndrome (PreClse study): a randomized, double-blind, placebo-controlled trial*. *Lancet* 2009; 374: 1503-11.
 14. Trobe JD, Beck RW, Moke PS, Cleary PA. *Contrast sensitivity and other vision tests in the Optic Neuritis Treatment Trial*. *Am J Ophthalmol* 1996; 121:547–553.
 15. Liu GT. *Visual loss: optic neuropathies*. In: *Neuro-Ophthalmology: Diagnosis and Management*, Liu GT, Volpe NJ, Galetta SL (Eds), WB Saunders, Philadelphia 2001. The clinical profile of optic neuritis. Experience of the Optic Neuritis Treatment Trial. Optic Neuritis Study Group. *Arch Ophthalmol* 1991; 109:1673.
 16. The clinical profile of optic neuritis. Experience of the Optic Neuritis Treatment Trial. Optic Neuritis Study Group. *Arch Ophthalmol* 1991; 109:1673.
 17. Pokroy R, Modi G, Saffer D. Optic neuritis in an urban black African community. *Eye (Lond)* 2001; 15:469.
 18. Wakakura M, Minei-Higa R, Oono S, et al. Baseline features of idiopathic optic neuritis as determined by a multicenter treatment trial in Japan. Optic Neuritis Treatment Trial Multicenter Cooperative Research Group (ONMRG). *Jpn J Ophthalmol* 1999; 43:127.
 19. IMS. Esclerose Múltipla Overview. 2011
 20. Söderström M, Link H, Xu Z, Fredriksson S. Optic neuritis and multiple sclerosis: anti-MBP and anti-MBP peptide antibody-secreting cells are accumulated in CSF. *Neurology* 1993; 43:1215.
 21. Frederiksen JL, Madsen HO, Ryder LP, et al. HLA typing in acute optic neuritis. Relation to multiple sclerosis and magnetic resonance imaging findings. *Arch Neurol* 1997; 54:76.
 22. Francis DA, Compston DA, Batchelor JR, McDonald WI. A reassessment of the risk of multiple sclerosis developing in patients with optic neuritis after extended follow-up. *J Neurol Neurosurg Psychiatry* 1987; 50:758.
 23. de la Cruz J, Kupersmith MJ. Clinical profile of simultaneous bilateral optic neuritis in adults. *Br J Ophthalmol* 2006; 90:551.
 24. Miller NR, Newman NJ, Biousse V, Kerrison JB. Walsh and Hoyt's Clinical Neuro-ophthalmology, Lippincott, Williams and Wilkins, Philadelphia 2005.
 25. Beck RW. The Optic Neuritis Treatment Trial. *Arch Ophthalmol* 1988; 106:1051.
 26. Keltner JL, Johnson CA, Spurr JO, Beck RW. *Comparison of central and peripheral visual field properties in the Optic Neuritis Treatment Trial*. *Am J Ophthalmol* 1999; 128:543–553.
 27. Hickman SJ, Toosy AT, Miszkiel KA, et al. Visual recovery following acute optic neuritis--a clinical, electrophysiological and magnetic resonance imaging study. *J Neurol* 2004; 251:996.
 28. Barker GJ. Technical issues for the study of the optic nerve with MRI. *J Neurol Sci* 2000; 172 Suppl 1:S13.
 29. Kupersmith MJ, Alban T, Zeiffer B, Lefton D. Contrast-enhanced MRI in acute optic neuritis: relationship to visual performance. *Brain* 2002; 125:812.
 30. Miller DH, Newton MR, van der Poel JC, et al. Magnetic resonance imaging of the optic nerve in optic neuritis. *Neurology* 1988; 38:175.
 31. Barker GJ. Technical issues for the study of the optic nerve with MRI. *J Neurol Sci* 2000; 172 Suppl 1:S13.
 32. Davies MB, Williams R, Haq N, et al. MRI of optic nerve and postchiasmal visual pathways and visual evoked potentials in secondary progressive multiple sclerosis. *Neuroradiology* 1998; 40:765.
 33. Dalton CM, Brex PA, Miszkiel KA, et al. Spinal cord MRI in clinically isolated optic neuritis. *J Neurol Neurosurg Psychiatry* 2003; 74:1577.
 34. Nilsson P, Larsson EM, Maly-Sundgren P, et al. *Predicting the outcome of optic neuritis: evaluation of risk factors after 30 years of follow-up*. *J Neurol* 2005; 252:396.
 35. Swanton JK, Fernando KT, Dalton CM, et al. *Early MRI in optic neuritis: the risk for disability*. *Neurology* 2009; 72:542–550.
 36. Costello F, Coupland S, Hodge W, et al. Quantifying axonal loss after optic neuritis with optical coherence tomography. *Ann Neurol* 2006; 59:963-969.
 37. Hickman SJ, Toosy AT, Miszkiel KA, et al. Visual recovery following acute optic neuritis--a clinical, electrophysiological and magnetic resonance imaging study. *J Neurol* 2004; 251:996.
 38. Chan WJ. *Recent advances in optic neuritis related to multiple sclerosis*. *Acta Ophthalmol* 2011; 90:203–209.

39. Fisher JB, Jacobs DA, Markowitz CE, et al. Relation of visual function to retinal nerve fiber layer thickness in multiple sclerosis. *Ophthalmology* 2006; 113:324.
40. de Seze J, Blanc F, Jeanjean L, et al. Optical coherence tomography in neuromyelitis optica. *Arch Neurol* 2008; 65:920.
41. Naismith RT, Tutlam NT, Xu J, et al. Optical coherence tomography is less sensitive than visual evoked potentials in optic neuritis. *Neurology* 2009; 73:46.
42. Naismith RT, Tutlam NT, Xu J, et al. Optical coherence tomography differs in neuromyelitis optica compared with multiple sclerosis. *Neurology* 2009; 72:1077.
43. Palace J, Leite I, Jacob A. *A practical guide to the treatment of neuromyelitis optica* Pract . *Neurol* 2012;12:4 209-214
44. Storoni M, Davagnanam I, Radon M, Siddiqui A, Plant GT *Distinguishing optic neuritis in neuromyelitis optica spectrum disease from multiple sclerosis: a novel magnetic resonance imaging scoring system.* *J Neuroophthalmol.* 2013; 33(2):123-7
45. Papais-Alvarenga RM, Carellos C, Alvarenga MP, Holander C, Bichara RP, Thuler LC. *Clinical course of optic neuritis in patients with relapsing neuromyelite óptica.* *Arch Ophthalmol.* 2008; 126 (1):12-16
46. Wingerchuk DM, Lennon VA, Pittock SJ, Lucchinetti CF, Weinshenker BG. *Revised diagnostic criteria for neuromyelite óptica.* *Neurology.* 2006; 66(10): 1485-1489.
47. Monteiro ML, Fernandes DB, Apóstolos-Pereira SL. *Quantification of retinal neural loss in patients with neuromyelitis optica and multiple sclerosis with or without optic neuritis using Fourier-domain optical coherence tomography.* *Invest Ophthalmol Vis Sci.* 2012. 26;53(7):3959-66.
48. Khanna S, Sharma A, Huecker J, Gordon M, Naismith RT, Van Stavern GP. *Magnetic resonance imaging of optic neuritis in patients with neuromyelitis optica versus multiple sclerosis.* *J Neuroophthalmol.* 2012;32(3):216-20
49. Kidd D, Burton B, Plant GT, Graham EM. *Chronic relapsing inflammatory optic neuropathy.* *Brain.* 2003;126:276–84.
50. Gal RL, Vedula SS, Beck R. *Corticosteroids for treating optic neuritis.* *Cochrane Database Syst Rev.* 2012:4.
51. The Cochrane Collaboration. *Corticosteroids for treating optic neuritis (Review)* 2012. Public. John Wiley & Sons, Ltd.
52. AAO PPP Committee, Secretary for Quality of Care, Hoskins Center for Quality Eye Care Neuro-Ophthalmology/Orbit. *Corticosteroids for optic neuritis treatment.* 2013.
53. Tselis A, Perumal J, Caon C, et al. *Treatment of corticosteroid refractory optic neuritis in multiple sclerosis patients with intravenous immunoglobulin.* *Eur J Neurol* 2008; 15:1163–1167.
54. Roed HG, Langkilde A, Sellebjerg F, et al. *A double-blind, randomized trial of IV immunoglobulin treatment in acute optic neuritis.* *Neurology* 2005; 64:804– 810.
55. Ruprecht K, Klinker E, Dintelmann T, et al. *Plasma exchange for severe optic neuritis Treatment of 10 patients.* *Neurology* 2004; 63:1081–1083.
56. Keegan M, Pineda AA, McClelland RL, et al. *Plasma exchange for severe attacks of CNS demyelination: predictors of response.* *Neurology* 2002; 58:143–146.
57. Roesner S, Appel R, Gbadamosi J, et al. *Treatment of steroid-unresponsive optic neuritis with plasma exchange.* *Acta Neurol Scand* 2012; 126:103–108. doi: 10.1111/j.1600-0404.2011.01612.x.
58. Jacobs LD, Beck RW, Simon JH, et al. *Intramuscular interferon beta-1a therapy initiated during a first demyelinating event in multiple sclerosis.* CHAMPS Study Group. *N Engl J Med* 2000; 343:898–904.
59. O'Connor P, Kinkel RP, Kremenchutzky M. *Efficacy of intramuscular interferon beta-1a in patients with clinically isolated syndrome: analysis of subgroups based on new risk criteria.* *Mult Scler* 2009; 15:728–734.
60. The PRISMS (Prevention of Relapses and Disability by Interferon-b 1a Subcutaneously in Multiple Sclerosis Study) Group and University of British Columbia MS\ MRI Analysis Group. *PRISMS-4: Long term efficacy of interferon beta-1a in relapsing MS.* *Neurology* 2001; 56:1628–1636.
61. Kappos L, Polman CH, Freedman MS, et al. *Treatment with interferon beta-1b delays conversion to clinically definite and McDonald MS in patients with clinically isolated syndromes.* *Neurology* 2006; 67:1242–1249.
62. Comi G, Martinelli V, Rodegher M, et al., PreCISe study group. *Effect of glatiramer acetate on conversion to clinically definite multiple sclerosis in patients with clinically isolated syndrome (PreCISe study): a randomised, double-blind, placebo-controlled trial.* *Lancet* 2009; 374:1503–1511.
63. Comi G, Filippi M, Barkhof F, et al. *Effect of early interferon treatment on conversion to definite multiple sclerosis: a randomised study (ETOMS).* *Lancet* 2001; 357:1576–1582.
64. Tintoré M, Rovira A, Río J, et al. *Baseline MRI predicts future attacks and disability in clinically isolated syndromes.* *Neurology* 2006; 67:968–972.
65. Chan JW. *Early diagnosis, monitoring, and treatment of optic neuritis.* *Neurologist* 2012; 18:23–31.

02

NEUROPATIAS ÓPTICAS ISQUÉMICAS

Dália Meira, Renata Rothwell

As neuropatias ópticas isquémicas (NOI) são as neuropatias ópticas mais comuns em indivíduos acima dos 50 anos de idade.¹

As NOI podem ser classificadas de acordo com a localização da lesão isquémica no nervo óptico, em (1) anterior (NOIA), quando envolve o disco óptico e apresenta-se com edema do disco óptico; e, (2) posterior (NOIP), quando envolve a porção intraorbitária, intracanalicular ou intracraniana do nervo óptico, e se apresenta sem edema do disco óptico.

As NOI podem, também, ser classificadas de acordo com sua etiologia, em (1) arterítica, (2) não arterítica e (3) perioperatória.

NEUROPATIA ÓPTICA ISQUÉMICA ANTERIOR

ARTERÍTICA

A neuropatia óptica isquémica anterior arterítica (NOIAA) é uma emergência neuro-oftalmológica, que resulta duma vasculite sistémica. Qualquer vasculite que afecte a circulação arterial do nervo óptico pode causar NOIAA (tabela 1), mas a causa mais comum é a arterite de células gigantes (ACG).¹

Tabela 1. Causas raras de neuropatia óptica isquémica anterior arterítica¹

Arterite de Takayasu	Herpes zoster
Artrite reumatóide	Lupus eritematoso sistémico
Doença de Behçet	Periarterite nodosa
Doença de Crohn	Policondrite recidivante
Granulomatose de Churg-Strauss	

A ACG é uma vasculite, crónica, dos vasos de médio e grande calibre. O envolvimento vascular na ACG é difuso, mas a inflamação é mais frequente nos ramos cranianos das artérias que se originam no arco aórtico.² Existem várias manifestações oftalmológicas da ACG (tabela 2), sendo a NOIA a apresentação mais comum, e responsável pela perda visual em 71 - 83% dos casos.^{1,3}

Tabela 2. Manifestações oftalmológicas da arterite de células gigantes^{1,3}

SINTOMAS	Hipovisão	Diplopia (secundária a enfarte dos músculos extra-oculares, nervo cranianos ou tronco cerebral)
	Amaurose fugax (secundária a isquemia do nervo óptico ou da retina)	
SINAIS	Neuropatia óptica isquémica anterior	Exsudados algodonosos (microenfartes da camada das fibras nervosas da retina)
	Neuropatia óptica isquémica posterior	Oclusão arterial (Oclusão da artéria central da retina, oclusão de ramo da artéria central da retina, oclusão da artéria cilioretiniana)
	Síndrome ocular isquémico	

EPIDEMIOLOGIA

A NOIA é secundária a ACG numa pequena percentagem dos casos (5.7%).¹ A idade média de diagnóstico de NOIAA é 72 anos, e a doença quase nunca ocorre em indivíduos com idade < 50 anos.⁴ A incidência anual de ACG, nos EUA, está estimada em 18 por 100.000 habitantes com idade superior a 50 anos.⁵ A incidência aumenta gradualmente com a idade, atingindo o pico na década dos 80s.⁶

02 NEUROPATIAS ÓPTICAS ISQUÊMICAS

Os poucos estudos que existem sobre a prevalência de ACG têm estimativas muito díspares. Um estudo *postmortem* de 889 casos, identificou arterite em 1.6% das autópsias, concluindo que a ACG subclínica é comum.⁷ A ACG é 2 a 6 vezes mais comum nas mulheres do que nos homens.^{8,9} Os indivíduos de raça caucasiana são mais afectados, sendo que a incidência é mais elevada nos países da Escandinávia e em indivíduos descendentes de escandinavos.^{1,8,9}

PATOGENIA

Os estudos histopatológicos da NOIAA demonstram uma vasculite granulomatosa das artérias ciliares curtas posteriores, com envolvimento variável das artérias temporal superficial, oftálmica, central da retina e coróideias.^{1,10} Observa-se uma necrose isquêmica nas porções laminares e retrolaminares do nervo óptico.^{1,10} Está documentado infiltração das artérias ciliares curtas posteriores com células inflamatórias crônicas, com oclusão segmentar dos múltiplos vasos por espessamento inflamatório e trombos. As lesões vasculares tendem a

envolver as artérias de forma segmentar.¹¹

As lesões histopatológicas típicas da ACG são observadas em todas as camadas da parede arterial, e consistem num infiltrado de células inflamatórias (linfócitos T, macrófagos e células gigantes multinucleadas) nas três túnicas da parede arterial, com formação de granulomas de células gigantes na fronteira entre as túnicas íntima e média¹² (Fig. 1). A lâmina elástica interna está fragmentada ou obliterada, e o músculo liso vascular está destruído. O lúmen arterial pode estar parcial ou totalmente ocluído devido a hiperplasia da íntima, o que provoca as complicações isquêmicas observadas na ACG. Existe uma variação histopatológica inter e intra-doente. As células gigantes polimorfonucleadas podem estar ausentes nas fases inicial e tardia da doença, consequentemente são apenas detectadas em ~60-70% das amostras.⁹

Os estudos angiográficos corroboram o envolvimento das artérias ciliares curtas posteriores na NOIAA, verificando-se um atraso no preenchimento do disco óptico e da coróide¹ (Fig. 2B e 2C).

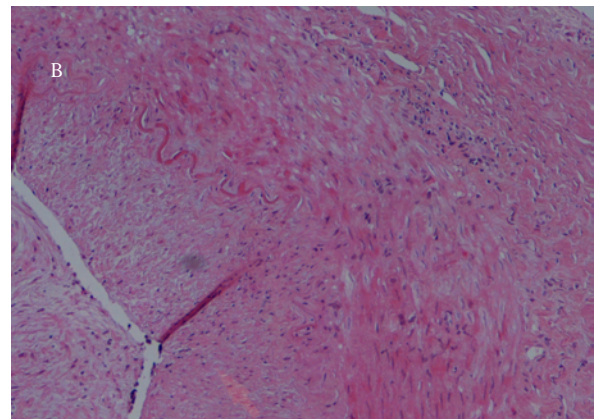
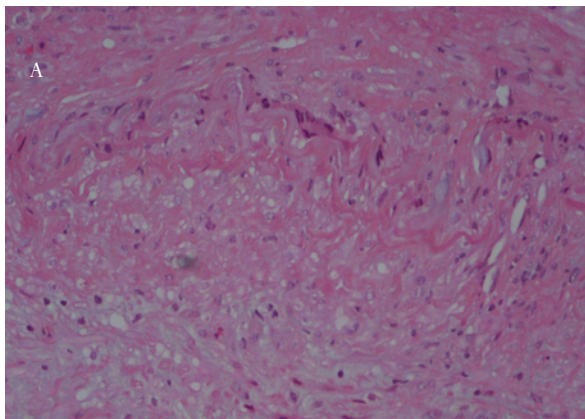


Fig. 1 Arterite temporal hematina-eosina 100x.

A. Célula gigante multinucleada em relação com a íntima.

B. Infiltrado inflamatório mononuclear

(Cortesia do Dr. Hélder Rodrigues do Serviço de Anatomia Patológica do CHVNG/E)

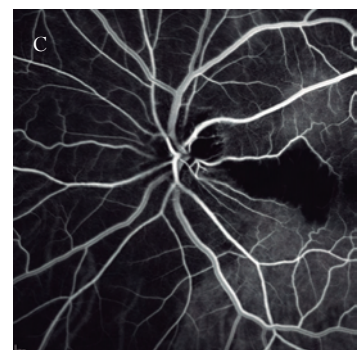
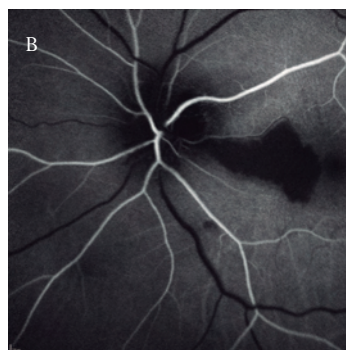
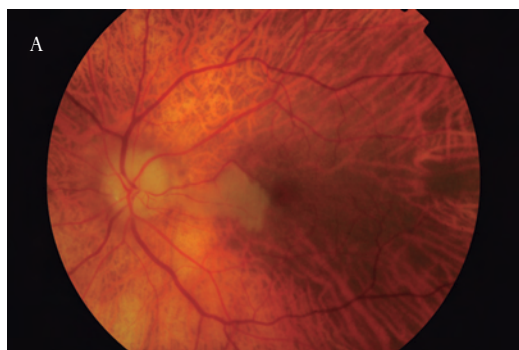


Fig. 2. Neuropatia óptica isquêmica anterior arterítica

A. Retinografia do nervo óptico mostrando uma edema pálido da papila, com algumas hemorragias epipapilares e estreitamento arteriolar retiniano. Adicionalmente, há uma zona de edema branco da retina correspondente a oclusão de uma arteriolar cilioretiniana.

B. Angiografia Fluoresceínica em fase arterial, evidenciando o estreitamento arteriolar retiniano e a área de oclusão da arteriolar cilioretiniana.

C. Angiografia Fluoresceínica em fase intermédia, evidenciando um preenchimento muito irregular da córiocapilar, mais evidente na região peripapilar nasal.

(Cortesia da Prof. Doutora Ângela Carneiro do Serviço de Oftalmologia do Hospital de S. João)

ETIOLOGIA

A etiologia da ACG é desconhecida; no entanto, a idade avançada, factores genéticos, hormonais e infecciosos parecem ter um papel etiológico.

A susceptibilidade para ACG aumenta com a idade cronológica, em paralelo com as alterações relacionadas com a idade do sistema imune e da parede vascular, o que parece ser importante no desenvolvimento da vasculite.¹³

A ACG apresenta um tropismo tecidual, na medida em que os infiltrados granulomatosos afectam apenas artérias de médio e grande calibre, especialmente a aorta e do 2º ao 5º ramo da aorta. Esta característica patogénica sugere que determinados factores presentes na parede vascular promovem a ACG, nomeadamente as células dendríticas vasculares.¹³

A incidência semelhante entre alguns países reflecte uma partilha dum factor de risco genético. Existem vários casos de ACG agregada em famílias, com partilha completa dos génotipos HLA.¹

Estão documentadas outras associações genéticas. A presença dum polimorfismo específico do gene da molécula de adesão intercelular-1 (ICAM-1) aumenta o risco de ACG e de polimialgia reumática.¹⁴

A genética também influencia o risco de complicações na ACG: um portador do alelo PIA2 do gene da glicoproteína plaquetária IIIa tem um risco aumentado de neuropatia óptica isquémica anterior, e se for homocigoto o risco é ainda maior.¹⁵

A incidência da ACG apresenta uma variação geográfica, flutuação sazonal e padrões cíclicos, o que sugere uma etiologia ambiental, possivelmente infecciosa, para a doença. Evidência adicional advém de estudos em ratos, que demonstraram: (1) arterite nos grandes vasos associada à infecção com o vírus herpes-gama 68; e (2) desenvolvimento de ACG associada a infecção prévia com o vírus parainfluenza tipo 1.^{16, 17} Existe, também, uma associação entre ACG e infecção com parvovírus B19, com achados de DNA do vírus em 7 de 13 biópsias de ACG.¹⁸

O tabagismo e doença arterial prévia aumentam o risco de ACG nas mulheres, mas não nos homens.¹⁹

MANIFESTAÇÕES CLÍNICO-LABORATORIAIS

A NOIAA caracteriza-se por uma perda súbita (horas a dias) e acentuada da visão. A acuidade visual (AV) é inferior a 20/200 em 57.8 a 76.5% dos doentes.¹ Cerca de metade dos doentes (54%) têm uma visão de contar dedos ou percepção luminosa e 4% dos doentes não apresentam percepção luminosa.

A perda visual pode ser precedida de amaurose fugax ou diplopia transitória, em 7-18% e 5-10% dos doentes, respectivamente.^{1, 10, 12}

Um defeito pupilar aferente relativo (DPAR) está presente, excepto se existir uma neuropatia óptica no olho contralateral.

O disco óptico apresenta um edema pálido e difuso, e pode parecer “*chalky white*” nos casos mais graves, devido à acentuada isquemia. (Fig.2A) Em 20% dos casos coexiste oclusão da artéria cilioretiniana.¹ Isquemia retiniana com exsudados algodonosos e oclusão arterial da retina também pode surgir em combinação com o edema do disco.¹

A NOIAA ocorre, geralmente, em associação com um quadro clínico sistémico sugestivo de ACG; apenas 20% dos doentes têm ACG oculta, ou seja sem manifestações clínicas evidentes e, por vezes vezes, sem alterações laboratoriais.¹⁰

O sintoma mais frequente, e presente em 2/3 dos doentes é a cefaleia, que é intensa e constante, e se localiza, classicamente, na região temporal; mas, pode ser frontal, occipital ou generalizada.²⁰

Os sintomas mais específicos para ACG são a claudicação da mandíbula, e a dor à palpação da artéria temporal.^{1, 8} Metade dos doentes apresenta claudicação da mandíbula, que se caracteriza por uma dor incapacitante, logo após o início da mastigação.⁸

Os sintomas sistémicos incluem febre, fadiga e perda de peso. A febre é baixa, e ocorre em mais de 50% dos doentes; em 15% dos doentes a febre pode ser superior a 39°C, o que complica o diagnóstico.¹² Os sintomas constitucionais e a evidência laboratorial de inflamação são as únicas pistas diagnósticas em 10% dos doentes.²¹ A polimialgia reumática (PMR), ocorre em 40 a 50% dos doentes, e caracteriza-se por dor e rigidez matinal nas articulações dos ombros, ancas, pescoço e coluna dorsal.⁹

Existem certos sinais específicos relacionados com o envolvimento arterial, que podem ajudar no diagnóstico, nomeadamente uma artéria temporal proeminente, alargada, com rigidez nodular, e a diminuição/ausência do pulso da artéria temporal.⁴ No entanto, cerca de 1/3 dos doentes com biópsia positiva da artéria temporal têm um exame clínico normal na área da artéria temporal.

A velocidade de sedimentação (VS) e a proteína C reactiva (PCR) estão geralmente elevadas na ACG (tabela 3), sendo os valores médios da VS e PCR 93mm/hr e 94mg/dL, respectivamente.^{21, 22} A VS e a PCR são marcadores inflamatórios não específicos, mas sensíveis o suficiente para a prática clínica (VS 77 a 86%; PCR 95 a 98%).²¹ A combinação dos dois parâmetros tem uma sensibilidade superior - 99.2%.²³ Ambos os parâmetros têm menor sensibilidade nas recidivas e nos doentes medicados com imunossuppressores (VS 12 a 58%; PCR 50%).⁹ Nos doentes com paraproteinemia, doentes medicados com estatinas e anti-inflamatórios não esteróides ou outras causas de VS elevada ou diminuída, a PCR pode ser mais fidedigna.²⁴ Menos de 5% dos doentes não apresentam subida dos marcadores inflamatórios.^{23, 25}

02 NEUROPATIAS ÓPTICAS ISQUÉMICAS

Tabela 3. Fórmula de cálculo da velocidade de sedimentação²²

Homem	Mulher
Idade/2	(Idade + 10)/2

O valor da VS no diagnóstico não se correlaciona com as características clínicas nem com o prognóstico de perda visual; mas, uma VS normal diminui a probabilidade da biópsia da artéria temporal ser positiva.⁴

Uma anemia normocrômica está geralmente presente (54.6%).²¹ Muitos doentes têm uma trombocitose reactiva (48.6%) e leucocitose (28.3%).^{21, 26} Os níveis de albumina sérica estão ligeiramente diminuídos no diagnóstico em 27.8% dos casos, e 25 a 35% dos doentes apresentam elevação das enzimas hepáticas (aminotransferase aspartato e fosfatase alcalina).²⁷

A probabilidade da biópsia da artéria temporal ser positiva é maior quando a VS é ≥ 50 mm/hr, PCR > 2.45 mg/dL e as plaquetas $> 400\ 000/\mu\text{L}$; pelo que recomenda-se a requisição destas três análises em todos os doentes com suspeita de ACG.²⁸ [recomendação forte, evidência moderada]

A presença de certos sintomas e alterações laboratoriais sugestivas dum estado inflamatório elevado, como a febre, perda de peso, VS > 85 mm/hora, e anemia (hemoglobina < 11 g/dL) parecem estar associadas a um risco reduzido de perda visual. (evidência moderada)²¹

DIAGNÓSTICO

Os critérios de classificação da ACG, foram criados pelo Colégio Americano de Reumatologia (*American College of Rheumatology* - ACR) com o objectivo de distinguir a ACG de outras vasculites, e são os seguintes:²⁹

- (1) idade ≥ 50 anos no início da doença
- (2) cefaleia de novo
- (3) dor à palpação da artéria temporal e diminuição do seu pulso
- (4) VS > 50 mm/hora
- (5) biópsia da artéria temporal positiva.

A presença de 3 destes 5 critérios está associada a uma sensibilidade de 93.5% e uma especificidade de 91.2% para diagnosticar ACG, comparativamente a outras vasculites.³⁰ Mas, esta classificação não tem o mesmo valor preditivo quando é aplicada em doentes sem o diagnóstico base de vasculite. Em doentes neuroftalmológicos, a sensibilidade e especificidade dos critérios da ACR são 74.3% e 71.8%, respectivamente; e, quando se exclui a biópsia da artéria temporal da classificação, a sensibilidade diagnóstica baixa para 28.6%.³⁰ Assim, nos doentes neuroftalmológicos com suspeita clínico-laboratorial de ACG é mandatário realizar biópsia da artéria temporal, porque o grau de certeza do diagnóstico é muito importante, uma vez

que o tratamento assenta na corticoterapia (CCT) de longa duração, que está associada a múltiplos efeitos laterais. [recomendação forte, evidência elevada]

A **biópsia da artéria temporal** (BAT) é um exame invasivo, que se realiza em regime de ambulatório, sob anestesia local, e apresenta baixa morbidade. As complicações mais frequentes da BAT são: formação de hematoma, infecção e deiscência da ferida cirúrgica.¹² As complicações mais graves, são raras, como a lesão do nervo facial, ptose da sobrancelha, necrose do couro cabeludo e acidente vascular cerebral (AVC).¹²

A BAT é positiva quando os achados histológicos mostram rotura da lâmina elástica interna, com infiltração inflamatória da parede arterial, com ou sem células gigantes. A presença de células gigantes associa-se a um quadro clínico de maior gravidade, especialmente oftalmológico.

Uma biópsia positiva é comprovativa de ACG (especificidade $\sim 100\%$), mas um resultado negativo não exclui a doença, porque 10 a 25% dos casos são falsos negativos.^{9, 31} A natureza segmentar da inflamação, o atingimento de artérias diferentes da artéria temporal, e uma BAT efectuada muito tempo após o início da terapêutica (> 14 dias) justificam a elevada percentagem de falsos negativos.^{11, 32}

As estratégias clínicas para aumentar a sensibilidade da BAT para o diagnóstico de ACG são:

1. comprimento adequado da BAT (~ 2.0 mm)³³
2. realizar biópsia contralateral, se biópsia negativa e suspeita clínica moderada/alta, uma vez que uma biópsia bilateral sequencial aumenta a sensibilidade diagnóstica em 3-12.7%.^{33, 34} (evidência moderada)
3. selecção do segmento da artéria temporal superficial
4. biopsar com técnicas de imagem, nomeadamente com ultra-sonografia doppler com cor.

A BAT é, também, extremamente importante, no diagnóstico diferencial, porque permite distinguir a ACG de outras arterites.

A **ultrassonografia doppler com cor** (USDC) tem assumido nos últimos anos importância diagnóstica. A USDC é uma técnica de alta resolução, que permite a avaliação da artéria temporal. O edema inflamatório da parede vascular visualiza-se como um espessamento hipocóico ao redor do lúmen da artéria (sinal do halo).³⁵ A USDC permite, também, visualizar estenose e oclusão dos vasos afectados.⁹

A USDC, quando realizada por um técnico experiente, apresenta uma sensibilidade de 68-75% e uma especificidade de 82-83% no diagnóstico de ACG.^{36, 37} Um sinal em halo bilateral parece ser patognomónico de ACG (especificidade de 100%).³⁶

Sabe-se, no entanto, que alguns padrões histológicos de ACG estão associados a menor sensibilidade (~20%) da USDC, nomeadamente a vasculite de pequenos vasos periadventíciais e a vasculite *vasa vasorum*.³⁸ A aparência da parede do vaso também se altera com a duração e o tratamento da doença.³⁵ Assim, um achado positivo torna o diagnóstico de ACG muito provável, mas um achado negativo não exclui ACG.^{36, 37} No presente, a USDC não deve substituir a biópsia, mas pode servir para identificar um local mais adequado para a biópsia. [recomendação forte, evidência moderada]

PROGNÓSTICO E TRATAMENTO

Há consenso clínico que, a CCT é a base do tratamento da ACG. Mas, a dose inicial, a via de administração e a duração da terapêutica com corticóide são ainda matérias controversas. (tabela 4)^{8, 12, 20}

envolvimento do olho adelfo em 54% a 95% dos casos, no espaço de dias.¹

Nos doentes neuroftalmológicos, com NOIAA, está recomendado fazer 3-5 dias de terapêutica de indução com metilprednisolona endovenosa (MTP EV) 15mg/Kg/dia (~1g/dia), seguido de terapêutica de manutenção com prednisolona oral, com dose inicial de 1mg/kg/dia (máximo 60mg/dia).^{1, 9, 39} A dose diária única é tão eficaz como uma dose dividida ao longo do dia.⁴¹

Após o início da CCT, as manifestações clínicas sistémicas da ACG desaparecem ao 24-48 horas.²⁰ No entanto, é raro a AV na NOIAA melhorar, ocorrendo apenas em 4-34% dos doentes, nas séries com maior número de doentes.¹ A melhoria da AV quando ocorre é muito ligeira, e os defeitos campimétricos são persistentes e graves.^{42, 43}

Apesar da instituição da CCT em altas doses, pode-se

Tabela 4. Recuperação visual na arterite de células gigantes: estudos terapêuticos com corticoterapia endovenosa

AUTOR / ANO	TIPO DE ESTUDO (EVIDÊNCIA)	n	INTERVENÇÃO	OBJECTIVOS PRIMÁRIOS	CONCLUSÃO
Chan <i>et al.</i> (2001) ³⁹	Retrospectivo Comparativo (III)	73 doentes com ACG, biópsia positiva, e perda visual	Grupo 1. 1g/dia MTP EV durante 3 dias, seguido de 75mg/dia prednisolona oral Grupo 2. Prednisolona oral	Avaliação da melhoria da AV (Snellen).	A CCT EV melhora a AV comparativamente à CCT oral (40% vs 13%, p=0.01).
Hayreh <i>et al.</i> (2003) ⁴⁰	Observacional (II-)	145 doentes com ACG, biópsia positiva	Grupo 1. 450mg/dia dexametasona EV durante 3 dias, seguido de prednisolona oral 80-120mg/dia Grupo 2. Prednisolona oral	Avaliação da melhoria da AV. Dose cumulativa de corticóide.	A CCT EV não tem benefício comparativamente à CCT oral na prevenção da deterioração visual.

ACG, arterite de células gigantes; AV, acuidade visual; CCT, corticoterapia; EV, endovenosa; MTP, metilprednisolona.

A CCT deve ser iniciada imediata, e agressivamente, após a suspeita diagnóstica de NOIAA, [recomendação forte, evidência elevada], com o objectivo de diminuir a inflamação e, assim, prevenir: (1) deterioração progressiva da função visual, (2) envolvimento do olho adelfo, e (3) complicações sistémicas da vasculite (ex: enfarte do miocárdio e AVC). A instituição terapêutica não deve esperar pela confirmação diagnóstica, através da BAT. [recomendação forte, evidência elevada] Apesar da CCT diminuir os resultados das biópsias positivas de 60% para 20%, um atraso de 7-10 dias não tem implicações na análise anátomo-patológica.¹ Quando não tratada, a NOIA, no contexto de ACG, está associada ao

observar deterioração da função visual no olho com NOIAA em 9-17% dos casos, e envolvimento do 2º olho em 6.3% dos casos.⁴² Quando a deterioração ocorre nestas condições é, geralmente, nos primeiros 6 dias de tratamento.⁴² O início precoce do tratamento, nas primeiras 24h após o diagnóstico de NOIAA, parece ser um factor importante no prognóstico visual.^{40, 42} Tipicamente, são necessárias várias semanas de CCT oral, em altas doses, para eliminar a resposta inflamatória.⁸ Considera-se que ACG está controlada quando há: (1) ausência de sintomas sistémicos e constitucionais, (2) estabilidade da função visual, e (3) níveis persistentemente baixos da VS e PCR.¹²

02 NEUROPATIAS ÓPTICAS ISQUÉMICAS

Subsequentemente, o objectivo do tratamento é alcançar uma dose baixa de manutenção ou mesmo abandonar a CCT.

O processo de descontinuação da CCT deve ser lento e individualizado, demorando geralmente 15 a 17 meses.⁴³ Em cada visita, a redução da CCT só deve ser feita se o doente não apresentar qualquer sintoma de ACG e apresentar níveis normais de VS e PCR.⁸ A monitorização dos sintomas é insuficiente para nos guiar na redução terapêutica, porque a NOIAA pode ocorrer na ausência de sintomas sistémicos.^{40,44} Se a VS e a PCR aumentarem, na ausência de doença intercorrente, considera-se que há uma recidiva de ACG, e deve-se aumentar a dose de CCT para a última dose eficaz.^{12,44} Um aumento da VS, sem aumento correspondente da PCR, pode não ser indicativo de recidiva, e deve ser feita uma análise clínica individualizada.²⁰ O risco de recidiva de NOIAA ou envolvimento do 2º olho, no período de descontinuação da CCT, é de 7%.¹

A dose diária inicial de prednisolona deve ser mantida 2 a 4 semanas e depois deve ser reduzida 10mg/mês inicialmente, depois 5mg/mês, seguido de 1mg/mês quando a dose atingir 10-15mg/dia.^{8,9,12} A CCT não deve ser feita em dias alternados, porque este regime terapêutico reduz a eficácia do tratamento e aumenta o risco de recidiva.⁴¹

Durante o processo de descontinuação da CCT, recomenda-se um *follow-up* apertado, com visitas médicas a cada 2-3 semanas até a dose de prednisolona ser 40mg/dia, seguido de visitas a cada 4-6 semanas até se alcançar a dose mínima de manutenção, altura

em que o doente pode ser observada de 3/3 meses.¹² Mesmo após a suspensão da CCT, é prudente vigiar os doentes pelo menos durante um ano, para monitorizar possíveis recidivas.¹²

A CCT em altas doses, especialmente nos idosos, com comorbilidades múltiplas (ex: diabetes mellitus, hipertensão arterial, osteoporose) está associada a efeitos laterais, alguns dos quais potencialmente graves.¹² Todas as mulheres pós-menopausa e homens com ≥ 50 anos, que façam CCT de longa duração (≥ 3 meses) devem iniciar terapêutica preventiva da osteoporose, com: (1) suplementos de cálcio (1200-1500mg/dia), (2) suplementos de vitamina D (800IU/dia), e (3) bifosfanato (alendronato ou risedronato). [recomendação forte, evidência elevada] Estão, também, recomendadas medidas de intervenção não farmacológicas, como: evitar consumo excessivo de caféina/álcool/tabaco e fomentar a prática de desporto (exercício com carga/impacto). [recomendação forte, evidência elevada]

A CCT não é um tratamento benigno, pelo que a pesquisa de tratamentos poupadores de corticóides é muito importante (tabela 5), mas até à data a evidência que estes agentes imunossuppressores são úteis é muito baixa, e o seu uso não está recomendado. O melhor tratamento poupador de corticóide, parece ser a terapêutica de indução com pulsos de MTP EV, que permite uma descontinuação mais rápida da prednisolona oral. [recomendação forte, evidência moderada]^{39,45}

Na ACG, os enfartes cérebro-vasculares quando ocorrem, são geralmente na região vertebrobasilar,

Tabela 5. Estudos terapêuticos de agentes poupadores de corticóides na arterite de células gigantes

Autor / Ano	Agente	Tipo de estudo (Evidência)	n	Intervenção	Objectivos primários	Resultados/Conclusão
Schaufelberger <i>et al.</i> (2006) ⁴⁷	Ciclosporina A	RCT (I)	60 doentes com ACG (biópsia positiva)	CCT oral com esquema de redução, mais: Ciclosporina A 2mg/Kg/dia Placebo	Alteração na dose da CCT ao final de 12 meses	Os autores não dão a percentagem de eficácia. Elevada percentagem de paragem precoce e de efeitos laterais no grupo da ciclosporina.
Hoffman <i>et al.</i> (2007) ⁴⁸	Infliximab	RCT (I)	44 doentes com ACG com critérios da ACR, em fase de remissão sob CCT há >1 semana	CCT oral com esquema de redução, mais: Infliximab 5mg/kg Placebo	Número de doentes sem recidivas ao final de 22 semanas. Efeitos laterais	O ensaio clínico foi suspenso mais cedo porque não se verificou benefício na terapêutica com infliximab: (1) o infliximab não reduziu as recidivas (43% vs 50% no grupo placebo); (2) o infliximab não reduziu o nº de doentes com baixa dose de CCT (10mg/dia) sem recidiva (61 vs 75%)

Mahr <i>et al.</i> (2007) ⁴⁹	Metotrexato (MTX)	Meta-análise de 3 RCTs (I)	161 doentes com ACG	CCT oral com esquema de redução, mais: MTX 7.5-15mg/semana Placebo	Número de doentes sem recidivas. Dose cumulativa de corticóide. Tempo necessário para a suspensão da CCT. Efeitos laterais.	O MTX diminui a taxa de primeira e segunda recidiva em 35% e 51%, respectivamente. O MTX diminui significativamente a dose cumulativa de corticóide desde a 12ª à 96ª semana; e aumenta significativamente a probabilidade de suspensão da CCT ao final de ≥ 24 semanas. O tipo e frequência dos efeitos laterais foram semelhantes nos dois grupos.
Martinez-Taboada <i>et al.</i> (2008) ⁵⁰	Etanercept	RCT (I)	17 doentes com ACG (biópsia positiva) sob CCT, mas com efeitos laterais da CCT	CCT oral com esquema de redução, mais: Etanercept 25mg 2x/semana Placebo	Capacidade de parar a CCT ao final de 12 meses. Controlo da doença aos 12 meses.	Ao final de 12 meses, 50% dos doentes sob etanercept e 22% do grupo controlo apresentavam a ACG bem controlada sem CCT. O grupo do etanercept apresentava uma dose cumulativa de corticóide mais baixa (p=0.03).
Unizony <i>et al.</i> (2012) ⁵¹	Tocilizumab (TCZ)	Série de doentes (III)	7 doentes com ACG	CCT oral com esquema de redução, mais TCZ (8mg/Kg/mês em 8 doentes, e 4mg/Kg/mês em 2 doentes)	Controlo da doença, clínico e laboratorial (VS). Capacidade de parar a CCT. Efeitos laterais.	Todos os doentes apresentaram durante o tratamento: (1) melhoria clínica ao final de 8 a 12 semanas; (2) redução dos marcadores inflamatórios (VS); (3) remissão clínica. Um doente recidivou 2 meses após a suspensão de TCZ. Um doente morreu com enfarte agudo do miocárdio, verificando-se, no exame <i>postmortem</i> , que apresentava ACG activa.
de Boysson <i>et al.</i> (2013) ⁵²	Ciclofosfamida (CYC)	Revisão sistemática (II)	88 doentes com ACG tratada com CYC	Revisão da literatura - doentes com ACG tratados com CYC oral (dose média 100mg/dia) ou endovenosa (500mg/m ² /mês durante 5 meses.	Eficácia da CYC no tratamento da ACG cortico-dependente e/ou com efeitos laterais graves da CCT.	84% dos doentes responderam a CYC, mas 17% apresentaram recidivas apesar de medicados com terapêutica imunossupressora de manutenção (ex: metotrexato). 33% apresentaram efeitos laterais, e 12.5% tiveram que descontinuar a terapêutica.

ACG, arterite de células gigantes; CCT, corticoterapia; RCT, *Randomized controlled trial*, Estudo caso-controlo randomizado; VS, velocidade de sedimentação.

02 NEUROPATIAS ÓPTICAS ISQUÉMICAS

que apresenta artérias com camadas elásticas bem desenvolvidas.⁴⁶ Os acidentes trombóticos intracranianos podem resultar também da embolização de trombos formados distalmente, em grandes artérias inflamadas, ou da oclusão dos vasos proximais.

A terapêutica com aspirina (AAS) em baixa-dose (100mg/dia) está recomendada no tratamento da ACG, para diminuir o risco de acidentes isquémicos cérebro e cardiovasculares.[recomendação forte, evidência moderada] Esta recomendação baseia-se em dois estudos de coorte, retrospectivos:

1. Neshier *et al.*, fez uma revisão de 175 doentes com ACG, dos quais 36 estavam previamente medicados com AAS 100mg/dia, no contexto de doença cardiovascular prévia. A incidência de eventos isquémicos cranianos no diagnóstico foi inferior no grupo da AAS (8 vs 29%). Após o diagnóstico 41 doentes iniciaram AAS, e nos 3 meses seguintes, a incidência de acidentes isquémicos foi menos comum no grupo da AAS (3 vs 13%).⁵³
2. Lee *et al.*, estudou 143 doentes com ACG, dos quais 60% fizeram tratamento anti-trombótico, com aspirina (a maioria), clopidogrel ou varfine. A taxa de eventos isquémicos foi muito inferior nos doentes sob terapêutica anti-trombótica (16 vs 48%).⁵⁴

A perda visual é comum na ACG, mesmo numa era em que existe terapêutica eficaz. A perda visual parcial ou completa permanente num ou nos dois olhos ocorre em 15 a 20% dos doentes com ACG, na maioria das séries. A elevada frequência de perda visual apesar da terapêutica eficaz relaciona-se com o facto da perda visual ser a manifestação da doença que faz com que o doente procure ajuda médica.

A tabela 6 sumariza a abordagem da NOIAA no contexto de ACG.

Tabela 6 . Recomendações práticas para a abordagem clínica da neuropatia óptica isquémica anterior arterítica (NOIAA) secundária a arterite de células gigantes

Suspeitar de NOIAA se:

Doente com mais de 50 anos de idade, hipovisão unilateral súbita, precedida de amaurose fugax, com edema pálido do disco óptico, e com os seguintes sintomas/sinais:

- Cefaleia de novo
- Dor à palpação da artéria temporal
- Claudicação da mandíbula
- Sintomas sistémicos - febre, astenia, anorexia, emagrecimento
- Polimialgia reumática

Testes diagnósticos recomendados:

Estudo analítico: hemograma, leucograma, plaquetas, velocidade de sedimentação (VS), proteína C reactiva (PCR).

Biópsia da artéria temporal logo que possível, MAS não atrasar o início do tratamento à espera do resultado da biópsia.

Tratamento

Iniciar a corticoterapia (CCT) imediatamente quando houver suspeita clínica.

- Dose de indução de metilprednisolona EV, 1g/dia, durante 3 dias, seguido de prednisolona 1g/Kg/dia (máx: 60mg/dia).

Reduzir CCT quando a doença estiver controlada (ausência de sintomas clínicos, VS e PCR normais).

- Reduzir a prednisolona todos os meses, se possível. Cada doente deve ter um esquema de redução individualizado. Iniciar por reduzir uma dose maior, 10mg/mês, depois 5mg/mês e depois 1mg/mês quando a dose diária for 10-15mg/dia. Não se deve fazer medicação em dias alternados.
- Instruir o doente para procurar o médico sempre que houver recidiva clínica.
- Em cada visita de seguimento, pedir VS e PCR. Se ambos estiverem acima do normal, deve-se subir a dose de prednisolona para o valor anterior que mantinha a VS e a PCR normais.
- A dose de prednisolona também deve ser subida sempre que os sintomas clínicos recidivarem, mesmo na ausência da elevação da VS e PCR.

Tratamentos aditivos

- Prevenção da osteoporose: cálcio + vitamina D
- Aspirina (+ inibidor da bomba de prótons para prevenção de úlceras gástricas)

Monitorização

Monitorizar sintomas clínicos e laboratoriais (VS, PCR e plaquetas)

Monitorizar efeitos secundários da CCT

Visitas de seguimento cada 2-3 semanas, enquanto o doente estiver medicado com prednisolona > 40mg/dia.

Visitas de seguimento cada 4-6 semanas até a dose de manutenção de prednisolona for baixa.

Visitas de seguimento a cada 3 meses quando o doente estiver a fazer dose baixa de prednisolona (10-15mg/dia)

Adaptado em parte de:

- (1) Fraser, J.A., et al., The treatment of giant cell arteritis. Rev Neurol Dis, 2008. 5(3): p. 140-52.
- (2) Ness, T., et al., The diagnosis and treatment of giant cell arteritis. Dtsch Arztebl Int, 2013. 110(21): p. 376-85.

NÃO ARTERÍICAS

EPIDEMIOLOGIA

A neuropatia óptica isquêmica anterior não arterítica (NOIAN) representa 94.7% de todos os casos de NOIA, e é a neuropatia óptica aguda mais comum nos indivíduos com idade superior a 50 anos.^{1, 10} A incidência anual está estimada em 0.54 por 100.000 habitantes, sendo 2.3 a 10.2 por 100.000 nos habitantes acima dos 50 anos de idade, nos Estados Unidos da América (EUA).^{1, 55, 56} A NOIAN afecta, tipicamente, adultos, de raça caucasiana, de ambos os sexos, e com idades compreendidas entre os 57 e os 65 anos; mas, existem casos descritos em crianças, adultos jovens e idosos.^{1, 55} A maioria dos casos de NOIAN são esporádicos, embora existam descrições familiares.⁵⁷⁻⁵⁹

PATOGENIA

A NOIAN resulta, muito provavelmente, dum

fenómeno isquémico agudo na cabeça do disco óptico, região irrigada, primariamente, pelas artérias ciliares posteriores.⁶⁰ (Fig. 3) Existem estudos histopatológicos de NOIAN que documentam um enfarte na região retrolaminar da cabeça do disco óptico, mas não existem estudos que demonstrem lesão vascular (inflamação, lipohialinose ou outros processos oclusivos).⁶¹⁻⁶³

Estudos angiográficos, com fluoresceína e verde de indocianina, na fase aguda de NOIAN, mostram um atraso no preenchimento da circulação pré-laminar do disco óptico edemaciado (>5 segundos em relação à circulação coroideia e retiniana), sem alterações da circulação coroideia.⁶⁴ Estes estudos evidenciam, indirectamente, uma insuficiência circulatória nos ramos para-ópticos das artérias ciliares curtas posteriores, como a causa da NOIAN.^{1, 65}

O local exacto da isquemia, bem como o mecanismo patogénico da NOIAN permanece ainda incerto,

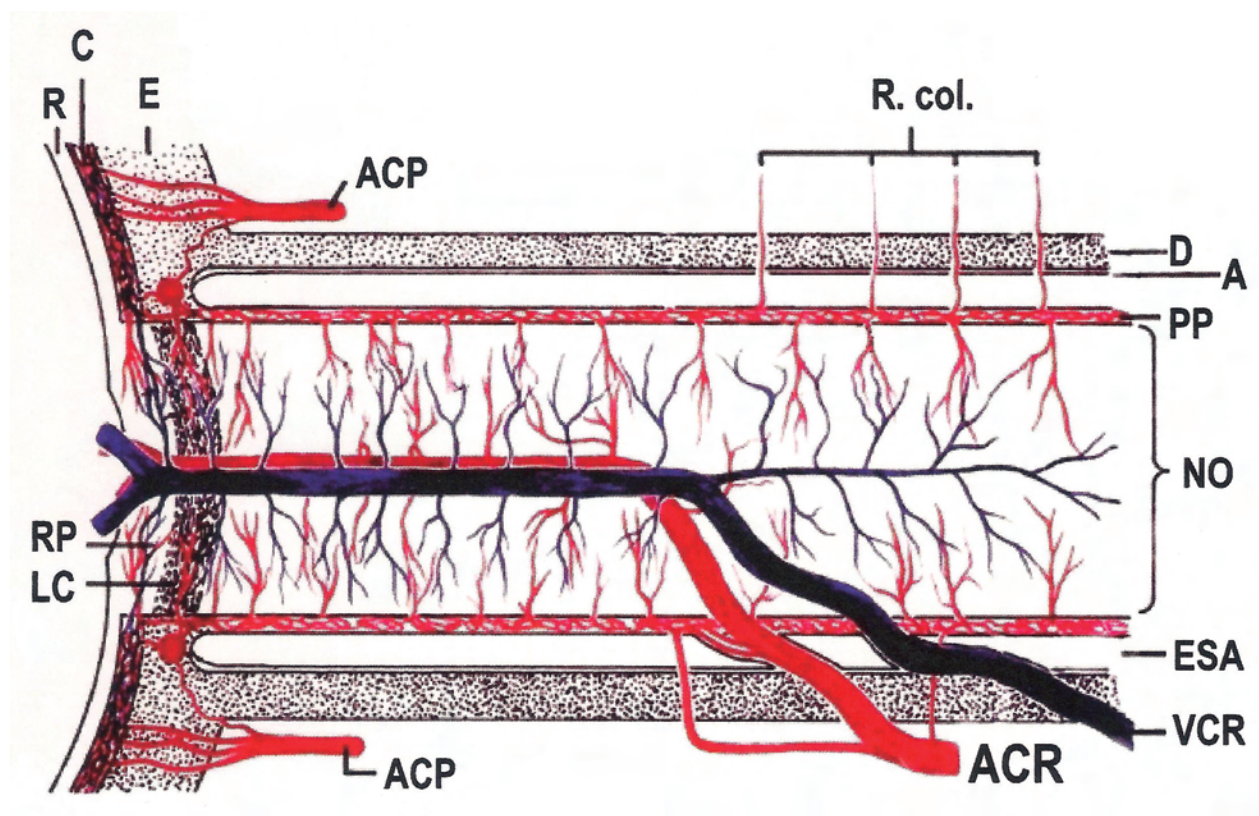


Fig. 3. Representação esquemática da irrigação do nervo óptico.

A ACR, primeiro ramo da artéria oftálmica, entra no NO ~1cm atrás do olho, e irriga a retina interna. A retina externa é irrigada pelas artérias coróideas, que derivam das ACP. As ACP cursam ao longo do NO, desde a artéria oftálmica até à coróide, e irrigam o NO com pequenos ramos penetrantes. A cabeça do NO é irrigada pelo círculo de Zinn-Haller, que é formado por anastomoses de ramos (1) das artérias ciliares curtas posteriores, (2) do plexo pial e (3) coróideus. A porção posterior do NO é irrigada pelo PP que rodeia NO.

(A = aracnoide; ACP = artérias ciliares posteriores; ACR = artéria central da retina; C = coróide; D = dura mater; E = esclera; ESA = espaço sub-aracnoideu; LC = lamina crívosa; NO = nervo óptico; PP = plexo pial; R = Retina; R. col. = ramos colaterais; RP = região pré-laminar; VCR = veia central da retina.)

(Esquema adaptado para português com permissão do Prof. Doutor Sohan Singh Hayreh)

02 NEUROPATIAS ÓPTICAS ISQUÉMICAS

existindo diversas teorias:

1. Alteração da autoregulação/Vasospasmo - O fluxo sanguíneo do nervo óptico é mantido constante, apesar das variações da pressão de perfusão, pressão intra-ocular e condições metabólicas, através de mecanismos de autoregulação, que incluem *inputs* autonómicos para os vasos sanguíneos e libertação de substâncias vasoactivas, como a endotelina (vasoconstritora) e o óxido nítrico (vasodilatador).¹ A aterosclerose talvez altere o mecanismo autoregulatório, induzindo um vasospasmo transitório nas artérias ciliares curtas posteriores, mediado pela serotonina e/ou endotelina.^{1, 66, 67}
2. Estrutura do disco óptico - Os discos ópticos na NOIAN têm, geralmente, um diâmetro pequeno, e uma escavação pequena (relação escavação/disco <0.2) ou ausente, o chamado “disco em risco”.⁶⁸ Nos olhos normais, há um espaço amplo para os $\pm 1.200.000$ axónios que constituem o nervo óptico; enquanto que, nos olhos com predisposição para NOIAN há um efeito de *crowding* no disco óptico.^{1, 61, 62} Pensa-se que há um papel patogénico associado ao *crowding* estrutural do disco óptico, através da conjugação de vários mecanismos:^{1, 63}
 - A. edema intracelular axonal, secundário à obstrução mecânica crónica do fluxo axoplasmático (principalmente ao nível da lâmina crivosa, a zona com maior densidade axonal e rigidez);
 - B. isquemia subclínica, secundária a alterações vasculares locais, que provoca estase axoplasmática, edema secundário, e compressão local da microcirculação;
 - C. rigidez anormal na área da lâmina crivosa, exacerbando os factores A e B;
 - D. obstrução secundária do fluxo axoplasmático após fenómenos de isquemia aguda, diminuindo o retorno das neurotrofinas e, conseqüentemente, provocando a morte das células ganglionares.Assim, o edema do disco óptico produz um síndrome do compartimento^{61, 62} - os axónios edemaciados num espaço restrito, comprimem vasos e fibras nervosas, provocando um edema vasogénico e citotóxico, que causa degeneração cavernosa, enfarte e morte celular. A quase exclusividade da NOIAN na raça caucasiana deve-se à estrutura do disco óptico - pequenos e cheios.
3. Oclusão venosa - Levin e Danesh-Meyer propõem que a causa da NOIAN seja a oclusão das tributárias da veia central da retina, provocando edema do disco óptico, constrição arteriolar e enfarte isquémico da cabeça do disco óptico, secundariamente.⁶⁹

A teoria patogénica da NOIAN mais aceite combina vários mecanismos, propondo uma insuficiência da circulação na cabeça do nervo óptico, que causa isquemia e edema do disco óptico, e que quando acontece em discos com fenómeno de *crowding*, conduz ao enfarte.

ETIOLOGIA E FACTORES DE RISCO

A maioria dos casos de NOIAN são esporádicos, no contexto de um ou mais factores de risco ateroscleróticos. Vários estudos coorte, e caso-controlo identificaram potenciais factores de risco.

1. FACTORES DE RISCO CARDIOVASCULARES

Vários estudos epidemiológicos avaliaram a possível associação entre os factores de risco cardiovasculares e a NOIAN.

A diabetes mellitus é um factor de risco independente para NOIAN.⁷⁰ A prevalência de diabetes mellitus, nos doentes com NOIAN, varia entre 5 a 40%; sendo o risco dum diabético desenvolver NOIAN 1.4 a 1.64 vezes superior ao da população geral.^{71, 72}

Nos doentes diabéticos, tipo 1 ou 2, pode-se observar um edema hiperémico do disco óptico com telangiectasias, uni ou bilateral, na ausência de disfunção visual marcada, a que denominamos papilopatia diabética, e que se pensa ser uma forma fruste de NOIAN.⁷³ A papilopatia diabética é mais frequente nos jovens, idade < 50 anos, e tem um prognóstico visual favorável.⁷³

A hipertensão arterial está documentada em 34 a 49.4% dos doentes, mas o seu papel como factor de risco na NOIAN é controverso, uma vez que existem estudos onde a prevalência de HTA apenas é estatisticamente diferente da população geral nos mais jovens (45 a 64 anos).^{1, 74, 75}

A dislipidemia, tabagismo, doença cardíaca isquémica, acidentes vasculares cerebrais e a arteriosclerose estão também associados com a NOIAN, mas de uma forma inconsistente.^{1, 10, 65, 76}

Os doentes com idade <50 anos têm uma maior associação com a diabetes mellitus, hipertensão arterial e hipercolesterolemia, do que os mais velhos.⁷⁵

2. HIPOTENSÃO NOCTURNA

Segundo Hayreh, a hipotensão relativa que ocorre normalmente durante o sono pode comprometer, cronicamente, a irrigação do disco óptico, principalmente nos indivíduos que apresentem baixas acentuadas da tensão arterial nocturna (*dippers*); e, nos doentes sob medicação anti-hipertensiva, especialmente, quando tomada à noite.⁷⁷ Um dos argumentos a favor desta teoria, é o facto dum elevada percentagem de doentes com NOIAN (73.3%) notarem a sua perda visual mal acordam; no entanto, no IONDT (*Ischemic optic neuropathy decompression trial*), apenas,

42% dos doentes notaram a perda visual de manhã.^{77, 78} No único estudo caso-controlo, efectuado por Landau *et al*, com 24 doentes com NOIAN vs 24 controlos, emparelhados para idade, sexo, co-morbilidades e medicação, não se verificou diferença estatisticamente significativa na pressão arterial entre os dois grupos.⁷⁹ No entanto, os doentes com NOIAN apresentavam uma subida da tensão arterial matinal menos acentuada e mais irregular que o grupo controlo.⁷⁹

3. FACTORES DE RISCO PROTROMBÓTICOS

Um estudos sistemático, caso controlo, não encontrou associação com múltiplos factores de risco protrombóticos, nomeadamente o anticoagulante lúpico, défice de proteína C e/ou S, antitrombina III, polimorfismos protrombóticos (genes dos factores V e II) ou metilenoetetraidrofolato redutase (MTHFR).⁸⁰ No entanto, verificou-se que a presença do polimorfismo plaquetário *variable number of tandem repeats* que envolve o alelo B da glicoproteína Ib-alfa é um factor de risco para NOIAN e predispõe para o envolvimento do 2º olho.⁸¹ Num estudo caso-controlo, com 35 doentes com NOIAN e idade <65 anos vs 70 controlos, 51% dos doentes vs 17% do grupo controlo apresentavam uma alteração na coagulação, sendo as mais comuns o aumento do factor VIII e a presença de lipoproteína(a). A presença de história familiar de tromboembolismo, idade ≤55 anos e ausência de factores de risco vasculares são factores preditivos de presença de anomalia da coagulação na NOIAN.⁸²

A literatura é inconsistente no que respeita à hiperhomocisteinemia como factor de risco para NOIAN.^{83, 84}

4. SÍNDROME DA APNEIA OBSTRUTIVA DO SONO (SAS)

Vários estudos caso-controlo sugerem uma associação entre a SAS e a NOIAN. Mojon *et al*, efectuou um estudo caso-controlo, transversal, no qual 71% dos 17 doentes com NOIAN tinham SAS vs 18% no grupo controlo.⁸⁵ Um estudo coorte, prospectivo, efectuado por Palombi *et al*, diagnosticou SAS em 89% dos 27 doentes com NOIAN; referindo que o risco dum doente com NOIAN ter SAS é 4.9 vezes superior ao da comunidade.⁸⁶ Bilgin *et al* realizou um estudo caso-controlo, 55.6% dos 27 doentes com NOIAN apresentavam SAS vs 22.2% no grupo controlo.⁸⁷ Li *et al* efectuou um estudo caso-controlo, onde, aplicando um questionário de rastreio de SAS, verificou que os doentes com NOIAN (n=73) apresentavam uma probabilidade 2.62 vezes superior a terem sintomas de SAS do que o grupo controlo.⁸⁸ Apenas um estudo caso-controlo, não demonstrou diferença estatisticamente significativa entre a prevalência de SAS nos doentes com NOIAN (85%) vs o grupo controlo (65%).⁸⁹

Os mecanismo patofisiológicos propostos que ligam a SAS à NOIAN são:⁹⁰

1. Exposição directa do nervo óptico à hipóxia induzida pela SAS;
2. Surtos intermitentes do sistema nervoso simpático, secundários à apneia, conduzem a disfunção cardiovascular, arteriosclerose e alteração da autoregulação vascular do nervo óptico;
3. Padrão hipóxia-reoxigenação, contribui para o stress oxidativo, lesão endotelial vascular e disfunção da autoregulação;
4. Vasodilatação cerebral induzida pela hipóxia, diminui a perfusão cerebral;
5. Aumento da pressão intracraniana nos episódios de apneia, pode lesar directa e indirectamente o nervo óptico;
6. Desequilíbrio entre as substâncias vasoactivas (aumento das concentrações de VEGF e endotelina 1, nos doentes com SAS).

Quando questionamos se o tratamento da SAS com CPAP (*continuous positive airway pressure*) previne a NOIAN, encontramos dois estudos com resultados controversos. Um estudo duma série de doentes, descrevem 3 casos de NOIAN em doentes sob tratamento com CPAP, o que sugere que este tratamento não previne a NOIAN.⁹¹ Um outro estudo, retrospectivo, coorte, longitudinal, concluiu que os doentes com SAS não tratados com CPAP têm um risco 16% superior de NOIAN.⁹²

5. MEDICAÇÕES

A NAION é uma complicação rara da terapêutica com interferon-alfa (medicamento usado no tratamento da hepatite crónica e algumas neoplasias). A NOIAN é, neste contexto, geralmente, bilateral e sequencial, e relaciona-se temporalmente com a instituição da terapêutica.^{93, 94} Alguns doentes melhoram com a descontinuação da medicação, mas o curso clínico é variável.⁹³ Os mecanismos patogénicos subjacentes poderão ser a deposição de complexos imunes na circulação do disco óptico, e a hipotensão sistémica induzida pelo interferon-alfa.^{65, 93}

Os inibidores das fosfodiesterases-5 (PDE-5) (sildenafil, vardenafil, tadalafil e udenafil) são geralmente prescritos na disfunção sexual masculina. Vários casos clínicos relacionam estes fármacos com a NOIAN, atendendo à proximidade temporal entre a medicação e o início do quadro clínico. O mecanismo pelo qual os inibidores das PDE-5 causam NOIAN é desconhecido. Alguns estudos defendem que, nos adultos com doença vascular sistémica subjacente, a vasodilatação periférica e hipotensão sistémica secundária provocada por estes fármacos, induz isquemia da cabeça do nervo óptico.^{65, 95} No entanto, esta associação ainda não está provada. A incidência de NOIAN nos doentes medicados com

02 NEUROPATIAS ÓPTICAS ISQUÉMICAS

inibidores da PDE-5 não é superior à da população geral, e o risco relativo de NOIAN está estimado em 1.02.^{65, 96} Num estudo caso-controlo, os inibidores da PDE-5 foram considerados um factor de risco para NOIAN apenas na presença de doença cardiovascular e HTA concomitantes.⁹⁷ Assim, os doentes com factores de risco de NOIAN (factores de risco cardiovasculares, SAS e história de NOIAN prévia) devam ser alertados relativamente a esta possível associação, mas é discutível se devam ser aconselhados a não usar estes fármacos.^{95, 98} A relação entre a amiodarona e a NOIAN é incerta. Os doentes medicados com amiodarona, geralmente têm doença cardíaca isquémica subjacente; logo, partilham uma série de factores de risco com a NOIAN, pelo que existem muitos factores confundidores na avaliação desta associação.⁹⁹ Por outro lado, a amiodarona pode provocar uma neuropatia óptica tóxica, que se distingue da NOIAN, por ser bilateral, de início insidioso, e com resolução lenta (meses) do edema do disco óptico.^{1, 95} Assim, atendendo à incerteza que rodeia a associação entre a amiodarona e a NOIAN, não se recomenda baixar a dose de amiodarona ou descontinuar a terapêutica na presença dum doente com NOIAN. [recomendação fraca, evidência baixa]

Existem descrições de casos clínicos isolados de NOIAN associados a outros fármacos, nomeadamente: disulfiram, oximetazolina *spray* nasal, bevacizumab e ranibizumab intra-vítreos.¹⁰⁰⁻¹⁰⁶

6. FACTORES DE RISCO OCULARES

Um disco óptico pequeno com uma escavação ausente ou pequena, constitui um factor de risco para NOIAN.⁶⁸ Este achado está presente no olho adelfo de 82% dos doentes com NOIAN, enquanto que o disco óptico é normal no olho adelfo dos doentes com NOIAA.⁷⁴

As drusas do nervo óptico e o edema marcado do disco óptico (ex:papiledema) estão associados a NOIAN devido ao efeito de *crowding* do disco óptico.

Os doentes com NOIAN e drusas do nervo óptico são, geralmente, mais novos (idade média 49.4 anos), e apresentam mais frequentemente perdas transitórias da visão prévias (12.5%) e dor ipsilateral (21%). O prognóstico visual destes doentes é mais favorável, sendo a AV final melhor ou igual a 20/40 em cerca de 60% dos doentes.¹⁰⁷

Existe um número significativo de casos descrevendo uma NOIAN após uma cirurgia de catarata, sem incidentes. A NOIAN pode ser imediatamente após a cirurgia de catarata (devido pico hipertensivo ocular) ou tardia (devido à libertação de factores protrombóticos e/ou inflamatórios, durante a cirurgia).¹⁰ O risco de NOIAN pós-cirurgia de catarata no olho adelfo destes doentes é muito elevado, 30 a 50%.¹⁰⁸

A NOIAN também está descrita como complicação da cirurgia refractiva (LASIK), talvez devido ao elevado aumento

da pressão intra-ocular perioperatória, que pode diminuir a pressão de perfusão da cabeça do nervo óptico.¹⁰⁹⁻¹¹¹

Outras condições oculares, nomeadamente a crise aguda de ângulo fechado, implante secundário de lente intra-ocular e cirurgia de estrabismo estão muito raramente associadas a NOIAN.¹¹²⁻¹¹⁷

7. INSUFICIÊNCIA RENAL (IR)

A NOIAN está descrita em doentes com IR a fazer diálise peritoneal ou hemodiálise.^{1, 10} Geralmente, a apresentação é bilateral, mas não necessariamente simétrica.¹¹⁸ A IR pode contribuir para o desenvolvimento de NOIAN por várias vias: (1) arteriosclerose acelerada presente nos doentes com IR crónica; (2) hipotensão crónica e/ou episódios hipotensivos durante a diálise; e (3) anemia.⁷⁵ A reposição de volume, e a normalização da tensão arterial durante a hemodiálise, melhora a função visual em alguns doentes.

8. HEMORRAGIA

A hipovisão no contexto de anemia aguda é geralmente bilateral, mas pode ser assimétrica, e mesmo unilateral.¹¹⁹ Quando a NOIAN ocorre nesta situação, as causas mais frequentes são hemorragia do tracto gastrointestinal nos homens e uterina nas mulheres.¹⁰ Também está descrito NOIAN no contexto de trauma com hemorragias extensas.¹²⁰

9. ENXAQUECA

A NOIAN está descrita no contexto de enxaqueca, principalmente em indivíduos com idade inferior a 50 anos.⁷⁵ O mecanismo subjacente provável é o vasospasmo.⁷⁵

10. DISSECÇÃO DA CARÓTIDA

A NOIAN é uma complicação rara da dissecção da carótida, ocorrendo em 2-4% dos casos.¹²¹ Ao contrário da doença aterosclerótica da carótida, que se pensa não causar NOIAN, a dissecção da carótida pode provocar uma oclusão súbita da carótida, com interrupção da perfusão distal.¹⁰ Não é necessário realizar, por rotina, eco-doppler carotídeo nos doentes com NOIAN. No entanto, nos doentes que apresentam NOIAN, precedida de episódios de amaurose fugax e associada a síndrome de Horner ipsilateral, dor orbitária ipsilateral e/ou sinais neurológicos contralaterais, deve-se realizar um eco-doppler carotídeo para identificar aqueles em risco de dissecção da carótida. [recomendação forte, evidência moderada]^{1, 122, 123}

MANIFESTAÇÕES CLÍNICAS

A apresentação clínica da NOIAN caracteriza-se por uma hipovisão unilateral, com início em horas ou dias¹⁰ A NOIAN é, geralmente, indolor; embora, 10% dos casos refiram desconforto ocular.^{78, 124} A perda visual não é acompanhada de cefaleias, nem precedida de

alterações transitórias da visão, como na NOIAA.⁷⁸

A acuidade visual inicial da NOIAN é muito variável, podendo-se apresentar com qualquer valor entre 20/20 e sem percepção luminosa. As acuidades visuais iniciais são >20/200 em 58 -77% dos casos, sendo ≤20/60 em 49% dos olhos.^{1, 125} A presença de acuidade visual normal não exclui NOIAN.¹²⁵

A diminuição da visão cromática acompanha, proporcionalmente, a diminuição da acuidade visual.^{1, 10} Um defeito pupilar aferente relativo (DPAR) está presente, excepto se existir uma neuropatia óptica no olho contralateral.

A presença de edema do disco óptico (Fig. 4) na fase aguda, é essencial para o diagnóstico de NOIAN. O edema pode ser difuso ou segmentar e geralmente é hiperémico.⁷⁸ Observa-se, muitas vezes, uma região de edema com distribuição altitudinal (geralmente superior), mas que nem sempre se correlaciona com a perda visual.¹²⁶ As hemorragias peripapilares são comuns, ao contrário dos exsudados retinianos que são raros.¹ Assim, a probabilidade de estarmos perante uma

NOIAN quando temos um disco hiperemiado, com hemorragias peripapilares é de 82%; subindo para 93% se apresentar edema altitudinal. Em 68% dos casos de NOIAN, observa-se estreitamento arteriolar focal, na região peripapilar.¹²⁷

A perimetria está, invariavelmente, alterada, apresentando qualquer padrão de lesão do nervo óptico; no entanto, os defeitos nasal e o altitudinal inferior são os mais frequente.^{1, 128} Outros defeitos perimétricos comuns são os escotomas centrais, cecocentrais e arciformes, assim como a depressão generalizada.¹²⁸

DIAGNÓSTICOS DIFERENCIAIS

A NOIAN deve ser diferenciada da: (tabela 7)¹

1. neuropatia óptica isquémica anterior arterítica (doentes com idade > 50 anos)
2. nevrite óptica (doentes com idade < 50 anos);
3. neuropatias óptica infiltrativas
4. neuropatias ópticas compressivas (lesões do terço anterior da órbita)
5. papilopatia diabética

Tabela 7. Neuropatias ópticas isquémicas^{1, 10, 65, 123}

	NOIAA	NOIAN	NEVRITE ÓPTICA	PAPILOPATIA DIABÉTICA	NOIP PERIOPERATÓRIA
Idade Média	70-80 anos	55-65 anos	< 50 anos	<50 anos	Variável
Sexo (♀: ♂)	2:1	1:1	2:1	1:1	1:1
Sinais prodrómicos	15% dos casos (amaurose fugax, diplopia)	Ausentes	Ausentes	Ausentes	Ausentes
Dor	Cefaleia temporal Dor à palpação da artéria temporal ipsilateral	Rara (10%)	Dor orbitária que agrava com os movimentos oculares	Ausente	Ausente
Bilateralidade	Geralmente unilateral	Geralmente unilateral	Geralmente unilateral	Geralmente bilateral	Geralmente bilateral
Acuidade Visual	<20/200 em >60%	≤20/60 em >50%	20/200-20/32 em 54%	>20/40 em 75%	≤ conta dedos em 80%
Visão cromática	Diminuição proporcional à AV	Diminuição proporcional à AV	Diminuição mais acentuada que a AV	Diminuição proporcional à AV	Diminuição proporcional à AV
Disco óptico Fase aguda	Edema pálido com exsudados algodinosos. Disco adelfo normal	Edema hiperémico com hemorragias peripapilares. Disco adelfo crowded	Ausente Edema hiperémico discreto em 33% dos casos	Edema hiperémico Telangiectasias	Sem edema
Disco óptico Fase crónica	Palidez difusa, com escavação	Palidez sectorial, sem escavação	Palidez temporal	Normal, ou palidez sectorial	Palidez difusa
Campos visuais	Defeito altitudinal	Defeito altitudinal	Depressão generalizada	Alargamento da mancha cega	Defeito central ou altitudinal
Prognóstico visual	Mau	Variável	Excelente (90% dos casos)	Excelente	Mau

02 NEUROPATIAS ÓPTICAS ISQUÉMICAS

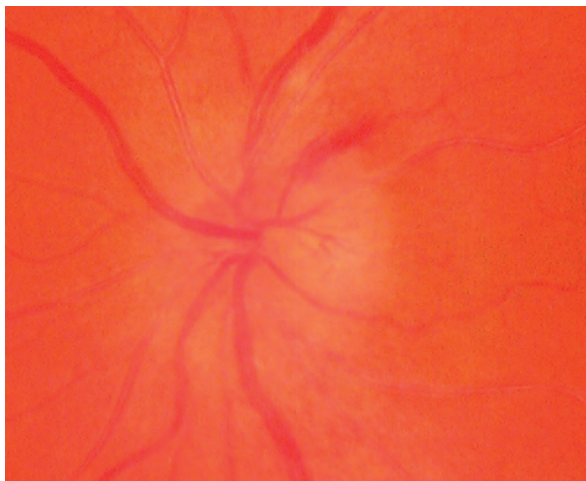


Fig. 4 Retinografia do nervo óptico: neuropatia óptica isquêmica anterior não arterítica em fase aguda, visualizando-se edema difuso e heiperémico da papila, com hemorragias peripapilares.

DIAGNÓSTICO

O diagnóstico de NOIAN é, na maioria das vezes, clínico; baseado na idade, padrão de perda visual, aparência do disco óptico e presença de factores de risco cardiovasculares. A abordagem da NOIAN depende se estamos perante uma típica ou atípica.

Nos doentes com NOIAN típica, não é necessário realizar estudo neuroimagiológico [recomendação moderada, evidência moderada].

Nos doentes com idade superior a 50 anos, deve-se excluir NOIAA, pedindo a velocidade de sedimentação (VS) e/ou proteína C reactiva (PCR) [recomendação forte, evidência moderada].

Os doentes com características atípicas de NOIAN requerem avaliação adicional para excluir outras etiologias de neuropatia óptica.¹²⁹ [recomendação forte, evidência elevada] As características atípicas de NOIAN são:¹²⁹

- Idade < 50 anos
- Ausência de factores de risco cardiovasculares
- Hipovisão precedida de amaurose fugax
- Presença de uveíte anterior e/ou posterior
- Olho contralateral com disco óptico escavado
- Perda perimétrica hemianóptica
- Neuropatia óptica bilateral simultânea ou rapidamente sequencial
- Ausência de edema do disco óptico na fase aguda
- Progressão após 2-4 semanas
- Recidiva no mesmo olho
- Atrofia óptica na apresentação.

No estudo etiológico da NOIAN, a pesquisa de factores protrombóticos justifica-se, apenas, em: (1) doentes com idade ≤ 55 anos, na ausência de factores de risco cardiovasculares, (2) envolvimento bilateral, simultâneo; (3) recidiva no mesmo olho; (4) olho contralateral com disco óptico com escavação > 0.3 ,

e (4) NOIAN familiar.^{82, 130} [recomendação moderada, evidência moderada]

PROGNÓSTICO E TRATAMENTO

A evolução da NOIAN é, na maioria dos casos, estável, com pouca ou nenhuma flutuação após a perda visual inicial; embora possa ser progressiva (22 a 37% dos casos), com diminuição visual contínua durante semanas até à estabilidade.⁶⁴ A progressão contínua é rara, e quando há agravamento contínuo, devem ser investigadas outras causas de perda visual.¹²⁹

O prognóstico visual na NOIAN é reservado. A acuidade visual e o campo visual melhoram ou agravam nos primeiros 6 meses, período após o qual se mantêm relativamente estáveis.¹²⁵ No IONDT, 43% dos doentes com uma AV inicial $\leq 20/64$ apresentaram uma melhoria significativa da AV aos 6 meses (≥ 3 linhas); e 31% mantiveram esta melhoria ao final de 2 anos.¹³¹ Não existe nenhum factor demográfico ou cómorbo preditivo do prognóstico visual.

O edema do disco óptico geralmente resolve em 2-3 meses, e é seguido de atrofia óptica.¹ Aos 6 meses, o disco óptico tem uma aparência pálida, geralmente difusa, mas por vezes com um padrão sectorial.¹ Em contraste, com os doentes com NOIAA, o disco óptico não desenvolve escavação.^{132, 133}

A recidiva ipsilateral da NOIAN é rara, estando descrita em 6.4% dos doentes.¹³⁴

A recidiva contralateral está descrita em cerca de 30%, em duas análises sistemáticas:

1. Numa revisão de 431 doentes com NOIAN, a probabilidade cumulativa ao final de 5 anos para recidiva contralateral foi de 19%. Mas, na fase inicial deste estudo foram excluídos 154 doentes por apresentarem NOIAN prévia, pelo que o total de casos bilaterais sobe para 31.4%.¹³⁵
2. No IONDT, o envolvimento do olho contralateral ao final de 5 anos foi estimado em 14.7%. Mas, dos 418 doentes admitidos neste estudo, 80 apresentavam NOIAN prévia na admissão, pelo que o total de casos bilaterais é de 30.6%.¹³⁶

O envolvimento bilateral parece ser mais comum nos jovens, estando descrito em 37.8 a 41% dos casos, e a média de tempo entre os dois eventos é de 12 meses,^{74, 137} Diabetes e AV baixa na admissão são factores de risco para recidiva; idade avançada, hipertensão, anemia, enxaqueca e tabagismo não.¹³⁶

Na maioria das séries, a gravidade do evento inicial parece predizer a gravidade do episódio subsequente.^{136, 138} No entanto, 1/3 dos doentes terá uma diferença superior a 6 linhas na AV entre os olhos afectados, fazendo com que um episódio inicial ligeiro não seja uma segurança por si só.¹³⁹

Os doentes com NOIAN não parecem ter um risco maior de acidentes cérebro ou cardiovascular do que população geral com as mesmas doenças cómorbidas.^{1, 140}

Tabela 8. Tratamento agudo da NOIAN

AUTOR/ANO	TIPO DE ESTUDO (EVIDÊNCIA)	n	INTERVENÇÃO	OBJECTIVOS PRIMÁRIOS	RESULTADOS/CONCLUSÃO
IONDT (1995) ¹⁴²	Prospectivo Multicêntrico Randomizado RCT (I++)	119 tratados vs 125 não tratados	Fenestração da bainha do nervo óptico em doentes com sintomas com ≤ 14 dias, idade > 50 anos e AV $\leq 20/64$	Avaliação da AV aos 6 meses (ganho ou perda de 3 linhas ou 0.3 unidades logMAR).	Os doentes do grupo cirúrgico apresentaram um risco superior de perda de 3 ou mais linhas de AV aos 6 meses: 23.9% dos doentes tratados agravaram, comparativamente a 12.4% do grupo controlo. A FBNO não está indicada no tratamento da NOIAN e pode até causar deterioração visual. [recomendação forte, evidência elevada]
Soheilian <i>et al</i> (2003) ¹⁴³	Retrospectivo Série de casos (III)	7 tratados	Neurotomia óptica nasal transvítrea em doentes com AV $< 20/800$	Avaliação da AV.	6 doentes melhoraram a AV, com uma média de 10 linhas de ganho. A neurotomia óptica transvítrea pode ser útil nos doentes com perda visual grave. [recomendação fraca, evidência baixa] A manipulação cirúrgica do nervo óptico é um procedimento arriscado, podendo provocar perda visual irreversível.
Modarres <i>et al</i> (2007) ¹⁴⁴	Prospectivo Não randomizado Série de casos (III)	16 tratados	Vitrectomia posterior e libertação de adesões vítreas epipapilares em doentes com NOIAN e descolamento parcial do vítreo.	Avaliação da melhor AV corrigida, do desvio médio no campo visual e da visão cromática.	15 doentes melhoraram a AV, sendo que 9 apresentaram melhoria ≥ 3 linhas. Os campos visuais melhoraram em 4 doentes e a visão cromática em 1. A vitrectomia pode ser útil nos doentes com NOIAN. [recomendação fraca, evidência baixa]
Arnold <i>et al</i> (1996) ¹⁴⁵	Prospectivo Caso-controlo (II-)	22 tratados vs 27 não tratados	Oxigénio hiperbárico - Tratamento com duas sessões de 90 minutos/dia (oxigénio a 100%, com 2.0 atmosferas absolutas de pressão) durante 10 dias.	Avaliação da AV e do desvio médio no campo visual.	Sem diferença significativa nas AV ou nos CV finais. O oxigénio hiperbárico não melhora a função visual final. [recomendação fraca, evidência baixa]
Botelho <i>et al</i> (1996) ¹⁴⁶	Retrospectivo Caso-controlo (II-)	23 tratados vs 55 não tratados	Doentes medicados com Aspirina antes e durante o episódio de NOIAN.	Avaliação da AV e do desvio médio no campo visual.	Sem diferença significativa nas AV finais. A aspirina não melhora a função visual final (AV e CV). [recomendação fraca, evidência baixa]
Johnson <i>et al</i> (2000) ¹⁴⁷	Retrospectivo Caso-controlo (II-)	18 tratados vs 19 não tratados	Levodopa/carbidopa 100/25mg 3x/dia durante 3 semanas em doentes com episódio de NOIAN há menos de 45 dias.	Avaliação da AV e do desvio médio no campo visual.	76.9% do grupo tratado melhoraram a AV vs 30% do grupo controlo. Sem alteração no CV. A levodopa talvez melhore a AV final. [recomendação fraca, evidência baixa]
Fazzone <i>et al</i> (2003) ¹⁴⁸	Retrospectivo (III)	14 tratados vs 117 não tratados	Brimonidina 0.2%, 4xdia, em doentes com sintomas com < 14 dias.	Avaliação da AV.	O grupo tratado apresentou pior função visual às 8 e 12 sem. A brimonidina tópica não melhora a função visual.
BRAION (2006) ¹⁴⁹	Prospectivo Multicêntrico Randomizado (I)	18 tratados vs 11 não tratados	Brimonidina 0.2%, 4xdia, em doentes com sintomas ≤ 1 sem e AV de 0.05 a 1.0.	Avaliação da AV.	Sem diferença significativa nas AV finais. A brimonidina tópica não é nociva, mas não melhora a AV final.
Hayreh <i>et al</i> (2008)	Retrospectivo "Patient-choice" Caso-controlo (II-)	321 tratados vs 301 não tratados	Corticóide oral , nos doentes com com edema do disco óptico. Prednisolona 80mg/dia (2 sem); redução de 10mg a cada 5 dias até as 40mg/dia; e depois reduções de 5mg a cada 5 dias.	Avaliação da AV e CV (perimetria cinética).	Num subgrupo de doentes, com AV iniciais $\leq 20/70$, verificou-se: (1) melhoria da AV ≥ 2 linhas em 70% dos doentes (vs 41% dos doentes não tratados), e (2) melhoria dos defeitos campimétricos em 40% (vs 25% nos doentes não tratados). O tratamento precoce com CCT na fase aguda (primeiras 2 semanas) melhora a função visual (AV e CV). [recomendação fraca, evidência baixa]

02 NEUROPATIAS ÓPTICAS ISQUÉMICAS

Rebolleda <i>et al</i> (2013)	Prospectivo Randomizado Caso-controlo (II)	10 tratados vs 27 não tratados	Corticóide oral Prednisolona 80mg/dia (esquema de redução)	Avaliação da AV, CV e OCT da camada das fibras nervosas peripapilares.	Não é eficaz na melhoria da AV e CV. Maior nº de complicações. O tratamento com CCT em altas doses não tem benefício visual e/ou anatómico na fase aguda; e está associado a maior número de complicações sistémicas. [recomendação moderada, evidência elevada]
Kaderli <i>et al</i> (2007)	Prospectivo Não randomizado Caso-controlo (II-)	4 tratados vs 6 não tratados	Injeção intra-vítrea de 4mg/0.1mL de triamcinolona em doentes com perda de visão indolor, com DPAR, e edema do disco óptico.	Avaliação da AV, CV e angiografia fluoresceínica.	O grupo tratado apresentou uma AV final ligeiramente melhor e uma redução mais rápida do edema. Sem diferença no CV.
Radoi <i>et al</i> (2014)	Retrospectivo Caso-controlo (III)	21 tratados vs 15 não tratados	Injeção intra-vítrea de 4mg/0.1mL de triamcinolona em doentes com edema do disco óptico.	Avaliação da AV, CV e OCT da camada das fibras nervosas peripapilares.	O grupo tratado apresentou melhor AV e CV, ao final de 6 meses de <i>follow-up</i> , do que o grupo controlo, $p=0.0035$ e $p<0.0028$, respectivamente. Verificou-se uma correlação negativa entre o atraso do tratamento e a melhoria da AV. É necessário realizar estudo controlo randomizado.
Modarres <i>et al</i> (2011)	Prospectivo Não randomizado Série de casos (III)	31 tratados	Injeção intra-vítrea de 2000 unidades (0.2cm³) de eritropoietina em doentes com sintomas com < 1 mês de duração.	Avaliação da AV e CV.	Melhoria da AV em 61% dos doentes no final do 1º mês. Padrão bifásico da resposta: melhoria da função visual nos primeiros 3 meses, seguida de deterioração; mas, função visual aos 6 meses melhor que a inicial. A eritropoietina intra-vítrea parece ser segura e eficaz no tratamento da NOIAN. [recomendação fraca, evidência baixa] É necessário realizar estudo controlo randomizado.
Saatci <i>et al</i> (2013)	Retrospectivo Série de casos (III)	17 tratados	Injeção intra-vítrea de 0.5mg de ranibizumab em doentes com sintomas com < 15 dias de duração.	Avaliação da AV, CV e OCT da camada das fibras nervosas peripapilares.	14 olhos melhoraram a AV, e apenas 9 melhoraram no CV. É necessário realizar estudo controlo randomizado.
Rootman <i>et al</i> (2013)	Prospectivo Não randomizado Caso-controlo (II-)	17 tratados vs 8 não tratados	Injeção intra-vítrea de 1.25mg de bevacizumab em doentes com sintomas com < 15 dias de duração.	Avaliação do desvio médio no CV, AV e OCT. Registo de complicações associadas ao tratamento.	Não é muito eficaz na melhoria da AV e CV. No grupo tratado observaram-se mais complicações, nomeadamente uma erosão coreana e 2 recidivas de NOIAN. Não existe diferença entre o grupo tratado e a história natural da doença, pelo que não se recomenda o uso de bevacizumab intra-vítreo no tratamento agudo de NOIAN.
Haas <i>et al</i> (1997)	Prospectivo Randomizado Caso-controlo (II)	20 tratados vs 20 não tratados	Precipitação extracorporal de LDL/fibrinogénio mediada pela heparina (HELP) ou hemodiluição	Avaliação da AV e CV.	No grupo HELP houve uma melhoria da AV >1 linha em 47.4% (vs 33.4% no grupo controlo), estabilidade em 52.6% (vs 42.8%), e agravamento em 0% (vs 23.8%); no entanto, estas diferenças não foram estatisticamente significativas. A sensibilidade média dos campos visuais aumentou de 6.83 para 8.27dB ($p<0.01$), no grupo tratado.

AV, acuidade visual; CV, campo visual; DPAR, defeito pupilar aferente relativo; NOIAN, neuropatia óptica isquémica anterior não arterítica; OT, optical coherence tomography; RCT, randomized controlled trial.

Não existe um tratamento comprovado, e eficaz, para a NOIAN; no entanto, existem várias propostas terapêuticas empíricas, médicas e cirúrgicas, uma vez que a patofisiologia da NOIAN não é totalmente conhecida.¹⁴¹ Os tratamentos propostos actuam na trombose (ex: aspirina), nos vasos sanguíneos, no edema do disco óptico (ex: corticoide oral, triamcinolona intra-vítrea, anti-VEGF intra-vítreo, fenestração da bainha do nervo óptico, neurotomia óptica radiária, vitrectomia posterior), e/ou apresentam um papel neuroprotector (ex: brimonidina, oxigénio hiperbárico, eritropoietina).¹⁴¹⁻¹⁵⁷ A tabela 8 sumariza os principais estudos terapêuticos da NOIAN.

A janela terapêutica da NOIAN não está estabelecida. No entanto, parece lógico que uma intervenção mais precoce conduzirá a uma menor perda axonal; e estudos em modelos animais sugerem que a janela terapêutica da NOIAN seja 2-3 semanas, o que é consistente com a observação clínica de hipovisão progressiva nas primeiras 2 semanas, e estabilização da visão ao final de 1 mês, sensivelmente. A disfunção visual parece atingir um *plateau*, simultaneamente com a resolução do edema do disco óptico, mas isto não é necessariamente uma relação causa-efeito.

Não há conhecimento de nenhuma terapêutica eficaz na prevenção secundária de NOIAN. Existem 4 estudos retrospectivos que avaliam o possível papel da aspirina na prevenção secundária de NOIAN. Os resultados são controversos:

1. O estudo maior compara os resultados de 152 doentes que tomaram aspirina após NOIAN unilateral, com 278 doentes que não fizeram a medicação. Após 5 anos, a probabilidade cumulativa de NOIAN no olho contralateral era semelhante nos 2 grupos (17% no grupo da aspirina vs 20% no grupo controlo).¹³⁵
2. No IONDT, fez-se uma análise retrospectiva de 326 doentes. Vinte por cento dos doentes medicados com aspirina desenvolveram NOIAN no olho adelfo, comparativamente a 13% dos doentes não tratados.¹³⁶
3. Num estudo caso-controlo, 33 doentes com recidiva de NOIAN no olho contralateral, foram comparados com 67 doentes sem recidiva ao final de 2 anos após o evento inicial. A terapia com aspirina estava associada a uma menor incidência de NOIAN no olho contralateral, independentemente dos factores de risco vasculares.¹⁵⁸
4. Num estudo duma série de casos com 52 doentes, uma dose diária de 325mg de aspirina estava associado a uma menor incidência de NOIAN no olho contralateral, comparativamente aos doentes não medicados (17 vs 50%).¹⁵⁹

Apesar de não existir evidência suficiente para

recomendar o uso de aspirina após um episódio de NOIAN, como prevenção secundária, muitos doentes com NOIAN são apropriadamente tratados com AAS atendendo aos factores de risco cardiovasculares que apresentam, que os colocam em risco maior de doença cérebro e cardiovascular. [recomendação forte, evidência elevada]

O tratamento médico dos factores de risco cardiovasculares, nomeadamente da diabetes, HTA, hipercolesterolemia e evicção tabágica, está também recomendado, porque previne primariamente doenças cardio e cerebrovascular. Não existem, no entanto, estudos sistemáticos, randomizados, sobre a eficácia destas medidas na prevenção secundária da NOIA. Sabe-se que, o tratamento muito agressivo da HTA pode ser perigoso, num doente em que a hipotensão nocturna assume um papel patogénico.¹⁶⁰ A administração matinal da terapêutica anti-hipertensora é muito importante.^{1, 10, 65} Também nos doentes com HTA maligna, a rápida normalização da tensão arterial pode precipitar uma NOIAN no olho contralateral.¹⁶¹

Nos doentes medicados com fármacos associados a NOIAN (ex: inibidores das PDE-5, interferon-alfa, amiodarona) deve-se informar os doentes da possível associação e considerar uma terapêutica alternativa.

Os doentes com alterações da coagulação podem beneficiar de tratamento (anticoagulação para evitar futuros episódios tromboembólicos).¹⁶²

Os doentes com AV <20/200 e constrição campimétrica podem beneficiar de reabilitação visual, oferecida pelos serviços de baixa visão. A *Vision Restoration Therapy* (VRT) utiliza um programa de computador para estimular as áreas de visão residuais nos doentes com defeitos campimétricos. Um estudo randomizado, duplamente cego, avaliou os efeitos da VRT em 10 doentes com NOIAN e não detectou qualquer benefício do tratamento na função visual.¹⁶³ Actualmente, a VRT é um tema controverso, e não há evidência que suporte a sua recomendação nos doentes com NOIAN.

NEUROPATIA ÓPTICA ISQUÉMICA POSTERIOR

A NOIP pode classificar-se em 3 grupos distintos: (1) perioperatória, (2) arterítica, e (3) não arterítica, os quais representam, respectivamente, 7 a 39%, 8 a 28% e 53 a 65% dos casos, consoante as séries.^{164, 165}

EPIDEMIOLOGIA

A NOIP é uma entidade clínica rara. Num estudo retrospectivo sobre NOIP, que analisou a experiência dum centro neurooftalmológico ao longo de 30 anos, apenas foram observados 43 doentes com NOIP, comparativamente aos mais de 1300 doentes observados com NOIA.¹⁶⁵ As duas maiores séries clínicas publicadas são estudos observacionais e retrospectivos, que

02 NEUROPATIAS ÓPTICAS ISQUÉMICAS

descrevem as características epidemiológicas da NOIP em 43 e 72 doentes, respectivamente.^{164, 165}

A idade média de diagnóstico da NOIP é 62 anos, mas nenhuma idade é imune.¹⁶⁴ A idade média de diagnóstico varia com a etiologia.^{164, 165} Os doentes com NOIP arterítica (ACG) são mais velhos, com uma média etária de 78 anos; enquanto que, os doentes com NOIP perioperatória, principalmente no contexto de cirurgia à coluna vertebral, são os mais novos (média etária de 43 anos).¹⁶⁴

O sexo não é um factor de risco para NOIP, e mais de 90% dos doentes são caucasianos.^{164, 165}

ETIOLOGIA

A NOIP perioperatória é uma complicação dum vasto leque de procedimentos cirúrgicos.¹⁶⁵ No entanto, os dois procedimentos cirúrgicos, mais frequentemente, associadas à NOIP são a cirurgia à coluna vertebral, e a dissecação radical do pescoço.^{166, 167} A incidência de NOIP após cirurgia à coluna está estimada em 0.03 - 0.11%.¹⁶⁷⁻¹⁶⁹ Os doentes com NOIP perioperatória têm mais probabilidade de apresentarem envolvimento simultâneo, com perda visual grave, do que aqueles com NOIP de outras etiologias.^{164, 166}

A etiologia da NOIP perioperatória é multifactorial.

A Sociedade Americana de Anestesiologia (*American Society of Anesthesiology*, ASA) formou um grupo de trabalho para estudar as perdas de visão perioperatórias na cirurgia não-ocular. Foram analisados 93 casos (83 NOI e 10 oclusões da artéria central da retina) relacionados com a cirurgia à coluna vertebral. Nos casos de NOI, 96% dos doentes apresentaram uma perda de sangue igual ou superior a 1000mL, e/ou uma anestesia com duração superior a 6h.¹⁷⁰

Os principais factores de risco implicados na NOIP perioperatória são: hipotensão intraoperatória grave e prolongada, duração da cirurgia (tempo anestésico >6h), hemorragia intra-operatória (>1000mL), hemodiluição (uso de fluidos de substituição), anemia, edema orbitário e compressão orbitária. (evidência moderada)^{10,171,172}

A NOIP arterítica é uma manifestação pouco comum da ACG. Num estudo com 85 doentes, com perda visual no contexto de ACG, com biópsia positiva, a NOIP foi o mecanismo em apenas 6 doentes.¹⁷³ Nestes doentes, a NOIP resulta duma oclusão inflamatória das artérias ciliares curtas posteriores e/ou oftálmica.

Os doentes com NOIP não-arterítica apresentam uma prevalência de factores de risco ateroscleróticos e de doenças vasculares comórbidas (hipertensão arterial, diabetes mellitus, doença arterial carotídea, doença cardíaca isquémica, doença vascular periférica, enxaqueca e doença cerebro-vascular) maior do que a população geral.^{164, 165} Num estudo retrospectivo duma série de doentes, 87% dos doentes com NOIP não arterítica apresentavam pelo menos um factor de risco

ou doença vascular comórbida.¹⁶⁴

A NOIP está, também, descrita no contexto de perda aguda dum elevado volume sanguíneo (trauma, hemorragia gastrointestinal), diálise com hipotensão e/ou anemia, e hipotensão aguda de outra causa.¹

MANIFESTAÇÕES CLÍNICAS

A NOIP apresenta-se, na maioria dos casos, com uma perda visual monocular, súbita e indolor.^{10, 123} Na NOIP perioperatória e secundária a hipotensões súbitas de outras etiologias, a apresentação bilateral é mais comum, ocorrendo em 50 a 67% dos doentes.^{166, 167} A NOIP arterítica pode, também, ter uma apresentação bilateral, mas o mais comum é a perda visual ser sequencial.¹⁶⁴

O exame oftalmológico, na apresentação clínica, revela:

1. **Diminuição da acuidade visual.** A gravidade da perda visual na NOIP depende da etiologia subjacente. Na NOIP perioperatória ou arterítica, 70 a 90% dos doentes apresentam uma perda visual grave (inferior ou igual a conta dedos).¹⁶⁴⁻¹⁶⁶ Na NOIP não arterítica a hipovisão é moderada.
2. **Discromatopsia**, presente na maioria dos doentes.
3. **Defeito pupilar aferente relativo**, excepto se a neuropatia óptica for bilateral.
4. **Disco óptico normal, sem edema.** Ocasionalmente, uns dias após a perda visual pode-se observar um edema ligeiro do disco óptico, devido ao edema axoplasmático anterógrado.^{10, 123} O olho contralateral apresenta tamanho e escavações normais; não é, portanto, um disco em risco como na NOIAA. Os doentes com NOIP desenvolvem atrofia do disco óptico, com palidez da papila, de predomínio temporal, em 4 a 6 semanas.¹⁶⁵
5. **Defeito campimétrico.** O escotoma central e o defeito altitudinal são as lesões campimétricas mais comuns.^{164, 165}

DIAGNÓSTICO DIFERENCIAL

O diagnóstico diferencial da NOIP inclui todas as neuropatias ópticas retrobulbares.

As neuropatias ópticas retrobulbares compressivas ou infiltrativas, geralmente, provocam uma perda visual mais insidiosa. Na nevríte óptica retrobulbar, a diminuição da visão pode ser súbita, mas, caracteristicamente, é acompanhada de dor com os movimentos oculares, e ocorre em doentes mais jovens.

No contexto perioperatório, a NOIP deve ser distinguida de outras causas de hipovisão perioperatória, como a oclusão da artéria central retina, enfarte cerebral, lesão do globo, e apoplexia pituitária.

DIAGNÓSTICO

A NOIP é um diagnóstico de exclusão, sendo essencial

realizar exames para excluir outras patologias.

Um exame oftalmológico é essencial para excluir outras causas agudas de hipovisão súbita, nomeadamente oclusão da artéria central da retina, oclusão da veia central da retina e neuropatia óptica isquêmica anterior. [recomendação forte, evidência elevada]

Nos doentes com suspeita de NOIP é muito importante, e urgente, excluir ACG, para se instituir a terapêutica atempadamente e prevenir envolvimento do olho contralateral. [recomendação forte, evidência elevada]

A exclusão da ACG, no contexto pós-operatório é complicada porque a VS e a PCR estão geralmente elevadas após uma cirurgia major; mas na ausência de clínica sistêmica sugestiva, a etiologia arterítica é pouco provável.¹⁶⁶

A realização de ressonância magnética cerebral e órbitas é mandatária para excluir neuropatias inflamatórias, infiltrativas e/ou compressivas. [recomendação forte, evidência elevada] Nos doentes com suspeita de NOIP perioperatória, os estudos de neuroimagem são, também, importantes para excluir enfartes cerebrais, principalmente após cirurgia cardíaca, em que o risco de embolização é maior. [recomendação forte, evidência elevada]

Os critérios de diagnóstico da NOIP propostos são:¹⁶⁶

1. Diminuição da acuidade visual e campo visual
2. Defeito pupilar aferente ipsilateral, a menos que a lesão seja bilateral
3. Aparência normal do disco óptico na apresentação
4. Exclusão de outras causas oftalmológicas (ex.: oclusão vascular da retina, glaucoma, cicatriz coriorretiniana)
5. Exclusão de outras causas de neuropatia óptica, como compressiva, desmielinizante, e inflamatória
6. Desenvolvimento de atrofia óptica 4 a 8 semanas depois

PROGNÓSTICO E TRATAMENTO

Os doentes com NOIP perioperatória e NOIP arterítica (ACG) apresentam uma perda visual grave, e, tipicamente, recuperam muito pouco ou nada após o diagnóstico. Os doentes com NOIP não arterítica apresentam um curso mais variável da doença, com 34% melhorando ≥ 3 linhas de acuidade visual, 28% estabilizando e 28% agravando, numa série clínica.¹⁶⁴

O tratamento adequado da NOIP arterítica é com CCT, como referido anteriormente para a NOIAA. (recomendação forte, evidência elevada)

Não existe tratamento, conhecido, eficaz, para a NOIP não arterítica. A CCT sistêmica é, por vezes, usada no tratamento destes doentes, mas a evidência é muito limitada, pelo que não está recomendada.¹⁶⁵

Numa série de casos, a recidiva de NOIP no olho contralateral ocorreu em 21% dos doentes com NOIP não arterítica, com um intervalo médio de 256 dias.¹⁶⁴ Como na NOIAN, o tratamento com aspirina diária e

o controlo dos factores de risco ateroscleróticos estão recomendados, para prevenção primária das doenças cérebro e cardiovasculares associadas. (recomendação forte, evidência elevada) No entanto, estas medidas não melhoram o prognóstico, nem previnem recidivas.

A NOIP perioperatória só é aparente no período pós-operatório, pelo que a fase crítica para tomada de medidas efectivas já passou.

REFERÊNCIAS

1. Arnold AC. Ischemic optic neuropathy. Miller, NR; Newman, NJ; Biousse V, et al, eds Clinical Neuro-Ophthalmology 6th ed Vol 1: Philadelphia: Williams & Wilkins; 2005:349-384.
2. Klein RG, Hunder GG, Stanson AW, Sheps SG. Large artery involvement in giant cell (temporal) arteritis. *Annals of internal medicine* 1975;83:806-812.
3. Danesh-Meyer HV, Savino PJ. Giant cell arteritis. *Current opinion in ophthalmology* 2007;18:443-449.
4. Smetana GW, Shmerling RH. Does this patient have temporal arteritis? *JAMA : the journal of the American Medical Association* 2002;287:92-101.
5. Unwin B, Williams CM, Gilliland W. Polymyalgia rheumatica and giant cell arteritis. *American family physician* 2006;74:1547-1554.
6. Hunder GG. Epidemiology of giant-cell arteritis. *Cleveland Clinic journal of medicine* 2002;69 Suppl 2:SII79-82.
7. Ostberg G. Temporal arteritis in a large necropsy series. *Annals of the rheumatic diseases* 1971;30:224-235.
8. Fraser JA, Weyand CM, Newman NJ, Biousse V. The treatment of giant cell arteritis. *Reviews in neurological diseases* 2008;5:140-152.
9. Ness T, Bley TA, Schmidt WA, Lamprecht P. The diagnosis and treatment of giant cell arteritis. *Deutsches Arzteblatt international* 2013;110:376-385; quiz 386.
10. DelMonte DW, Bhatti MT. Ischemic optic neuropathy. *International ophthalmology clinics* 2009;49:35-62.
11. Poller DN, van Wyk Q, Jeffrey MJ. The importance of skip lesions in temporal arteritis. *Journal of clinical pathology* 2000;53:137-139.
12. Rahman W, Rahman FZ. Giant cell (temporal) arteritis: an overview and update. *Survey of ophthalmology* 2005;50:415-428.
13. Mohan SV, Liao YJ, Kim JW, Goronzy JJ, Weyand CM. Giant cell arteritis: immune and vascular aging as disease risk factors. *Arthritis research & therapy* 2011;13:231.
14. Salvarani C, Casali B, Boiardi L, et al. Intercellular adhesion molecule 1 gene polymorphisms in polymyalgia rheumatica/giant cell arteritis: association with disease risk and severity. *The Journal of rheumatology* 2000;27:1215-1221.
15. Salvarani C, Casali B, Farnetti E, et al. PIA1/A2 polymorphism of the platelet glycoprotein receptor IIIA

- and risk of cranial ischemic complications in giant cell arteritis. *Arthritis and rheumatism* 2007;56:3502-3508.
16. Weck KE, Dal Canto AJ, Gould JD, et al. Murine gamma-herpesvirus 68 causes severe large-vessel arteritis in mice lacking interferon-gamma responsiveness: a new model for virus-induced vascular disease. *Nature medicine* 1997;3:1346-1353.
 17. Duhaut P, Bosshard S, Calvet A, et al. Giant cell arteritis, polymyalgia rheumatica, and viral hypotheses: a multicenter, prospective case-control study. *Groupe de Recherche sur l'Arterite a Cellules Geantes. The Journal of rheumatology* 1999;26:361-369.
 18. Gabriel SE, Espy M, Erdman DD, Bjornsson J, Smith TF, Hunder GG. The role of parvovirus B19 in the pathogenesis of giant cell arteritis: a preliminary evaluation. *Arthritis and rheumatism* 1999;42:1255-1258.
 19. Duhaut P, Pinede L, Demolombe-Rague S, et al. Giant cell arteritis and cardiovascular risk factors: a multicenter, prospective case-control study. *Groupe de Recherche sur l'Arterite a Cellules Geantes. Arthritis and rheumatism* 1998;41:1960-1965.
 20. Cantini F, Niccoli L, Nannini C, Bertoni M, Salvarani C. Diagnosis and treatment of giant cell arteritis. *Drugs & aging* 2008;25:281-297.
 21. Gonzalez-Gay MA, Lopez-Diaz MJ, Barros S, et al. Giant cell arteritis: laboratory tests at the time of diagnosis in a series of 240 patients. *Medicine* 2005;84:277-290.
 22. Miller A, Green M, Robinson D. Simple rule for calculating normal erythrocyte sedimentation rate. *British medical journal* 1983;286:266.
 23. Parikh M, Miller NR, Lee AG, et al. Prevalence of a normal C-reactive protein with an elevated erythrocyte sedimentation rate in biopsy-proven giant cell arteritis. *Ophthalmology* 2006;113:1842-1845.
 24. Hegg R, Lee AG, Tagg NT, Zimmerman MB. Statin or nonsteroidal anti-inflammatory drug use is associated with lower erythrocyte sedimentation rate in patients with giant cell arteritis. *Journal of neuro-ophthalmology : the official journal of the North American Neuro-Ophthalmology Society* 2011;31:135-138.
 25. Kermani TA, Schmidt J, Crowson CS, et al. Utility of erythrocyte sedimentation rate and C-reactive protein for the diagnosis of giant cell arteritis. *Seminars in arthritis and rheumatism* 2012;41:866-871.
 26. Foroozan R, Danesh-Meyer H, Savino PJ, Gamble G, Mekari-Sabbagh ON, Sergott RC. Thrombocytosis in patients with biopsy-proven giant cell arteritis. *Ophthalmology* 2002;109:1267-1271.
 27. Hazleman B. Laboratory investigations useful in the evaluation of polymyalgia rheumatica (PMR) and giant cell arteritis (GCA). *Clinical and experimental rheumatology* 2000;18:S29-31.
 28. Walvick MD, Walvick MP. Giant cell arteritis: laboratory predictors of a positive temporal artery biopsy. *Ophthalmology* 2011;118:1201-1204.
 29. Hunder GG, Bloch DA, Michel BA, et al. The American College of Rheumatology 1990 criteria for the classification of giant cell arteritis. *Arthritis and rheumatism* 1990;33:1122-1128.
 30. Murchison AP, Gilbert ME, Bilyk JR, et al. Validity of the American College of Rheumatology criteria for the diagnosis of giant cell arteritis. *American journal of ophthalmology* 2012;154:722-729.
 31. Bhatti MT, Tabandeh H. Giant cell arteritis: diagnosis and management. *Current opinion in ophthalmology* 2001;12:393-399.
 32. Zhou L, Luneau K, Weyand CM, Bioussé V, Newman NJ, Grossniklaus HE. Clinicopathologic correlations in giant cell arteritis: a retrospective study of 107 cases. *Ophthalmology* 2009;116:1574-1580.
 33. Breuer GS, Neshet R, Neshet G. Effect of biopsy length on the rate of positive temporal artery biopsies. *Clinical and experimental rheumatology* 2009;27:S10-13.
 34. Boyev LR, Miller NR, Green WR. Efficacy of unilateral versus bilateral temporal artery biopsies for the diagnosis of giant cell arteritis. *American journal of ophthalmology* 1999;128:211-215.
 35. Schmidt WA, Kraft HE, Vorpahl K, Volker L, Gromnica-Ihle EJ. Color duplex ultrasonography in the diagnosis of temporal arteritis. *The New England journal of medicine* 1997;337:1336-1342.
 36. Karassa FB, Matsagas MI, Schmidt WA, Ioannidis JP. Meta-analysis: test performance of ultrasonography for giant-cell arteritis. *Annals of internal medicine* 2005;142:359-369.
 37. Ball EL, Walsh SR, Tang TY, Gohil R, Clarke JM. Role of ultrasonography in the diagnosis of temporal arteritis. *The British journal of surgery* 2010;97:1765-1771.
 38. Muratore F, Boiardi L, Restuccia G, et al. Comparison between colour duplex sonography findings and different histological patterns of temporal artery. *Rheumatology* 2013;52:2268-2274.
 39. Chan CC, Paine M, O'Day J. Steroid management in giant cell arteritis. *The British journal of ophthalmology* 2001;85:1061-1064.
 40. Hayreh SS, Zimmerman B. Management of giant cell arteritis. Our 27-year clinical study: new light on old controversies. *Ophthalmologica Journal international d'ophtalmologie International journal of ophthalmology Zeitschrift fur Augenheilkunde* 2003;217:239-259.
 41. Hunder GG, Sheps SG, Allen GL, Joyce JW. Daily and alternate-day corticosteroid regimens in treatment of giant cell arteritis: comparison in a prospective study. *Annals of internal medicine* 1975;82:613-618.
 42. Danesh-Meyer H, Savino PJ, Gamble GG. Poor prognosis of visual outcome after visual loss from giant cell arteritis. *Ophthalmology* 2005;112:1098-1103.
 43. Foroozan R, Deramo VA, Buono LM, et al. Recovery of visual function in patients with biopsy-proven giant cell arteritis. *Ophthalmology* 2003;110:539-542.
 44. Rucker JC, Bioussé V, Newman NJ. Ischemic optic

- neuropathies. *Current opinion in neurology* 2004;17:27-35.
45. Mazlumzadeh M, Hunder GG, Easley KA, et al. Treatment of giant cell arteritis using induction therapy with high-dose glucocorticoids: a double-blind, placebo-controlled, randomized prospective clinical trial. *Arthritis and rheumatism* 2006;54:3310-3318.
 46. Wilkinson IM, Russell RW. Arteries of the head and neck in giant cell arteritis. A pathological study to show the pattern of arterial involvement. *Archives of neurology* 1972;27:378-391.
 47. Schaufelberger C, Mollby H, Uddhammar A, Bratt J, Nordborg E. No additional steroid-sparing effect of cyclosporine A in giant cell arteritis. *Scandinavian journal of rheumatology* 2006;35:327-329.
 48. Hoffman GS, Cid MC, Rendt-Zagar KE, et al. Infliximab for maintenance of glucocorticosteroid-induced remission of giant cell arteritis: a randomized trial. *Annals of internal medicine* 2007;146:621-630.
 49. Mahr AD, Jover JA, Spiera RF, et al. Adjunctive methotrexate for treatment of giant cell arteritis: an individual patient data meta-analysis. *Arthritis and rheumatism* 2007;56:2789-2797.
 50. Martinez-Taboada VM, Rodriguez-Valverde V, Carreno L, et al. A double-blind placebo controlled trial of etanercept in patients with giant cell arteritis and corticosteroid side effects. *Annals of the rheumatic diseases* 2008;67:625-630.
 51. Unizony S, Arias-Urdaneta L, Miloslavsky E, et al. Tocilizumab for the treatment of large-vessel vasculitis (giant cell arteritis, Takayasu arteritis) and polymyalgia rheumatica. *Arthritis care & research* 2012;64:1720-1729.
 52. de Boysson H, Boutemy J, Creveuil C, et al. Is there a place for cyclophosphamide in the treatment of giant-cell arteritis? A case series and systematic review. *Seminars in arthritis and rheumatism* 2013;43:105-112.
 53. Neshor G, Berkun Y, Mates M, Baras M, Rubinow A, Sonnenblick M. Low-dose aspirin and prevention of cranial ischemic complications in giant cell arteritis. *Arthritis and rheumatism* 2004;50:1332-1337.
 54. Lee MS, Smith SD, Galor A, Hoffman GS. Antiplatelet and anticoagulant therapy in patients with giant cell arteritis. *Arthritis and rheumatism* 2006;54:3306-3309.
 55. Johnson LN, Arnold AC. Incidence of nonarteritic and arteritic anterior ischemic optic neuropathy. Population-based study in the state of Missouri and Los Angeles County, California. *Journal of neuro-ophthalmology : the official journal of the North American Neuro-Ophthalmology Society* 1994;14:38-44.
 56. Hattenhauer MG, Leavitt JA, Hodge DO, Grill R, Gray DT. Incidence of nonarteritic anterior ischemic optic neuropathy. *American journal of ophthalmology* 1997;123:103-107.
 57. Wang MY, Sadun F, Levin LB, LaBree L, Feldon SE. Occurrence of familial nonarteritic anterior ischemic optic neuropathy in a case series. *Journal of neuro-ophthalmology : the official journal of the North American Neuro-Ophthalmology Society* 1999;19:144-147.
 58. Hayreh SS, Fingert JH, Stone E, Jacobson DM. Familial non-arteritic anterior ischemic optic neuropathy. *Graefes archive for clinical and experimental ophthalmology = Albrecht von Graefes Archiv fur klinische und experimentelle Ophthalmologie* 2008;246:1295-1305.
 59. Fingert JH, Grassi MA, Janutka JC, et al. Mitochondrial variant G4132A is associated with familial non-arteritic anterior ischemic optic neuropathy in one large pedigree. *Ophthalmic genetics* 2007;28:1-7.
 60. Hayreh SS. The blood supply of the optic nerve head and the evaluation of it - myth and reality. *Progress in retinal and eye research* 2001;20:563-593.
 61. Knox DL, Kerrison JB, Green WR. Histopathologic studies of ischemic optic neuropathy. *Transactions of the American Ophthalmological Society* 2000;98:203-220; discussion 221-202.
 62. Tesser RA, Niendorf ER, Levin LA. The morphology of an infarct in nonarteritic anterior ischemic optic neuropathy. *Ophthalmology* 2003;110:2031-2035.
 63. Arnold AC. Pathogenesis of nonarteritic anterior ischemic optic neuropathy. *Journal of neuro-ophthalmology : the official journal of the North American Neuro-Ophthalmology Society* 2003;23:157-163.
 64. Arnold AC, Hepler RS. Fluorescein angiography in acute nonarteritic anterior ischemic optic neuropathy. *American journal of ophthalmology* 1994;117:222-230.
 65. Kerr NM, Chew SS, Danesh-Meyer HV. Non-arteritic anterior ischaemic optic neuropathy: a review and update. *Journal of clinical neuroscience : official journal of the Neurosurgical Society of Australasia* 2009;16:994-1000.
 66. Sakai T, Shikishima K, Matsushima M, Tsuneoka H. Endothelin-1 in ischemic optic neuropathy. *Ophthalmology* 2008;115:1262.
 67. Hayreh SS. The role of age and cardiovascular disease in glaucomatous optic neuropathy. *Survey of ophthalmology* 1999;43 Suppl 1:S27-42.
 68. Burde RM. Optic disk risk factors for nonarteritic anterior ischemic optic neuropathy. *American journal of ophthalmology* 1993;116:759-764.
 69. Levin LA, Danesh-Meyer HV. Hypothesis: a venous etiology for nonarteritic anterior ischemic optic neuropathy. *Archives of ophthalmology* 2008;126:1582-1585.
 70. Jacobson DM, Vierkant RA, Belongia EA. Nonarteritic anterior ischemic optic neuropathy. A case-control study of potential risk factors. *Archives of ophthalmology* 1997;115:1403-1407.
 71. Chen T, Song D, Shan G, et al. The association between diabetes mellitus and nonarteritic anterior ischemic optic neuropathy: a systematic review and meta-analysis. *PloS one* 2013;8:e76653.
 72. Lee MS, Grossman D, Arnold AC, Sloan FA. Incidence of nonarteritic anterior ischemic optic neuropathy: increased risk among diabetic patients. *Ophthalmology*

- 2011;118:959-963.
73. Giuliari GP, Sadaka A, Chang PY, Cortez RT. Diabetic papillopathy: current and new treatment options. *Current diabetes reviews* 2011;7:171-175.
 74. Preechawat P, Bruce BB, Newman NJ, Bioussé V. Anterior ischemic optic neuropathy in patients younger than 50 years. *American journal of ophthalmology* 2007;144:953-960.
 75. Arnold AC, Costa RM, Dumitrascu OM. The spectrum of optic disc ischemia in patients younger than 50 years (an American Ophthalmological Society thesis). *Transactions of the American Ophthalmological Society* 2013;111:93-118.
 76. Hayreh SS, Jonas JB, Zimmerman MB. Nonarteritic anterior ischemic optic neuropathy and tobacco smoking. *Ophthalmology* 2007;114:804-809.
 77. Hayreh SS, Zimmerman MB, Podhajsky P, Alward WL. Nonarteritic anterior ischemic optic neuropathy: role of nocturnal arterial hypotension. *Archives of ophthalmology* 1997;115:942-945.
 78. Characteristics of patients with nonarteritic anterior ischemic optic neuropathy eligible for the Ischemic Optic Neuropathy Decompression Trial. *Archives of ophthalmology* 1996;114:1366-1374.
 79. Landau K, Winterkorn JM, Mailloux LU, Vetter W, Napolitano B. 24-hour blood pressure monitoring in patients with anterior ischemic optic neuropathy. *Archives of ophthalmology* 1996;114:570-575.
 80. Salomon O, Huna-Baron R, Kurtz S, et al. Analysis of prothrombotic and vascular risk factors in patients with nonarteritic anterior ischemic optic neuropathy. *Ophthalmology* 1999;106:739-742.
 81. Salomon O, Rosenberg N, Steinberg DM, et al. Nonarteritic anterior ischemic optic neuropathy is associated with a specific platelet polymorphism located on the glycoprotein Ibalpha gene. *Ophthalmology* 2004;111:184-188.
 82. Kuhli-Hattenbach C, Scharrer I, Luchtenberg M, Hattenbach LO. Selective thrombophilia screening of patients with nonarteritic anterior ischemic optic neuropathy. *Graefes's archive for clinical and experimental ophthalmology = Albrecht von Graefes Archiv für klinische und experimentelle Ophthalmologie* 2009;247:485-490.
 83. Pianka P, Almog Y, Man O, Goldstein M, Sela BA, Loewenstein A. Hyperhomocystinemia in patients with nonarteritic anterior ischemic optic neuropathy, central retinal artery occlusion, and central retinal vein occlusion. *Ophthalmology* 2000;107:1588-1592.
 84. Bioussé V, Kerrison JB, Newman NJ. Is non-arteritic anterior ischaemic optic neuropathy related to homocysteine? *The British journal of ophthalmology* 2000;84:555.
 85. Mojon DS, Hedges TR, 3rd, Ehrenberg B, et al. Association between sleep apnea syndrome and nonarteritic anterior ischemic optic neuropathy. *Archives of ophthalmology* 2002;120:601-605.
 86. Palombi K, Renard E, Levy P, et al. Non-arteritic anterior ischaemic optic neuropathy is nearly systematically associated with obstructive sleep apnoea. *The British journal of ophthalmology* 2006;90:879-882.
 87. Bilgin G, Koban Y, Arnold AC. Nonarteritic anterior ischemic optic neuropathy and obstructive sleep apnea. *Journal of neuro-ophthalmology : the official journal of the North American Neuro-Ophthalmology Society* 2013;33:232-234.
 88. Li J, McGwin G, Jr., Vaphiades MS, Owsley C. Non-arteritic anterior ischaemic optic neuropathy and presumed sleep apnoea syndrome screened by the Sleep Apnea scale of the Sleep Disorders Questionnaire (SA-SDQ). *The British journal of ophthalmology* 2007;91:1524-1527.
 89. Arda H, Birer S, Aksu M, et al. Obstructive sleep apnoea prevalence in non-arteritic anterior ischaemic optic neuropathy. *The British journal of ophthalmology* 2013;97:206-209.
 90. Archer EL, Pepin S. Obstructive sleep apnea and nonarteritic anterior ischemic optic neuropathy: evidence for an association. *Journal of clinical sleep medicine : JCSM : official publication of the American Academy of Sleep Medicine* 2013;9:613-618.
 91. Behbehani R, Mathews MK, Sergott RC, Savino PJ. Nonarteritic anterior ischemic optic neuropathy in patients with sleep apnea while being treated with continuous positive airway pressure. *American journal of ophthalmology* 2005;139:518-521.
 92. Stein JD, Kim DS, Mundy KM, et al. The association between glaucomatous and other causes of optic neuropathy and sleep apnea. *American journal of ophthalmology* 2011;152:989-998 e983.
 93. Fraunfelder FW, Fraunfelder FT. Interferon alfa-associated anterior ischemic optic neuropathy. *Ophthalmology* 2011;118:408-411 e401-402.
 94. Berg KT, Nelson B, Harrison AR, McLoon LK, Lee MS. Pegylated interferon alpha-associated optic neuropathy. *Journal of neuro-ophthalmology : the official journal of the North American Neuro-Ophthalmology Society* 2010;30:117-122.
 95. Miller NR. Current concepts in the diagnosis, pathogenesis, and management of nonarteritic anterior ischemic optic neuropathy. *Journal of neuro-ophthalmology : the official journal of the North American Neuro-Ophthalmology Society* 2011;31:e1-3.
 96. Margo CE, French DD. Ischemic optic neuropathy in male veterans prescribed phosphodiesterase-5 inhibitors. *American journal of ophthalmology* 2007;143:538-539.
 97. Gorkin L, Hvidsten K, Sobel RE, Siegel R. Sildenafil citrate use and the incidence of nonarteritic anterior ischemic optic neuropathy. *International journal of clinical practice* 2006;60:500-503.
 98. Bella AJ, Brant WO, Lue TF, Brock GB. Non-arteritic anterior ischemic optic neuropathy (NAION) and

- phosphodiesterase type-5 inhibitors. *The Canadian journal of urology* 2006;13:3233-3238.
99. Younge BR. Amiodarone and ischemic optic neuropathy. *Journal of neuro-ophthalmology : the official journal of the North American Neuro-Ophthalmology Society* 2007;27:85-86.
 100. Kulkarni RR, Pradeep AV, Bairy BK. Disulfiram-induced combined irreversible anterior ischemic optic neuropathy and reversible peripheral neuropathy: a prospective case report and review of the literature. *The Journal of neuropsychiatry and clinical neurosciences* 2013;25:339-342.
 101. Fivgas GD, Newman NJ. Anterior ischemic optic neuropathy following the use of a nasal decongestant. *American journal of ophthalmology* 1999;127:104-106.
 102. Bodla AA, Rao P. Non-arteritic ischemic optic neuropathy followed by intravitreal bevacizumab injection: is there an association? *Indian journal of ophthalmology* 2010;58:349-350.
 103. Huang JY, Ozaki H, Hayashi H, Uchio E. Anterior ischemic optic neuropathy following intravitreal bevacizumab. *Japanese journal of ophthalmology* 2010;54:252-254.
 104. Hosseini H, Razeghinejad MR. Anterior ischemic optic neuropathy after intravitreal injection of bevacizumab. *Journal of neuro-ophthalmology : the official journal of the North American Neuro-Ophthalmology Society* 2009;29:160-161.
 105. Ganssauge M, Wilhelm H, Bartz-Schmidt KU, Aisenbrey S. Non-arteritic anterior ischemic optic neuropathy (NA-AION) after intravitreal injection of bevacizumab (Avastin) for treatment of angoid streaks in pseudoxanthoma elasticum. *Graefes' archive for clinical and experimental ophthalmology = Albrecht von Graefes Archiv fur klinische und experimentelle Ophthalmologie* 2009;247:1707-1710.
 106. Battaglia Parodi M, Iacono P, Cascavilla ML, et al. Sequential anterior ischemic optic neuropathy and central retinal artery and vein occlusion after ranibizumab for diabetic macular edema. *European journal of ophthalmology* 2010;20:1076-1078.
 107. Purvin V, King R, Kawasaki A, Yee R. Anterior ischemic optic neuropathy in eyes with optic disc drusen. *Archives of ophthalmology* 2004;122:48-53.
 108. Lam BL, Jabaly-Habib H, Al-Sheikh N, et al. Risk of non-arteritic anterior ischaemic optic neuropathy (NAION) after cataract extraction in the fellow eye of patients with prior unilateral NAION. *The British journal of ophthalmology* 2007;91:585-587.
 109. Lee AG. LASIK-induced optic neuropathy. *Ophthalmology* 2002;109:817; author reply 817.
 110. Maden A, Yilmaz S, Yurdakul NS. Nonarteritic ischemic optic neuropathy after LASIK with femtosecond laser flap creation. *Journal of neuro-ophthalmology : the official journal of the North American Neuro-Ophthalmology Society* 2008;28:242-243.
 111. Pham MT, Peck RE, Dobbins KR. Nonarteritic ischemic optic neuropathy secondary to severe ocular hypertension masked by interface fluid in a post-LASIK eye. *Journal of cataract and refractive surgery* 2013;39:955-957.
 112. Nahum Y, Newman H, Kurtz S, Rachmiel R. Nonarteritic anterior ischemic optic neuropathy in a patient with primary acute angle-closure glaucoma. *Canadian journal of ophthalmology Journal canadien d'ophtalmologie* 2008;43:723-724.
 113. Slavin ML, Margulis M. Anterior ischemic optic neuropathy following acute angle-closure glaucoma. *Archives of ophthalmology* 2001;119:1215.
 114. Mahroo OA, Hammond CJ. Anterior ischemic optic neuropathy after strabismus surgery. *Journal of neuro-ophthalmology : the official journal of the North American Neuro-Ophthalmology Society* 2009;29:157-158.
 115. Tsagakataki M, Rowlands A. Visual Loss due to non-arteritic anterior ischemic optic neuropathy (NAION) immediately following routine strabismus surgery under general anesthesia-a case report. *Strabismus* 2012;20:121-123.
 116. Kim R, Van Stavern G, Juzych M. Nonarteritic anterior ischemic optic neuropathy associated with acute glaucoma secondary to Posner-Schlossman syndrome. *Archives of ophthalmology* 2003;121:127-128.
 117. Perez-Santonja JJ, Bueno JL, Meza J, Garcia-Sandoval B, Serrano JM, Zato MA. Ischemic optic neuropathy after intraocular lens implantation to correct high myopia in a phakic patient. *Journal of cataract and refractive surgery* 1993;19:651-654.
 118. Nieto J, Zapata MA. Bilateral anterior ischemic optic neuropathy in patients on dialysis: A report of two cases. *Indian journal of nephrology* 2010;20:48-50.
 119. Foroozan R, Buono LM, Savino PJ. Optic disc structure and shock-induced anterior ischemic optic neuropathy. *Ophthalmology* 2003;110:327-331.
 120. Cullinane DC, Jenkins JM, Reddy S, et al. Anterior ischemic optic neuropathy: a complication after systemic inflammatory response syndrome. *The Journal of trauma* 2000;48:381-386; discussion 386-387.
 121. Baumgartner RW, Bogousslavsky J. Clinical manifestations of carotid dissection. *Frontiers of neurology and neuroscience* 2005;20:70-76.
 122. Biousse V, Schaison M, Touboul PJ, D'Anglejan-Chatillon J, Bousser MG. Ischemic optic neuropathy associated with internal carotid artery dissection. *Archives of neurology* 1998;55:715-719.
 123. Luneau K, Newman NJ, Biousse V. Ischemic optic neuropathies. *The neurologist* 2008;14:341-354.
 124. Swartz NG, Beck RW, Savino PJ, et al. Pain in anterior ischemic optic neuropathy. *Journal of neuro-ophthalmology : the official journal of the North American Neuro-Ophthalmology Society* 1995;15:9-10.
 125. Hayreh SS, Zimmerman MB. Nonarteritic anterior ischemic optic neuropathy: natural history of visual outcome. *Ophthalmology* 2008;115:298-305 e292.
 126. Warner JE, Lessell S, Rizzo JF, 3rd, Newman NJ.

- Does optic disc appearance distinguish ischemic optic neuropathy from optic neuritis? *Archives of ophthalmology* 1997;115:1408-1410.
127. Rader J, Feuer WJ, Anderson DR. Peripapillary vasoconstriction in the glaucomas and the anterior ischemic optic neuropathies. *American journal of ophthalmology* 1994;117:72-80.
 128. Hayreh SS, Zimmerman B. Visual field abnormalities in nonarteritic anterior ischemic optic neuropathy: their pattern and prevalence at initial examination. *Archives of ophthalmology* 2005;123:1554-1562.
 129. Lee AG, Lin DJ, Kaufman M, Golnik KC, Vaphiades MS, Eggenberger E. Atypical features prompting neuroimaging in acute optic neuropathy in adults. *Canadian journal of ophthalmology Journal canadien d'ophtalmologie* 2000;35:325-330.
 130. Lee AG. Prothrombotic and vascular risk factors in nonarteritic anterior ischemic optic neuropathy. *Ophthalmology* 1999;106:2231.
 131. Ischemic Optic Neuropathy Decompression Trial: twenty-four-month update. *Archives of ophthalmology* 2000;118:793-798.
 132. Danesh-Meyer HV, Savino PJ, Sergott RC. The prevalence of cupping in end-stage arteritic and nonarteritic anterior ischemic optic neuropathy. *Ophthalmology* 2001;108:593-598.
 133. Hayreh SS, Jonas JB. Optic disc morphology after arteritic anterior ischemic optic neuropathy. *Ophthalmology* 2001;108:1586-1594.
 134. Hayreh SS, Podhajsky PA, Zimmerman B. Ipsilateral recurrence of nonarteritic anterior ischemic optic neuropathy. *American journal of ophthalmology* 2001;132:734-742.
 135. Beck RW, Hayreh SS, Podhajsky PA, Tan ES, Moke PS. Aspirin therapy in nonarteritic anterior ischemic optic neuropathy. *American journal of ophthalmology* 1997;123:212-217.
 136. Newman NJ, Scherer R, Langenberg P, et al. The fellow eye in NAION: report from the ischemic optic neuropathy decompression trial follow-up study. *American journal of ophthalmology* 2002;134:317-328.
 137. Deramo VA, Sergott RC, Augsburger JJ, Foroozan R, Savino PJ, Leone A. Ischemic optic neuropathy as the first manifestation of elevated cholesterol levels in young patients. *Ophthalmology* 2003;110:1041-1046; discussion 1046.
 138. Boone MI, Massry GG, Frankel RA, Holds JB, Chung SM. Visual outcome in bilateral nonarteritic anterior ischemic optic neuropathy. *Ophthalmology* 1996;103:1223-1228.
 139. WuDunn D, Zimmerman K, Sadun AA, Feldon SE. Comparison of visual function in fellow eyes after bilateral nonarteritic anterior ischemic optic neuropathy. *Ophthalmology* 1997;104:104-111.
 140. Hasanreisoglu M, Robenshtok E, Ezrahi D, Stiebel-Kalish H. Do patients with non-arteritic ischemic optic neuritis have increased risk for cardiovascular and cerebrovascular events? *Neuroepidemiology* 2013;40:220-224.
 141. Atkins EJ, Bruce BB, Newman NJ, Biousse V. Treatment of nonarteritic anterior ischemic optic neuropathy. *Survey of ophthalmology* 2010;55:47-63.
 142. Optic nerve decompression surgery for nonarteritic anterior ischemic optic neuropathy (NAION) is not effective and may be harmful. The Ischemic Optic Neuropathy Decompression Trial Research Group. *JAMA : the journal of the American Medical Association* 1995;273:625-632.
 143. Soheilian M, Koochek A, Yazdani S, Peyman GA. Transvitreal optic neurotomy for nonarteritic anterior ischemic optic neuropathy. *Retina* 2003;23:692-697.
 144. Modarres M, Sanjari MS, Falavarjani KG. Vitrectomy and release of presumed epipapillary vitreous traction for treatment of nonarteritic anterior ischemic optic neuropathy associated with partial posterior vitreous detachment. *Ophthalmology* 2007;114:340-344.
 145. Arnold AC, Hepler RS, Lieber M, Alexander JM. Hyperbaric oxygen therapy for nonarteritic anterior ischemic optic neuropathy. *American journal of ophthalmology* 1996;122:535-541.
 146. Botelho PJ, Johnson LN, Arnold AC. The effect of aspirin on the visual outcome of nonarteritic anterior ischemic optic neuropathy. *American journal of ophthalmology* 1996;121:450-451.
 147. Johnson LN, Guy ME, Krohel GB, Madsen RW. Levodopa may improve vision loss in recent-onset, nonarteritic anterior ischemic optic neuropathy. *Ophthalmology* 2000;107:521-526.
 148. Fazzone HE, Kupersmith MJ, Leibmann J. Does topical brimonidine tartrate help NAION? *The British journal of ophthalmology* 2003;87:1193-1194.
 149. Wilhelm B, Ludtke H, Wilhelm H, Group BS. Efficacy and tolerability of 0.2% brimonidine tartrate for the treatment of acute non-arteritic anterior ischemic optic neuropathy (NAION): a 3-month, double-masked, randomised, placebo-controlled trial. *Graefes archive for clinical and experimental ophthalmology = Albrecht von Graefes Archiv fur klinische und experimentelle Ophthalmologie* 2006;244:551-558.
 150. Hayreh SS, Zimmerman MB. Non-arteritic anterior ischemic optic neuropathy: role of systemic corticosteroid therapy. *Graefes archive for clinical and experimental ophthalmology = Albrecht von Graefes Archiv fur klinische und experimentelle Ophthalmologie* 2008;246:1029-1046.
 151. Rebolleda G, Perez-Lopez M, Casas LP, Contreras I, Munoz-Negrete FJ. Visual and anatomical outcomes of non-arteritic anterior ischemic optic neuropathy with high-dose systemic corticosteroids. *Graefes archive for clinical and experimental ophthalmology = Albrecht von Graefes Archiv fur klinische und experimentelle Ophthalmologie* 2013;251:255-260.
 152. Kaderli B, Avci R, Yucel A, Guler K, Gelisken O. Intravitreal triamcinolone improves recovery of visual

- acuity in nonarteritic anterior ischemic optic neuropathy. *Journal of neuro-ophthalmology : the official journal of the North American Neuro-Ophthalmology Society* 2007;27:164-168.
153. Radoi C, Garcia T, Brugniart C, Ducasse A, Arndt C. Intravitreal triamcinolone injections in non-arteritic anterior ischemic optic neuropathy. *Graefe's archive for clinical and experimental ophthalmology = Albrecht von Graefes Archiv fur klinische und experimentelle Ophthalmologie* 2014;252:339-345.
 154. Modarres M, Falavarjani KG, Nazari H, et al. Intravitreal erythropoietin injection for the treatment of non-arteritic anterior ischaemic optic neuropathy. *The British journal of ophthalmology* 2011;95:992-995.
 155. Saatci AO, Taskin O, Selver OB, Yaman A, Bajin MS. Efficacy of intravitreal ranibizumab injection in acute nonarteritic ischemic optic neuropathy: a long-term follow up. *The open ophthalmology journal* 2013;7:58-62.
 156. Rootman DB, Gill HS, Margolin EA. Intravitreal bevacizumab for the treatment of nonarteritic anterior ischemic optic neuropathy: a prospective trial. *Eye* 2013;27:538-544.
 157. Haas A, Walzl M, Jesenik F, et al. Application of HELP in nonarteritic anterior ischemic optic neuropathy: a prospective, randomized, controlled study. *Graefe's archive for clinical and experimental ophthalmology = Albrecht von Graefes Archiv fur klinische und experimentelle Ophthalmologie* 1997;235:14-19.
 158. Kupersmith MJ, Frohman L, Sanderson M, et al. Aspirin reduces the incidence of second eye NAION: a retrospective study. *Journal of neuro-ophthalmology : the official journal of the North American Neuro-Ophthalmology Society* 1997;17:250-253.
 159. Salomon O, Huna-Baron R, Steinberg DM, Kurtz S, Seligsohn U. Role of aspirin in reducing the frequency of second eye involvement in patients with non-arteritic anterior ischaemic optic neuropathy. *Eye* 1999;13 (Pt 3a):357-359.
 160. Hayreh SS. Treatment of IOH and risk of visual complications. *Archives of internal medicine* 2002;162:1526-1528; author reply 1529-1530.
 161. Connolly SE, Gordon KB, Horton JC. Salvage of vision after hypotension-induced ischemic optic neuropathy. *American journal of ophthalmology* 1994;117:235-242.
 162. Srinivasan S, Fern A, Watson WH, McColl MD. Reversal of nonarteritic anterior ischemic optic neuropathy associated with coexisting primary antiphospholipid syndrome and Factor V Leiden mutation. *American journal of ophthalmology* 2001;131:671-673.
 163. Jung CS, Bruce B, Newman NJ, Bioussé V. Visual function in anterior ischemic optic neuropathy: effect of Vision Restoration Therapy--a pilot study. *Journal of the neurological sciences* 2008;268:145-149.
 164. Sadda SR, Nee M, Miller NR, Bioussé V, Newman NJ, Kouzis A. Clinical spectrum of posterior ischemic optic neuropathy. *American journal of ophthalmology* 2001;132:743-750.
 165. Hayreh SS. Posterior ischaemic optic neuropathy: clinical features, pathogenesis, and management. *Eye* 2004;18:1188-1206.
 166. Buono LM, Foroozan R. Perioperative posterior ischemic optic neuropathy: review of the literature. *Survey of ophthalmology* 2005;50:15-26.
 167. Newman NJ. Perioperative visual loss after nonocular surgeries. *American journal of ophthalmology* 2008;145:604-610.
 168. Chang SH, Miller NR. The incidence of vision loss due to perioperative ischemic optic neuropathy associated with spine surgery: the Johns Hopkins Hospital Experience. *Spine* 2005;30:1299-1302.
 169. Baig MN, Lubow M, Immesoete P, Bergese SD, Hamdy EA, Mendel E. Vision loss after spine surgery: review of the literature and recommendations. *Neurosurgical focus* 2007;23:E15.
 170. Lee LA, Roth S, Posner KL, et al. The American Society of Anesthesiologists Postoperative Visual Loss Registry: analysis of 93 spine surgery cases with postoperative visual loss. *Anesthesiology* 2006;105:652-659; quiz 867-658.
 171. Postoperative Visual Loss Study G. Risk factors associated with ischemic optic neuropathy after spinal fusion surgery. *Anesthesiology* 2012;116:15-24.
 172. Fontal MR, Kerrison JB, Garcia R, Oria V. Ischemic optic neuropathy. *Seminars in neurology* 2007;27:221-232.
 173. Hayreh SS, Podhajsky PA, Zimmerman B. Ocular manifestations of giant cell arteritis. *American journal of ophthalmology* 1998;125:509-520.

03

NEUROPATIAS ÓPTICAS INFECCIOSAS

Ana Fonseca

O nervo óptico pode ser acometido por patologias de diversas causas. Desde sempre, as causas infecciosas são globalmente pouco comuns, o que dificulta a sua caracterização epidemiológica e clínica, baseada em relatos de casos clínicos e pequenas séries de casos. A importância do reconhecimento das suas manifestações, apesar da reduzida frequência, reside no facto de que a terapêutica específica atempada destas entidades clínicas pode ter sérias implicações no prognóstico visual final.

FISIOPATOLOGIA

Por definição, as neuropatias ópticas infecciosas (NOI) são processos inflamatórios do nervo óptico provocados por invasão directa por agentes infecciosos, por extensão local dos tecidos anexos ou dos seios perinasais infectados, podendo também resultar da disseminação hematogénea microbiológica, ou do envolvimento para-infeccioso (pós-viral, por mecanismo auto-imune).¹⁻⁴

MICROBIOLOGIA

Os potenciais agentes infecciosos implicados são múltiplos, e incluem vírus, bactérias, fungos, parasitas e espiroquetas.¹⁻⁵ (Tabela 1) Com o surgimento da infecção pelo Vírus da Imunodeficiência Humana (VIH), o cenário etiológico sofreu algumas alterações, e a gravidade dos quadros clínicos neuroftalmológicos infecciosos, assim como o seu prognóstico também se modificaram.¹

MANIFESTAÇÕES CLÍNICAS

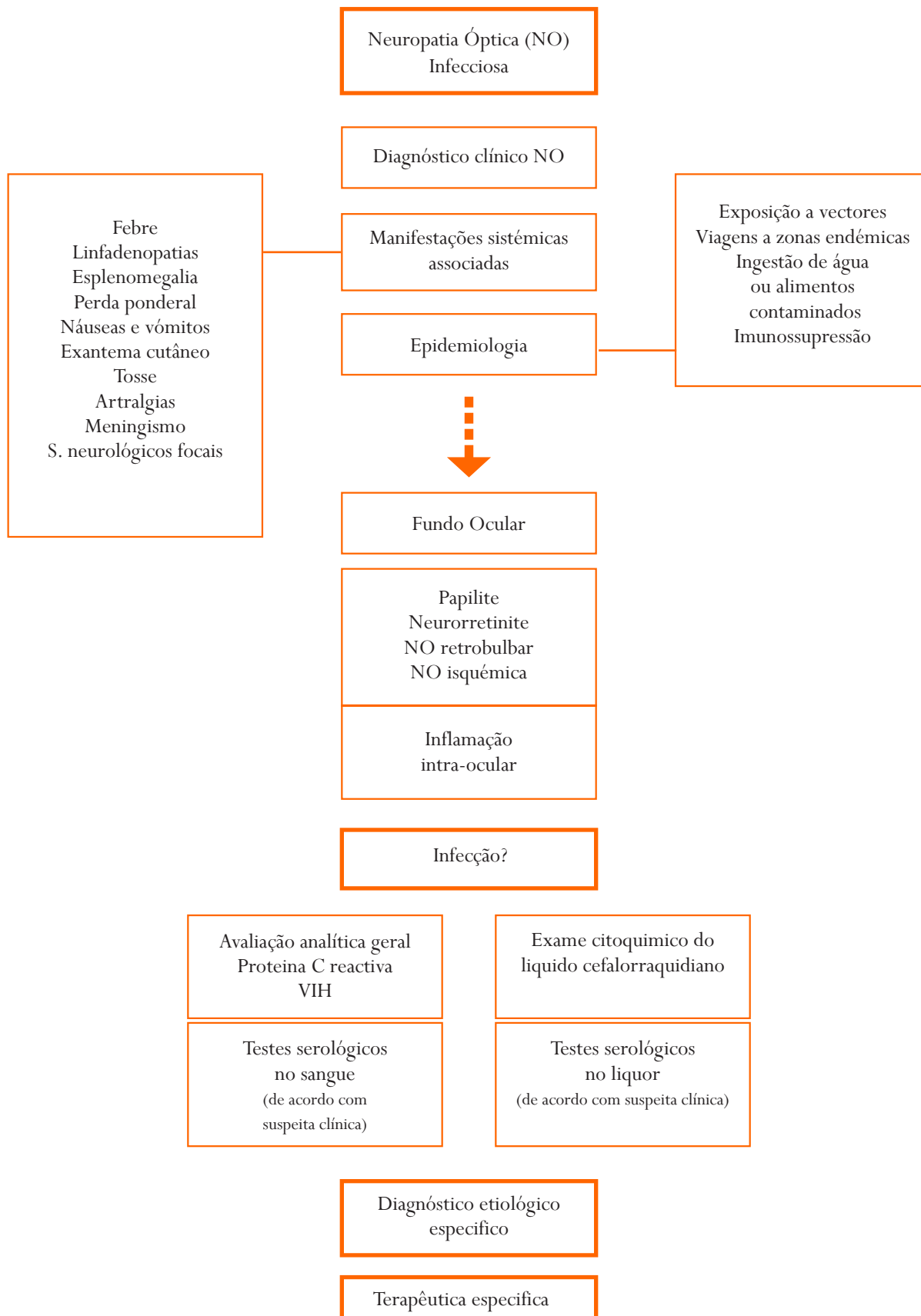
Clinicamente, as NOI manifestam-se por achados característicos de uma neuropatia óptica: diminuição da acuidade visual, discromatopsia, defeito de campo visual e defeito pupilar aferente, variando em relação à forma de apresentação, que pode ser aguda ou subaguda, com envolvimento uni ou bilateral, e na maioria dos casos acompanhada de dor/desconforto ocular, agravado pelos movimentos oculares.^{1,2,4-6} As alterações de campo

Tabela 1. Agentes infecciosos implicados nas NOI

Vírus	Bactérias	Fungos	Parasitas	Espiroquetas
Adenovírus	<i>Neisseria meningitidis</i>	<i>Aspergillus spp</i>	<i>Schistosoma spp</i>	<i>Borrelia burgdorferi</i>
V. Hepatite B	<i>Bacillus anthracis</i>	<i>Mucorales spp</i>	<i>Taenia solium</i>	<i>Borrelia afzelii</i>
V. <i>Varicella zooster</i>	<i>Clostridium botulinum</i>	<i>Cryptococcus neoformans</i>	<i>Angiostrongylis cantonensis</i>	<i>Treponema spp</i>
V. <i>Epstein-Barr</i>	<i>Mycobacterium tuberculosis</i>	<i>Histoplasma capsulatum</i>	<i>Gnathosma spinigerum</i>	
Citomegalovírus	<i>Bartonella henselae</i>	<i>Candida spp</i>	<i>Toxocara canis e catis</i>	
V. <i>Herpes simplex</i>	<i>Bordetella pertussis</i>		<i>Plasmodium spp</i>	
Parvovírus B19	<i>Brucella spp</i>		<i>Toxoplasma gondii</i>	
Variola	<i>Salmonella typhi</i>			
Dengue	<i>Pseudomonas spp</i>			
V. Nilo Ocidental	<i>Mycoplasma pneumoniae</i>			
V. <i>Influenza</i>	<i>Rickettsia rickettsii</i>			
Rubéola	<i>R. prowazeki</i>			
Paramixovírus	<i>R. tsutsugamushi</i>			
Coxsackie A e B	<i>Ehrlichiosis chaffeensis</i>			
V. Hepatite A	<i>Coxiella burnetti</i>			
VIH 1	<i>Tropheryma whipplei</i>			
V. <i>Chikungunya</i>				
Sarampo				

03 NEUROPATIAS ÓPTICAS INFECCIOSAS

Tabela 1. Agentes infecciosos implicados nas NOI (Continuação)



visual encontradas são muito variáveis e vão desde aumento da mancha cega, a escotomas centrais, cecocentrais, altitudinais ou arciformes.⁶

As manifestações sistêmicas acompanhantes do quadro neuroftalmológico (febre, linfadenopatias, esplenomegalia, perda de peso, náuseas, vômitos, lesões cutâneas, tosse, artralguas, sinais neurológicos focais, meningismo) podem ajudar a esclarecer e orientar a investigação etiológica.⁷

É importante apurar na história clínica potenciais situações de risco para uma etiologia infecciosa como exposição a vectores animais (gatos) ou artrópodes, viagens recentes a zonas endémicas, ingestão de água ou alimentos contaminados, ou imunossupressão conhecida (congénita ou adquirida).⁷

O envolvimento infeccioso do nervo óptico pode manifestar-se por inflamação anterior, com edema do disco óptico (papilite); inflamação posterior com neuropatia óptica retrobulbar; inflamação da bainha nervosa, com perinevrite e edema do disco óptico; e enfarte do nervo óptico por vasculite secundária.^{2,5-7} A presença de inflamação intra-ocular aumenta a suspeita de uma possível etiologia infecciosa.⁷ O quadro fundoscópico de neurorretinite pode estar associado a etiologia infecciosa, como na Doença da Arranhadela do Gato (provocada pela espiroqueta *Borrelia burgdorferi*), e caracteriza-se pela presença de edema do disco óptico com exsudados lipídicos retinianos com disposição em forma de estrela na área macular.^{2,4,6,7}

DIAGNÓSTICO

Os testes ancilares que ajudam a confirmar o diagnóstico infeccioso passam por: testes serológicos com quantificação dos níveis de imunoglobulinas M e G no sangue e líquido cefalorraquidiano para o agente etiológico em causa (para além de avaliação sérica geral, incluindo doseamento da proteína C reactiva, e da análise no líquido de proteínas totais, albumina, imunoglobulina A, glicose e estudo citológico, com contagem celular); isolamento do microrganismo por exame directo ou cultural, e provas de biologia molecular com detecção do seu ácido desoxirribonucleico (ADN) nos líquidos orgânicos (podendo incluir estudo do humor vítreo). É indispensável a avaliação orbitária e intracraniana por neuroimagem [preferencialmente ressonância magnética (RM) com gadolínio].^{4,6}

DIAGNÓSTICO DIFERENCIAL

As NOI fazem diagnóstico diferencial com outras causas de nevrite óptica, como doença desmielinizante (esclerose múltipla, neuromielite óptica, encefalomielite aguda disseminada), doenças sistêmicas inflamatórias/auto-ímmunes, assim como causas isquémicas (aterosclerose, arterite de células gigantes).^{4,7}

Em seguida descrevem-se com mais detalhe algumas das causas mais importantes de NOI.

1. VÍRUS

A) NEUROPATIA ÓPTICA PRIMÁRIA PELO VÍRUS VIH 1

O VIH 1 é um vírus neurotrópico, com capacidade de colonização do sistema nervoso central, com possível efeito directo sobre as células ganglionares da retina, e seus axónios.¹

Clinicamente, o envolvimento do nervo óptico pelo VIH 1 pode ocorrer na ausência de outras infecções, ou outras causas de neuropatia óptica, e pode ser a primeira manifestação de seropositividade, manifestando-se por um quadro retrobulbar ou de tipo isquémico anterior, com variabilidade da gravidade da diminuição da acuidade visual.^{1,8} Em 50% dos casos o defeito de campo visual encontrado poupa o feixe maculopapilar.⁸ Esta entidade não se parece correlacionar com os níveis séricos de CD4⁺.⁸

O diagnóstico etiológico é presuntivo, e passa pela confirmação serológica da infecção VIH 1, com exclusão de outras causas de neuropatia óptica.^{1,8,9} [recomendação forte, evidência moderada]

O tratamento é habitualmente mal sucedido; existem alguns casos relatados de sucesso, tratados com: terapêutica antirretroviral altamente activa (com combinação de 3 ou mais agentes de diferentes classes terapêuticas, como: análogos nucleósidos, inibidores da transcriptase reversa não nucleósidos, inibidores de protease, inibidores de entrada e inibidores de integrase) associada ou não a corticoterapia (metilprednisolona 1 g ev, 3 dias, seguido ou não de prednisolona 1 mg/kg de peso/dia 11 dias).^{1,8,9} [recomendação forte, evidência moderada] Pelo risco de sífilis ser mais elevado em indivíduos VIH, recomenda-se a administração concomitante de penicilina com os corticóides, mesmo com seronegatividade para o *Treponema pallidum*.⁸ [recomendação forte, evidência fraca]

B) NEUROPATIA ÓPTICA PELO VARICELLA ZOSTER

O vírus *Varicella zoster* pode causar varicela, como resultado da primo-infecção (mais comum na idade pediátrica) ou zoster, resultante da reactivação viral (predominante na idade adulta e em indivíduos imunodeprimidos).¹⁰ Raramente, este vírus pode envolver o sistema nervoso central, assim como o nervo óptico (na primo-infecção e na reactivação viral).^{10,13,14,17}

O atingimento do II par craniano pode decorrer de uma resposta imunomediada (na infecção primária e nos indivíduos imunocompetentes), ou da invasão directa do nervo óptico (na reactivação e imunodepressão).^{1,6,10,13,14} A NOI pelo *Varicella zoster* pode ocorrer sem a presença do exantema cutâneo típico (*zoster sin herpete*).¹⁰ A infecção herpética pode também condicionar vasculopatia com envolvimento de artérias extra-

03 NEUROPATIAS ÓPTICAS INFECCIOSAS

cranianas podendo condicionar neuropatia óptica isquémica anterior arterítica (por trombose inflamatória das artérias ciliares curtas posteriores).^{6,12,15}

Tipicamente, a NOI ocorre no contexto de *Herpes zoster* oftálmico, mas também pode ocorrer na primo-infecção.^{1,6,10,14} O envolvimento pode ser unilateral (mais comum) ou bilateral, e as manifestações de neuropatia óptica surgem habitualmente uma a quatro semanas após o início do exantema.^{1,6,10,13,14} Pode manifestar-se por papilite, nevrite retrobulbar, neurorretinite ou neuropatia óptica isquémica arterítica (anterior ou posterior), com gravidade variável.^{1,6,12-15}

O diagnóstico virológico passa pela detecção de anticorpos antivirais (por imunofluorescência ou imunoenaios quantitativos), ou de ADN do vírus no líquido cefalorraquidiano, embora em indivíduos imunocompetentes esta identificação possa não ser possível.^{1,10-16} [recomendação forte, evidência elevada]

A abordagem terapêutica é com agentes antivirais (aciclovir na dose de 800 mg 5 vezes por dia por via oral, ou 10 mg/kg de peso de 8 em 8 horas por via endovenosa 7 a 10 dias; valaciclovir 1000 mg 3 vezes por dia 7 a 14 dias) podendo considerar-se corticoterapia adjuvante (metilprednisolona 1000 mg/d endovenoso 3 dias e/ou prednisolona na dose de 1 mg/kg de peso/dia *per os*).^{1,10-15,17} [recomendação forte, evidência moderada]

C) NEUROPATIA ÓPTICA PELO HERPES SIMPLEX

Na infecção por vírus *Herpes simplex* tipo 1, o envolvimento do nervo óptico é raro, e ocorre habitualmente no contexto de encefalite herpética (durante o episódio de encefalite ou após a sua resolução), embora possa também ocorrer de modo isolado sem outras manifestações neurológicas associadas.^{1,6,18,19}

Pode manifestar-se por papilite ou neurorretinite, e pode ocorrer após resolução do processo encefálico recebendo neste caso a denominação de neuropatia óptica para-infecciosa (por provável reacção imuno-mediada).^{1,6,18} O seu diagnóstico é baseado nos testes serológicos no sangue e líquor (por *enzyme-linked immunosorbent assay* – ELISA, e/ou *Western blot*)²¹, assim como no isolamento do vírus no líquido cefalorraquidiano (testes de biologia molecular – *polymerase chain reaction* - PCR).²¹ [recomendação forte, evidência alta] O estudo cranioencefálico por ressonância magnética mostra tipicamente na encefalite herpética envolvimento dos lobos temporais.¹⁸

A terapêutica da encefalite herpética passa pela administração de agentes antivirais (aciclovir na dose de 10 a 15 mg/kg de peso, 3 vezes/dia, endovenoso 7 a 28 dias), com associação e boa resposta a corticóides sistémicos nos casos de neuropatia óptica para-infecciosa (metilprednisolona 1000 mg/d 3 dias por via endovenosa e/ou prednisolona 1 mg/kg de peso/dia por via oral).^{6,18}

¹⁸⁻²⁰(recomendação forte, evidência elevada)

O prognóstico é habitualmente bom, quando o diagnóstico é estabelecido atempadamente e a terapêutica apropriada instituída.^{1,6,18,19}

D) NEUROPATIA ÓPTICA ASSOCIADA AO SARAMPO

O vírus do sarampo é responsável por uma doença aguda caracterizada por sintomas gripais, conjuntivite, manchas de *Koplik* e exantema maculopapular, podendo causar várias complicações neurológicas, como a encefalite ou panencefalite esclerosante subaguda.^{6,22} É uma causa bem conhecida e rara de neuropatia óptica, que pode ocorrer isoladamente ou enquadrada num contexto neurológico mais grave.⁶

A neuropatia óptica pode ser classificada em anterior com papilite (mais comum) ou retrobulbar, sendo habitualmente de envolvimento bilateral.²³ O défice visual instala-se geralmente nas primeiras semanas após o aparecimento do exantema, com potencial favorável para a recuperação visual (que pode ser incompleta).²³

O diagnóstico é feito pelo quadro clínico e evolução da doença, sendo mandatória a realização de neuroimagem (RM cranioencefálica e órbitas). Em casos atípicos, sem a presença do exantema cutâneo típico, e para confirmação diagnóstica é necessário proceder a testes serológicos no sangue e líquor (imunoenaios enzimáticos), assim como a exames de biologia molecular por PCR para identificação do vírus.²²

O tratamento da neuropatia óptica a vírus do sarampo passa pela corticoterapia em altas doses (metilprednisolona na dose de 1000 mg/d 3 dias) [recomendação fraca, evidência fraca].²²

E) DENGUE

O Dengue é causado por um vírus da família *flaviviridae*, o vírus Dengue, transmitido pelo mosquito *Aedes aegypti*, sendo considerada uma das doenças com transmissão por vector artrópode mais importante nas regiões tropicais e subtropicais.^{24,25} Em Portugal, existem casos recentes descritos de Dengue na região da Madeira.

Para além de febre, causa cefaleias, mialgias, trombocitopenia e síndrome de choque do Dengue²⁵. As complicações neurológicas são diversas²⁵.

Do ponto de vista neurooftalmológico pode causar nevrite óptica com papilite ou neurorretinite, que podem ter um comportamento parainfeccioso.^{6,24,25}

O diagnóstico é baseado na apresentação clínica típica, e na serologia positiva para o vírus no sangue.

Não existe até à data uma solução terapêutica eficaz, e embora o prognóstico visual seja bom, podem persistir alterações neuropáticas sequelares irreversíveis. Têm sido tentadas várias vias de administração de corticóides (tópica, periocular, oral e intravenosa) e imunoglobulinas, com sucesso variável²⁵ [recomendação fraca, evidência fraca].

F) CITOMEGALOVÍRUS

O Citomegalovírus (CMV) é um vírus membro da família herpesvirus, com alta prevalência serológica na população em geral, sendo geralmente assintomático graças a um sistema imunitário saudável. Com o advento da infecção VIH tornou-se a infecção ocular mais comum no síndrome de imunodeficiência humana adquirida (SIDA).^{1,8}

O envolvimento do nervo óptico ocorre por infecção primária isolada pelo CMV, ou por envolvimento secundário por um foco justapapilar de retinite viral.^{1,26}

A perda visual é geralmente aguda, e associada a papilite, mas pode também ser progressiva, e retrobulbar, com envolvimento bilateral, ou unilateral.^{1,27-29}

A confirmação diagnóstica é feita por testes serológicos (por imunoensaio enzimático), e identificação do vírus no sangue e liquor por PCR [recomendação forte, evidência elevada].¹

A terapêutica preconizada é: agentes antivirais anti-CMV (ganciclovir endovenoso na dose de 5 mg/kg de peso duas vezes por dia durante 2 a 3 semanas, seguido de valganciclovir oral 900 mg/d 2 a 3 meses; foscarnet endovenoso na dose 60 mg/kg de 8 em 8 horas durante 2 semanas seguido de 90 mg/kg/d; cidofovir endovenoso 5 mg/kg/semana durante 2 semanas, seguido de 5 mg/kg a cada 2 semanas) durante um período prolongado, com possível associação de corticóides em altas doses (metilprednisolona 1000 mg/d endovenoso 3 dias e/ou prednisolona 1 mg/kg de peso/dia *per os*).^{1,28-30} [recomendação forte, evidência elevada]. Fundamental na abordagem terapêutica da infecção ocular por CMV na infecção VIH é a instituição da terapêutica antirretroviral, de modo a promover a reconstituição imunitária, e conseguir e manter uma contagem CD4 superior a 100/mm³.⁶

O prognóstico visual é reservado, sendo a terapêutica precoce fundamental para minimizar as sequelas oftalmológicas.^{1,8,26-28}

Outros agentes virais tem sido raramente implicados na patogenia das NOI em indivíduos imunocompetentes, como Adenovírus, vírus da Hepatite B e A, vírus Epstein Barr, vírus do Nilo Ocidental, vírus Influenza, entre outros.^{1,3-6,25} Tipicamente o envolvimento neuroftalmológico traduz-se por uma nevríte óptica com papilite, de instalação aguda com perda visual importante e dor retrobulbar, podendo coexistir sintomas constitucionais.^{1,3-6,25} São situações com habitualmente bom prognóstico, e que podem beneficiar de eventual corticoterapia sistémica (oral ou endovenosa) para além de medidas de suporte.³⁻⁶

2. BACTÉRIAS

A maioria das infecções bacterianas do II par craniano resultam de um processo meningítico bacteriano (por exemplo, *Neisseria meningitidis* ou *Streptococcus pneumoniae*), podendo ocorrer também disseminação infeccio-

sa directa a partir dos seios perinasais ou tecidos anexiais infectados.^{1,6}

A) TUBERCULOSE

O *Mycobacterium tuberculosis* pode infectar o nervo óptico directamente, podendo também causar compromisso da função visual por aracnoidite optoquiasmática no contexto de meningite tuberculosa, ou mais raramente pelo desenvolvimento de tuberculoma do nervo óptico.^{1,6,32-34} O risco de envolvimento extra-pulmonar na tuberculose aumenta significativamente no contexto de imunodepressão, nomeadamente na infecção VIH.³³ É comum ocorrer envolvimento pulmonar ou meníngeo na NOI tuberculosa.³²

O atingimento do nervo óptico resulta da disseminação hematogénea do *Mycobacterium* ou da extensão de lesão coroideia tuberculosa, e pode manifestar-se por papilite, neurorretinite ou neuropatia óptica retrobulbar, com as manifestações clínicas tipicamente associadas à nevríte óptica, sendo a dor retrobulbar pouco comum.^{1,6,32-34} O envolvimento é na maioria dos casos unilateral.³³ É comum a ocorrência em simultâneo de inflamação intra-ocular.³²

É obrigatório o estudo cranioencefálico e orbitário por ressonância magnética nuclear na suspeita de neuropatia óptica tuberculosa.^{32,34}

Os critérios para determinar tuberculose como causa de neuropatia óptica incluem: história clínica oftalmológica consistente com o diagnóstico, teste de *Mantoux* ou *Interferon-Gamma Release Assay* (IGRA) positivos, lesões radiológicas torácicas sugestivas de tuberculose, em fase sequelar ou activa, detecção por PCR do ADN do *M. tuberculosis* nos fluidos oculares, identificação dos bacilos em culturas de tecidos ou líquidos orgânicos, e / ou resposta positiva ao tratamento antituberculostático com quatro fármacos (isoniazida, rifampicina, etambutol e pirazinamida).³² [recomendação forte, evidência elevada] Usando estes critérios, o diagnóstico de neuropatia óptica pode ser estabelecido inequivocamente (NOI tuberculosa confirmada), quando os resultados da investigação ocular são positivos, ou de modo presumido (o que ocorre na maioria dos casos).³²

A terapêutica tuberculostática inclui quatro fármacos – isoniazida, rifampicina, etambutol e pirazinamida (com administração profiláctica de piridoxina), durante um período de 6 a 9 meses [recomendação forte, evidência elevada].^{32,35} O uso da isoniazida e do etambutol pode representar um aumento do risco de toxicidade para o nervo óptico, já lesado pelo processo infeccioso, sendo recomendada uma monitorização clínica apertada para esta possível complicação. Muitas vezes associam-se corticóides sistémicos (prednisolona oral 1 mg/kg de peso, ou metilprednisolona endovenosa, em altas doses) ou perioculares (sobretudo quando ocorre uveíte associada), com benefício visual mal estabelecido.³²⁻³⁵ [reco-

03 NEUROPATIAS ÓPTICAS INFECCIOSAS

mendação forte, evidência moderada]
Um prognóstico favorável é fortemente influenciado pelo início atempado da terapêutica.³²⁻³⁴

B) DOENÇA DA ARRANHADELA DO GATO

A Doença da Arranhadela do Gato (DAG) ou lindafenite regional subaguda é causada pelo bacilo gram-negativo *Bartonella henselae*, transmitido pelo contacto com gatos (por mordedura, arranhadela ou contacto com saliva de gato em pele não integra, assim como por inoculação conjuntival directa), sendo uma das zoonoses mais frequentes na idade pediátrica³⁶. Tipicamente manifesta-se por linfadenopatia regional subaguda, relacionada com o local de inoculação cutânea, uma a três semanas após a arranhadela ou mordedura por um gato infectado^{36,37}. Pode no entanto ter uma evolução atípica, com expressão sistémica, sendo o olho o órgão extralinfático mais frequentemente envolvido.³⁶

O envolvimento oftalmológico pode traduzir-se pelo síndrome oculoglandular de Parinaud, e menos frequentemente por neurorretinite e nevrite óptica.^{1,36,37}

A neurorretinite apresenta-se habitualmente por diminuição súbita e indolor da acuidade visual, unilateral, em crianças e jovens adultos, e a *B. Henselae* é a causa mais comum desta manifestação clínica.^{1,2,36,37} Quando se manifesta bilateralmente, é habitualmente de modo assimétrico.³⁷ Caracteriza-se pela presença de edema do disco óptico com exsudados lipídicos maculares em forma de estrela, podendo também surgir exsudados subretinianos e retinocoroidite, e pode complicar-se por oclusão vascular retiniana.^{1,36,37} (Fig.1) Pode ocorrer como parte do quadro típico de DAG ou isoladamente.^{36,37} Tem em geral evolução autolimitada no indivíduo imunocompetente, com recuperação visual em média em 2 a 8 semanas, podendo a figura da estrela macular persistir por 6 a 12 meses.^{1,2,36}

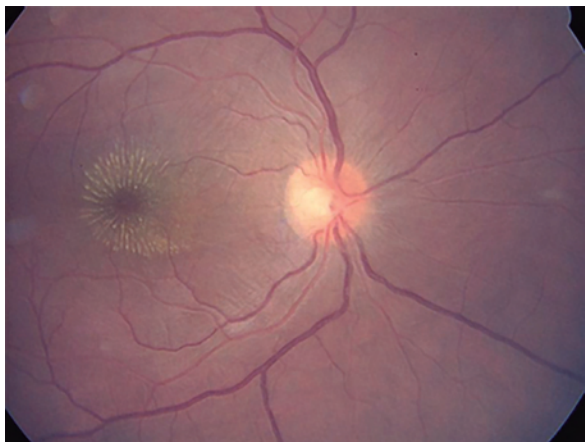


Fig. 1. Retinografia do olho direito, mostrando quadro de neurorretinite com discreto edema do disco óptico e estrela macular.

O quadro de neurorretinite com estrela macular pode também surgir associado a outras infecções do nervo óptico como *Herpes simplex* tipo 1, Hepatite B, sífilis, Doença de Lyme, leptospirose, toxoplasmose, toxocaríase e histoplasmose, assim como hipertensão maligna, diabetes mellitus, *pseudotumor cerebrii* e sarcoidose.^{2,3}

O diagnóstico depende do quadro clínico e epidemiológico característicos, e é confirmado serologicamente no sangue (sendo por vezes necessário realizar uma curva serológica, usando os métodos de ensaio de imunofluorescência e/ou ELISA).^{36,37} [recomendação forte, evidência elevada] É também possível o isolamento de ADN microbiológico por PCR (nos líquidos orgânicos).^{36,37} [recomendação forte, evidência elevada]

O tratamento consiste na administração de antibióticos (doxiciclina 200 mg/dia *per os* 14 a 28 dias; ciprofloxacina 1500 mg/dia *per os* 14 a 28 dias; gentamicina 3-5mg/kg/dia endovenoso ou intramuscular 14 a 28 dias; trimetropim-sulfametoxazol 160/800 mg/dia *per os* 14 a 28 dias; eritromicina 2000 mg/dia *per os*; azitromicina 500 mg/dia *per os* 3 a 5 dias), com ou sem associação de rifampicina.³⁶ [recomendação forte, evidência forte] Nos doentes imunodeprimidos o período de tratamento pode ser prolongado até 4 meses.⁸ A associação de corticóides sistémicos em altas doses (prednisolona 1 mg/kg de peso/dia por via oral) deve ser adiada até 48 horas após o início da antibioterapia sistémica [recomendação forte, evidência forte].^{36,37}

3. FUNGOS

As infecções fúngicas com envolvimento da via óptica anterior ocorrem habitualmente no contexto de imunodepressão, em particular na infecção VIH (com mau estado imunitário e valores de CD4 entre 75-125 células/mm³), sendo os fungos mais frequentemente implicados *Cryptococcus* e *Aspergillus*.^{1,6,8}

A) CRIPTOCOCOSE

O fungo *Cryptococcus neoformans* tem uma predileção pelo tecido neural, e é a causa mais comum de infecção fúngica do sistema nervoso central.¹ O envolvimento oftalmológico é comum, e o atingimento do nervo óptico pode dever-se a infiltração directa ou aracnoidite adesiva no contexto de meningite, para além de papiledema por hipertensão intracraniana e vasculite.¹

O atingimento ocular habitualmente é bilateral, e súbito, com diminuição profunda da acuidade visual.^{1,6}

É fundamental a realização de neuroimagem na investigação deste quadro clínico, para além de testes serológicos sanguíneos e no liquor (por teste de aglutinação no látex e imunoensaios enzimáticos), assim como exame cultural do líquido cefalorraquidiano, com exame directo com tinta da Índia.³⁸

O tratamento deve ser instituído precocemente de modo a melhorar o prognóstico visual, e inclui agen-

tes antifúngicos nomeadamente anfotericina B (0.7-1.0 mg/kg/dia endovenoso) em associação à flucitosina (100 mg/kg/dia *per os*), durante 4 a 6 semanas, seguido de um período de consolidação terapêutica de 8 semanas com fluconazol oral na dose de 400 mg/dia, e depois 6 a 12 meses de manutenção na dose de 200 mg/dia.³⁹ [recomendação forte, evidência forte].

B) ASPERGILOSE

O fungo *Aspergillus* é habitualmente saprófita, tornando-se patogénico quando inoculado nos seios anaeróbios.⁴⁰ Causa habitualmente um quadro sino-orbitário, com desenvolvimento de uma lesão ocupando espaço infecciosa, denominada aspergiloma, que pode comprometer a via óptica anterior por compressão directa, manifestando-se por perda progressiva da acuidade visual.^{1,40} Pode também ocorrer invasão directa dos nervos ópticos e tecidos orbitários circundantes, assim como disseminação hematogénea, com desenvolvimento de neuropatia óptica aguda/subaguda, que pode estar associada a desconforto retro-ocular.^{1,40}

A obtenção de neuroimagem por tomografia computadorizada e ressonância magnética é útil na avaliação diagnóstica desta entidade clínica.⁴⁰

A confirmação diagnóstica depende do isolamento do fungo em exame cultural, da sua detecção por PCR, para além de testes serológicos no sangue e líquido cefalorraquidiano (por ELISA).^{40,41} [recomendação forte, evidência elevada].

O tratamento inclui a remoção cirúrgica do aspergiloma e tecido de granulação com drenagem do seio perinasal afectado, associado a intensa terapêutica antifúngica como voriconazol (6 mg/kg endovenoso de 12/12 horas no primeiro dia, seguido de 4 mg/kg de 12/12 horas e/ou 200 mg de 12/12 horas *per os*) e anfotericina B lipossómica (na dose 3-5 mg/kg/dia endovenoso).^{40,41} [recomendação forte, evidência forte]

Outras infecções fúngicas podem causar quadros neuroftalmológicos como a histoplasmose, a mucormicose e a candidíase, particularmente em indivíduos imunocomprometidos.^{3,8}

4. PARASITAS

A) TOXOPLASMOSE

A Toxoplasmose é uma zoonose parasitária transmitida pelo gato, e é adquirida pela ingestão de oócitos de *Toxoplasma gondii* em carne ou solo contaminados, com elevada seroprevalência em Portugal.⁴² O *Toxoplasma gondii*, parasita intracelular obrigatório, é uma causa comum de retinocoroidite e uveíte posterior, sendo raramente responsável por neuropatias ópticas.⁴³

O envolvimento do nervo óptico é habitualmente anterior e unilateral, com inflamação intra-ocular associada, manifestando-se clinicamente por diminuição da acui-

dade visual, indolor, com miodesópsias.⁴³ A gravidade do quadro clínico é influenciada pelo estado imunitário, com apresentações atípicas e mais exuberantes em indivíduos imunodeprimidos.^{42,43}

Os achados clínicos sugestivos de neuropatia óptica anterior toxoplásmica são: a presença de lesão inflamatória de cor branca no disco óptico, vitrite, cicatriz coriorretiniana e serologias positivas para Toxoplasmose.^{43,44,45} (Fig.2) Raramente a infecção toxoplásmica pode manifestar-se por neurorretinite.⁸ A possibilidade da massa inflamatória no disco óptico não estar presente na fase inicial da apresentação clínica pode atrasar o diagnóstico, eventualmente comprometendo o prognóstico visual.⁴³

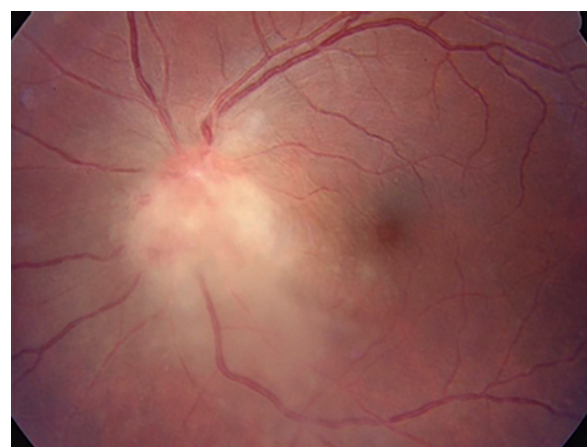


Fig. 2. Retinografia do olho esquerdo, mostrando papilite toxoplásmica com massa inflamatória no disco óptico e vitrite associada.

Para além dos estudos serológicos no sangue (realizados por um painel de testes que inclui: ELISA, teste *Dye* e teste de aglutinação diferencial), é possível também determinar a presença de ADN do *Toxoplasma gondii* em amostras de humor aquoso ou humor vítreo, confirmatória da etiologia infecciosa.^{46,47} [recomendação forte, evidência elevada].

O tratamento farmacológico inclui como abordagem de primeira linha: sulfadiazina (2-4 g/dia em 4 tomas diárias *per os*), pirimetamina (100 mg de dose de carga no primeiro dia, seguido de 25-50 mg/dia, por via oral), ácido folínico (10-25 mg/dia *per os*) e prednisolona (1 mg/kg/dia *per os* a partir do terceiro dia de tratamento antiparasitário) durante 6 semanas, havendo como fármacos alternativos/adjuvantes: clindamicina (300 mg de 6/6 horas *per os*), azitromicina (500 mg no primeiro dia, seguido de 250 mg/dia *per os* durante 5 semanas), espiramicina (2 g/dia *per os* durante 2 semanas), minociclina (100 mg de 12/12 horas *per os*), atovoquona (750 mg de 6/6 horas *per os*), e trimetopim/sulfametoxazole (160/800 mg de 12/12 horas durante 6 sema-

03 NEUROPATIAS ÓPTICAS INFECCIOSAS

nas).^{48,49,50,51} [recomendação forte, evidência elevada]. O prognóstico é habitualmente favorável e influenciado pelo tratamento atempado, podendo persistir alterações sequelares da função visual.⁴³

B) NEUROTOXOCARIÁSE

A Toxocaríase é uma das helmintoses mais frequentes, provocada pela infecção com as larvas dos nemátodos *Toxocara canis* e *Toxocara gatis*.⁵² A infecção é adquirida por contacto directo com cães, e por ingestão de ovos larvares presentes no solo ou alimentos mal cozinhados, e as manifestações clínicas resultam da invasão dos diferentes órgãos pelas larvas parasitárias.⁵²

Na maioria dos casos, a Toxocaríase permanece assintomática, podendo raramente ser responsável por diferentes quadros clínicos sistémicos e neurológicos.

As manifestações oculares são comuns na infecção por *Toxocara*, e caracterizam-se por uveíte ou coriorretinite, e neuropatia óptica (quando ocorre simultaneamente Toxocaríase cerebral).^{2,52}

A larva pode atingir o globo ocular e o nervo óptico por disseminação hematogénea ou invasão directa do II par craniano – quadro clínico de *larva migrans ocular*.⁵²

Clinicamente, o envolvimento do nervo óptico pode manifestar-se por papilite, neurorretinite e mais raramente neuropatia óptica retrobulbar.⁵²

O diagnóstico é estabelecido pela presença de títulos serológicos positivos no sangue e no líquido (determinados por imunoensaio enzimático), assim como eosinofilia periférica e no líquido cefalorraquidiano. É mandatória a realização de neuroimagem (tomografia computadorizada e RM), onde se podem identificar alterações inflamatórias e hemorrágicas do sistema nervoso central, com possível necrose por vasculite e envolvimento meníngeo, inespecíficas da Toxocaríase, mas úteis na monitorização da resposta terapêutica.⁵²

Albendazole é o fármaco mais frequentemente utilizado no tratamento da Toxocaríase, na dose de 800 mg de 12/12 horas por via oral, tendo como alternativas oxibendazole, flubendazole e tiabendazole, devendo-se associar corticóides (prednisolona 1 mg/kg/dia *per os*) apenas quando existe envolvimento oftalmológico (recomendação forte, evidência moderada).⁵²

O prognóstico é favorável, quando o diagnóstico é precoce e a instituição terapêutica atempada.

C) ANGIOSTRONGILIASE

O parasita *Angiostrongylus cantonensis* é uma das causas mais comuns de meningite eosinofílica, e infecta os humanos pela ingestão de alimentos crus.⁵³ O período de incubação vai de 2 semanas a 2 meses.⁵³

O atingimento do nervo óptico ocorre por invasão directa [com migração larvar a partir do sistema nervoso central para o nervo óptico (onde percorre o espaço entre o nervo e a bainha meníngea), e até ao globo ocular

através da lâmina crivosa], ou por mecanismo auto-imune (particularmente após terapêutica antiparasitária).⁵³

Manifesta-se por diminuição da acuidade visual, com cefaleia, identificando-se à observação a presença do parasita no segmento posterior (intravítreo).⁵³

O tratamento passa pela remoção cirúrgica do parasita após fotocoagulação laser, e corticóides (sistémicos e tópicos), não havendo claro benefício na instituição de terapêutica anti-helmintica [recomendação forte, evidência moderada].⁵³

O sucesso terapêutico depende do diagnóstico precoce e remoção cirúrgica do parasita, sendo reservado o prognóstico visual.

Embora raro, é possível o envolvimento neurooftalmológico na Malária⁵⁴, assim como na Cisticercose.⁶

5. ESPIROQUETAS

A) SÍFILIS

A sífilis é uma infecção sistémica crónica provocada pela espiroqueta *Treponema pallidum* (agente de transmissão sexual) e é uma das causas mais comuns de neuropatia óptica infecciosa.^{1,3,6,54} É denominada a “grande imitadora”, e acomete indivíduos imunocompetentes e imunodeprimidos (podendo nestas circunstâncias ter uma evolução mais agressiva).⁵⁴ Epidemiologicamente, assiste-se a um aumento dos casos de sífilis na Europa e nos Estados Unidos da América, em particular em homens com comportamentos sexuais de risco.⁵⁵

A doença sífilítica caracteriza-se por períodos de doença activa, interrompidos por períodos de latência, sendo convencionalmente a sua evolução dividida em estádios (primário, secundário, terciário e latente). O atingimento do II par craniano pode ocorrer em qualquer estágio da sífilis, e pode ser unilateral ou bilateral.⁵⁵ Pode manifestar-se por perinevrite, neuropatia óptica anterior (Fig. 3) ou posterior, ou papiledema.^{6,54,55,56,57,58} O atingimento ocular é sinónimo de neurosífilis, pelo que

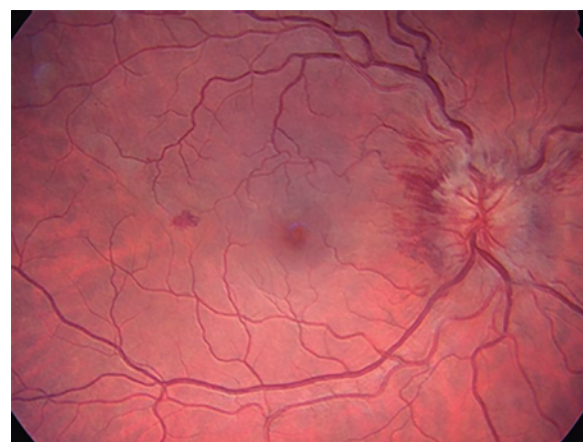


Fig. 3. Retinografia do olho direito, mostrando edema hemorrágico do disco óptico no contexto de neuropatia óptica sífilítica.

se recomenda a realização de punção lombar com estudo do líquido em todos os indivíduos.^{54,55}

O diagnóstico da neuropatia óptica sífilítica é baseado na apresentação clínica, e confirmado por testes serológicos treponémicos e não treponémicos no sangue e líquido cefalorraquidiano. Os testes não treponémicos *Veneral Disease Research Laboratory* (VDRL) e *Rapid Plasma Reagin* (RPR) são utilizados para triagem inicial. Os testes específicos confirmatórios de sífilis são *Fluorescence Treponemal Antibody Absorption* (FTA-ABS) e *Treponema pallidum Hemagglutination Assay* (TPHA). No líquido, o VDRL é um teste muito específico mas pouco sensível, enquanto que o FTA-ABS é sensível mas menos específico. Deste modo, o diagnóstico de neurosífilis requer uma combinação de testes. Num doente com diagnóstico de sífilis, é obrigatório excluir infecção pelo VIH.^{54,55} A sífilis ocular deve ser tratada como neurosífilis, com administração endovenosa de Penicilina G sódica aquosa 18 a 24 milhões UI/dia, durante 10 a 14 dias [recomendação forte, evidência elevada]. Como alternativa terapêutica existe a hipótese de tratar com ceftriaxone endovenoso na dose de 2 g/dia durante 14 dias [recomendação forte, evidência elevada]. Corticosteróides orais e endovenosos em altas doses são frequentemente administrados como adjuvantes, acelerando a recuperação visual [recomendação forte, evidência forte].^{54,55,58,59} Em termos de prognóstico, a neuropatia óptica sífilítica responde favoravelmente à terapêutica, com recuperação visual parcial ou total.^{54,55}

B) BORRELIOSSE

A Doença de Lyme ou Borreliose é uma doença multissistémica, com exantema cutâneo patognomónico (*eritema migrans*), causada pela espiroqueta *Borrelia burgdorferi*. É uma infecção transmitida pela picada do artrópode do género *Ixodes*, sendo a doença provocada por artrópode mais comum no hemisfério norte. Tem manifestações dermatológicas, cardíacas, reumatológicas, oculares e neurológicas proeminentes.⁶⁰

Tal como a sífilis evolui em 3 estádios cronológicos: I, II e III. O envolvimento do nervo óptico é raro, e ocorre no estádio II. Clinicamente pode manifestar-se por papilite, neuropatia óptica retrobulbar, neurorretinite e neuropatia óptica isquémica anterior. O envolvimento pode ser uni ou bilateral, e habitualmente indolor.^{60,61,62,63,64}

O diagnóstico é confirmado por testes serológicos séricos e no líquido cefalorraquidiano (por imunoensaiois enzimáticos e imunofluorescência indirecta), e pela avaliação do índice intra-tecal de anticorpos anti-*Borrelia*, assim como pela resposta à terapêutica (recomendação forte, evidência elevada).⁶⁰ No entanto, é importante ter em conta que uma das causas mais comuns para a positividade da serologia na Doença de Lyme é a reacção cruzada com sífilis.⁶⁰

A Neuroborreliose é tratada com ceftriaxone 2 gramas/dia durante 14 dias, com boa resposta terapêutica, e melhoria da função visual, mesmo em quadros clínicos arrastados [recomendação forte, evidência elevada].⁶⁰

CONCLUSÃO

Os quadros infecciosos de neuropatia óptica são raros, mas potencialmente devastadores para a função visual, podendo estar implicados inúmeros agentes microbiológicos. A sua abordagem diagnóstica e terapêutica requer muitas vezes a colaboração multidisciplinar, com envolvimento de outras especialidades, como a Infecçiology e/ou Neurologia. Os oftalmologistas precisam de um alto índice de suspeição para reconhecer estas entidades raras. E m que nalguns casos o diagnóstico atempado, para além das implicações visuais, tem repercussões na sobrevida do doente.

REFERÊNCIAS

1. March GA Jr, Lessel S. Infectious Optic Neuropathy. *Int Ophthalmol Clin*. 1996; 36 (3): 197-205.
2. Rucker JC. Neuro-Ophthalmology of Systemic Disease. *Semin Neurol*. 2009; 29: 111-123.
3. Lee AG, Brazis PW. Systemic infections of neuro-ophthalmic significance. *Ophthalmol Clin N Am*. 2004; 17: 397-425.
4. Buompadre MC. Neuropatia óptica aguda: diagnósticos diferenciales. *Rev Neurol*. 2013; 57: S139-147.
5. Hoorbakht H, Bagherkashi F. Optic neuritis, its differential diagnosis and management. *The Open Ophthalmology Journal*. 2012; 6: 65-72.
6. Lana-Peixoto MA, Pereira FM, Veloso ED. Caracterização etiológica e clínica das neurites ópticas infecciosas. *Arq Neuropsiquiatr*. 1997; 55: 237-248.
7. Biousse V, Newman NJ. Optic neuropathies. In: *Neuro-ophthalmology illustrated*. New York: Thieme Medical Publisher; 2009. p. 183-193.
8. Stewart MW. Human immunodeficiency virus and its effects on the visual system. *Infectious Disease Reports*. 2012. 4e25: 92-100.
9. Cullen C, Matlala B, Laher F, Piennar A. Successful treatment of bilateral visual loss caused by idiopathic optic neuritis in an HIV-infected patient. *South Afr J HIV Med*. 2011. 12 (4): 29.
10. Azevedo AR, Simões R, Silva F, Pina S, Santos C, Pêgo P, et al. Optic neuritis in an adult patient with chickenpox. *Case Rep Ophthalmol Med*. 2012.
11. Gupta N, Sachdev R, Sinha R, Titiyal J, Tandon R. Herpes zoster ophthalmicus: disease spectrum in young adults. *Middle East Afr J Ophthalmol*. 2100. 18: 178-182.
12. Nagel MA, Russman AN, Feit H, Traktinskiy I, Khmeleva N, Schimid DS, et al. VZV ischemic optic neuropathy and subclinical temporal artery infection without rash. *Neurology*. 2013; 80: 220-222.
13. Hong SM, Yang YS. A case of optic neuritis complica-

- ting herpes zoster ophthalmicus in a child. *Korean J Ophthalmol.* 2010; 24: 126-130.
14. Darrick N, Rajy R, Kenneth H, Allen T, Andrew M. Visual outcome in herpes zoster optic neuritis – a case report and systematic review. 2012.
 15. Mathias M, Nagel MA, Khemleva N, Boyer PJ, Choe A, Durairaj VD, *et al.* VZV multifocal vasculopathy with ischemic optic neuropathy, acute retinal necrosis and temporal artery infection in the absence of zoster rash. *J Neurol Sci.* 2013; 325: 180-182.
 16. Sauerbrei A, Wutzler P. Laboratory diagnosis of varicella-zoster virus infections. Institute of Virology and Antiviral Therapy, University of Jena.
 17. Shaikh S, Ta CN. Evaluation and management of herpes zoster ophthalmicus. *Am Fam Physician.* 2002; 66: 1723-1731.
 18. Hasan S, Basri H, Hin LP, Stanlas J. Encephalitis followed by optic neuritis: a case report and review of literature. *Pak J Med Sci.* 2013; 859-862.
 19. McGrath N, Anderson NE, Croxson MC, Powell KF. Herpes simplex encephalitis treated with acyclovir: diagnosis and long term outcome. *J Neurol Neurosurg Psychiatry.* 1997; 63: 321-326.
 20. Tunkel AR, Glaser CA, Bloch KC, Sevjar JJ, Marra CM, Roos KL, *et al.* The management of encephalitis: clinical practice guidelines by the Infectious Diseases Society of America. *Clin Infect Dis.* 2008; 47: 303-327.
 21. Wald A, Ashley-Morrow. Serological testing for herpes simplex virus (HSV) 1 and HSV-2 infection. *Clin Infect Dis.* 2002; 35:S173-82.
 22. Nakajima N, Ueda M, Yamazaki M, Tkahashi T, Katayama Y. Optic neuritis following aseptic meningites associated with modified measles: a case report. *Jpn J Infect Dis.* 2013; 66: 320-322.
 23. Hirayama T, Ikeda K, Hidaka T, Nagata R, Yoshii Y, Kawabe K, *et al.* Unilateral measles-associated retrobulbar optic neuritis without encephalitis: a case report and literature review. *Case Rep Neurol.* 2010; 2: 128-132.
 24. Weeratunga PN, Chandragomi Caldera M, Gooneratne IK, Gamage R, Perera P. Neurological manifestations of Dengue: a cross sectional study. *Travel Med Infect Dis.* 2014; 12: 189-93.
 25. Khairallah M, Kahloun R, Ben Yahia S, Jelliti B, Messaoud R. New Infectious etiologies for posterior uveitis. *Ophthalmic Res.* 2013; 49: 66-72.
 26. Ioannidis AS, Bacon J, Frith P. Juxtapapillary cytomegalovirus retinitis with optic neuritis. *J Neuroophthalmol.* 2008; 28: 128-30.
 27. Mansour M. Cytomegalovirus otic neuritis. *Curr Opin Ophthalmol.* 1997; 8: 55-8.
 28. Baglivo E, Leuenberger PM, Krause KH. Presumed bilateral cytomegalovirus-induced optic neuropathy in an immunocompetent person. A case report. *J Neuroophthalmol.* 1996; 16: 14-7.
 29. Mansor AM, Li HK. Cytomegalovirus optic neuritis: characteristics, therapy and survival. *Ophthalmologica.* 1995; 209: 260-6.
 30. Fishman JA. Guidelines for therapy of cytomegalovirus infection. *Drug Therapy.* 2002.
 31. Klompas M. Treatment of ganciclovir resistant cytomegalovirus infection. 2004
 32. Davis EJ, Rathinam AR, Okada AA, Tow SL, Petrushkin H, Graham EM, *et al.* Clinical spectrum of tuberculous optic neuropathy. *J Ophthal Inflamm Infect.* 2012; 2: 183-189.
 33. Jaafar J, Hitam WH, Noor RAM. Bilateral atypical optic neuritis associated with tuberculosis in an immunocompromised patient. *Asian Pac J Trop Biomed.* 2012; 2: 586-588.
 34. Sivadasan A, Alexander M, Mathew V, Mani S, Patil AK. Radiological evolution and delayed resolution of an optic nerve tuberculoma: challenges in diagnosis and treatment. *Am Indian Acad Neurol.* 2013; 16: 114-117.
 35. American Thoracic Society, Center for Disease Control and Prevention, and Infectious Diseases Society of America Recommendations and Reports. Treatment of Tuberculosis. 2003; volume 52; n.º RR-11.
 36. Täger FM, Jahnsen KJ, Mediavilla RM, Burgos LR. Bartonellosis ocular: reporte de tres casos. *Rev Chil Infect.* 2008; 25: 58-63.
 37. Accorinti M. Ocular Bartonellosis. *Int J Med Sci.* 2009; 6: 131-132.
 38. Saha DC, Xess I, Biswas A, Bhowmik DM, Padma MV. Detection of *Cryptococcus* by conventional, serological and molecular methods. *J Med Microbiol.* 2009; 58: 1098-1105.
 39. Perfect JR, Dismukes WE, Dromer F, Goldman DL, Graybill JR, Hamill RJ, *et al.* Clinical practice guidelines for the management of cryptococcal disease: 2010 update by Infectious Diseases Society of America. *Clin Inf Dis.* 2010; 50:291-317.
 40. Choi MY, Bae IH, Lee JH, Lee SJ. Aspergillosis presenting as an optic neuritis. *Korean J Ophthalmol.* 2002; 16: 119-123.
 41. Walsh TJ, Anaissie EJ, Denning DW, Herbrecht R, Kontoyannis DP, Marr KA, *et al.* Treatment of Aspergillosis: clinical practice guidelines of the Infectious Diseases Society of America. *Clin Inf Dis.* 2008; 46: 327-353.
 42. Chern KC, Sidel MA. *Ophthalmology review manual – chapter 3: Retina and Vitreous.* 2nd edition. Philadelphia: Wolters Kluwer Lippincott Williams & Wilkins; 2012.
 43. Song A, Scott IU, Davis JL, Lam BL. Atypical anterior optic neuropathy caused by toxoplasmosis. *Am J Ophthalmol.* 2002; 133: 162-164.
 44. Vasconcelos-Santos DV, Dodds EM, Oréfice F. Review for disease of the year: differential diagnosis of ocular toxoplasmosis. *Ocul Immunol Inflamm.* 2011; 19: 171-179.
 45. Delair E, Laktany P, Noble AG, Rabiah P, McLeod R,

- Brézin A. Clinical manifestation of ocular toxoplasmosis. *Ocul Immunol Inflamm*. 2011; 19: 91-102.
46. Remington JS, Thulliez P, Montoya JG. Recent development for diagnosis of toxoplasmosis. *J Clin Microbiol*. 2004; 42: 941-945.
 47. Montoya JG. Laboratory diagnosis of *Toxoplasma gondii* infection and toxoplasmosis. *J Inf Dis*. 2002; 185: S73-82.
 48. Guex-Crosier Y. Update on the treatment of ocular toxoplasmosis. *Int J Med Sci*. 2009; 6: 140-142.
 49. Rothova A, Bosch-Driessen LEH, van Loon NH, Frits Treffers W. Azithromycin for ocular toxoplasmosis. *Br J Ophthalmol*. 1998; 82:1306-1308.
 50. Soheilian M, Sadoughi MM, Ghajarnia M, Dehghan MH, Yazdani S, Behboudi H, Anissian A, Peyman GA. Prospective randomized trial of trimethoprim/sulfamethoxazole versus pyrimethamine and sulfadiazine in the treatment of ocular toxoplasmosis. *Ophthalmol*. 2005; 112: 1876-1882.
 51. Cassady JV, Bahler JW, Hinken MV. Spiramycin for toxoplasmosis. *Tr Am Ophth*. 1963; 61: 144-153.
 52. Finsterer J, Auer H. Neurotoxocarosis. *Rev Inst Med trop S. Paulo*. 2007; 49: 279-287.
 53. Sinawat S, Yospaiboon, Sinawat S. Subretinal angiostrongyliasis-induced optic neuritis. *Clin Ophthalmol*. 2013; 7: 977-979.
 54. Chacko JG, Onteddu S, Rosenbaum ER. Bilateral optic neuritis due to malária. *J Neuroophthalmol*. 2013; 33: 266-267.
 54. Romero PC, Urzúa CS, Gallardo PV, Verdaguer JT, Lechuga MC, Hernández HN, *et al*. *Rev Chil Infect*. 2010; 27: 535-532.
 55. Rodriguez-Uña, Serrador-Garcia M, Santos-Bueso E, Diaz-Valle D, García-Feijóo. Simultaneous optic and vestibulocochlear syphilitic neuropathy in a patient with HIV infection. *J Ophthalm Inflamm Inf*. 2013; 3: 27-30.
 56. Puech C, Gennai S, Pavese P, Pelloux I, Maurin M, Romanet JP, Chiquet C. Ocular manifestations of syphilis: recent cases over a 2.5-year period. *Graefes Arch Clin Exp Ophthalmol*. 2010; 248:1623-1629.
 57. Kataryna P, Jerzy N, Zofia M. Syphilitic bilateral neurorretinitis – a case report. *Klin Oczna*. 2012; 114: 50-52.
 58. Jiang ZC, Liu ZH, Li HY, Wei SH. Optic neuritis combined with hepatitis B and neurosyphilis. *Clin Med J*. 2013; 126: 3580-3581.
 59. Solebo AL, Westcott M. Corticosteroids in ocular syphilis. *Ophthalmology*. 2007; 114:1593.
 60. Winterkorn J. Lyme Disease: neurological and ophthalmic manifestations. *Surv Ophthalmol*. 1990; 3: 191-204.
 61. Krim E, Guehl D, Burbaud P, Lagueny A. Retrobulbar optic neuritis: a complication of Lyme Disease?. *J Neurol Neurosurg Psychiatry*. 2007; 78: 1409-1410.
 62. Todorovic L, Ibisevic M, Alajbegovic A, Suljic-Mehmedika E, Jurisic V. Bilateral retrobulbar optic neuritis as first signs of Lyme Disease. *Med Arh*. 2008; 62: 117-118.
 63. Blanc F, Ballonzoli L, Marcel C, De Martino S, Jaulhac B, de Seze J. Lyme optic neuritis. *J Neurol Sci*. 2010; 295: 117-119.
 64. Träisk F, Lindquist L. Optic nerve involvement in Lyme Disease. *Curr Opin Ophthalmol*. 2012; 23: 485-490.

04 NEUROPATIA ÓPTICA TRAUMÁTICA

Raquel Soares, Tiago Soares Santos

CONCEITO

O conceito de cegueira resultante do traumatismo craniano frontal advém dos tempos de Hipócrates. Descrevia nas suas observações astutas que *“There is dimming of vision in those wounds which are in the brow and slightly above. In as much as the wound is more recent, they see better, but the scar matures there is further darkening”*.¹

Define-se como uma lesão aguda do nervo ótico (NO) com disrupção da função visual.

EPIDEMIOLOGIA

Em 2009, cerca de 6.5 milhões de pessoas nos EUA viviam com sequelas decorrentes de traumatismos crânio – encefálicos (TCE), tais como a neuropatia ótica traumática (NOT).²

Os TCE ocorrem a cada 15 segundos e um doente morre por TCE a cada 12 minutos. Mais de 50% das mortes por traumatismos estão associados a TCE e cerca de 60% das mortes traumáticas por acidentes de viação são devidas a TCE.³ Os TCE não fatais resultam em hospitalização de cerca de 200 a 300 pessoas por 100.000 / ano.⁴

Qualquer traumatismo envolvendo a órbita e os seios nasais adjacentes colocam o NO em risco [recomendação forte, evidência elevada].

Estima-se que a NOT ocorre em 0.5-5% de todos os TCE fechados, 2.5% dos quais associados a fraturas da média face e em mais de 10% a fraturas crânio – faciais.^{2,5-8}

Num estudo realizado por *Weichel et al (SIGN III)* durante os primeiros 6 anos nas operações de combate no Iraque, 523 dos 30 484 soldados incluídos foram vítimas de traumatismo do globo ocular ou anexos, requerendo tratamento terciário. Dos 523, 103 (20%) foram casos de NOT e 48% tiveram trauma indireto do NO. A incidência de perda de consciência na altura do traumatismo foi de 20-75%, dependendo das séries.⁹

Os acidentes de viação ou de velocípede são as causas mais frequentes de NOT, correspondendo a 17-63% dos casos. Acidentes com motociclos causam mais frequentemente NOT, 18% dos casos resultam em disfunção do NO. As quedas são as causas que sucedem. A NOT pode resultar de outras situações, como violência por assaltos, tiroteios, quedas de *skate* ou após um

trauma craniano banal. Podem também ser iatrogénicas, após cirurgia endoscópica sinusal ou cirurgia orbitária. A perda de consciência ocorre em 40-72% dos doentes com NOT.^{5,10}

O sexo masculino tende a representar a maior percentagem de doentes com NOT, correspondendo a 60-95% dos casos.^{11,2}

O traumatismo ocular é uma das causas de cegueira monocular em crianças e adolescentes. Calcula-se que, a incidência de NOT na Grã-Bretanha em idades inferiores a 18 anos, seja de 0.99 por milhão de habitantes.¹² Em algumas séries centradas em crianças, 40% dos casos são do sexo feminino.^{8,10} Os grupos de maior risco são os incluídos em estratos sócio económicos baixos e os que habitam em áreas mais urbanas. O canal ótico inicia o seu desenvolvimento aos 5 meses de vida fetal e a sua patência ocorre ao nascimento. A NOT em crianças ocorre por mecanismos semelhantes aos dos adultos. No entanto, o canal ótico na infância continua a crescer em comprimento e diâmetro e o sistema nervoso central apresenta maior plasticidade do que os adultos.¹²

CLASSIFICAÇÃO

Quanto ao **mecanismo**, a NOT é classicamente subdividida em dois tipos: direta e indireta.^{1,2,5,6,8,11}

Mecanismo direto

Resulta do impacto no NO ou da sua bainha por trauma orbitário ou cerebral que ultrapasse os planos teciduais normais, podendo ocorrer disrupção da integridade anatómica e funcional desde o canal escleral ao quiasma.¹ Como exemplo, um corpo estranho (ex. bala, madeira ou metal aguçado) que penetre no globo, órbita ou no crânio, uma deslocação de fratura óssea ou espícula óssea na região do canal ótico ou um fórceps endoscópico que faz avulsão do NO.^{1,2,8,11}

Este mecanismo tende a ter um pior prognóstico e geralmente responde pior ao tratamento. A cegueira imediatamente após o trauma é quase sempre permanente, poucos casos foram descritos de recuperação espontânea ou mesmo após descompressão do canal ótico [recomendação forte, evidência moderada].¹

Mecanismo indireto

Resulta da disfunção do NO sem disrupção direta das estruturas anatómicas ou teciduais que o envolvem. Estas estruturas normais não são transgredidas, mas a anatomia e a função do nervo estão comprometidas pela energia absorvida no momento do impacto.¹ O exemplo clássico é o que ocorre no trauma contuso craniano, resultado da transmissão da força através do crânio à porção intracraniana do NO.⁵

O estudo holográfico de *Anderson et al* (1982) mostrou que as forças aplicadas na eminência supraorbitária ou facial produzem uma concentração de *stress* na área circundante ao forâmen ótico. Estes achados holográficos suportam fortemente a teoria de que o dano vascular do NO pode ser consequente à sua compressão, contusão e/ou estiramento (*SIGN II*).^{13, 14, 15}

Estudos usando interferometria laser sugerem, havendo ou não fratura do canal ótico, que a força aplicada no osso frontal durante a desaceleração é transmitida e concentrada na região do canal ótico. As forças de desaceleração que se propagam dentro dos ossos faciais, por milissegundos, deformam elasticamente o osso esfenóide, transferindo a força e causando NOT. Como a bainha do nervo é muito aderente ao corpo do canal ótico, as forças causam imediata necrose por contusão e disrupção dos axónios e da vasculatura. O desenvolvimento e localização da fratura em alguns casos são determinados pelos limites elásticos do osso afetado. Um osso fino deforma-se mais do que um osso espesso, que é pouco elástico e mais sujeito a fratura [recomendação forte, evidência moderada]. Fraturas do canal não são infrequentes em doentes com NOT, o dano direto do nervo por luxação de fragmentos do osso são pouco frequentes.⁵

A energia de percussão que é transmitida às células ganglionares da retina causa dano e necrose secundária dos seus axónios. Os mecanismos responsáveis são especulativos e podem incluir contusão dos axónios com perda do fluxo axoplasmático; compressão axonal por hemorragia e/ou edema impedindo o fluxo axoplasmático; ou compromisso vascular por compressão devido a hemorragia e/ou edema, vasospasmo, ou oclusão vascular reduzindo o fluxo sanguíneo e causando isquemia [recomendação fraca, evidência baixa].¹

Outros mecanismos

A NOT que ocorre na presença de hemorragia orbitária define um outro subgrupo de lesão do NO que não está incluído na classificação de direto *versus* indireto. Por exemplo, uma hemorragia orbitária após bloqueio retrobulbar ocorre em 0.44-3% dos doentes. Em muitos casos, a hemorragia é rapidamente organizada sem grande impacto na visão, a menos que ocorra uma lesão direta no NO (perfuração do NO pela agulha do bloqueio). A incidência de hemorragia orbitária iatrogénica na NOT é extremamente baixa.^{5, 16}

Quando a hemorragia retrobulbar ocorre em associação com traumatismo contuso da órbita, o risco de perda visual é maior. O sangue pode dispersar pela órbita, no espaço subperiosteal, e na bainha do NO. Noutros casos, pode formar-se um hematoma, resultando em NOT por compressão do nervo pelo hematoma. O estudo imagiológico pode ajudar a localizar a hemorragia.^{5, 16, 17}

O enfisema orbitário é uma causa rara de lesão no NO. Pode ser devido a fraturas da parede medial da órbita, que após o reflexo de vômito ou o assoar do nariz, leva à entrada de ar na órbita, comprometendo desta forma o NO.^{5, 17}

Quanto à **localização anatómica**, a NOT pode ser resultante do traumatismo na cabeça do NO, no segmento orbitário, intracanalicular ou intracraniano.^{1, 4, 8, 15, 18}

Cabeça do NO

O NO origina-se na lâmina cribrosa dentro da esclera posterior.^{1, 18}

A avulsão é uma deslocação posterior forçada do NO em relação ao canal escleral, sem nenhuma rotura na continuidade das estruturas adjacentes do globo. Rotações violentas do globo podem resultar em avulsões parciais ou completas do NO, incluindo a avulsão autoinfligida do NO, denominada de auto-enucleação ou oedipismo.^{1, 8}

A avulsão completa ocorre quando a retina e o vítreo são totalmente separados da cabeça do NO e a lâmina cribrosa é desinserida das suas aderências à esclera e à coróide. Os vasos sanguíneos retinianos podem estar disruptos parcialmente ou na totalidade. A aparência fundoscópica do NO consiste num anel parcial de hemorragia a rodear a cabeça do NO. Em alguns casos, o local da avulsão pode ser identificado. Nesta situação há cegueira total. Apenas se ocorrer uma avulsão parcial, alguma visão pode permanecer. Em geral o prognóstico na recuperação da visão é baixo. Nenhuma forma de terapia está documentada como sendo eficaz.^{1, 4, 8, 18}

Segmento Orbitário do NO

Traumatismos na porção proximal do NO a 10mm do globo ocular, anterior à entrada da artéria central da retina e da veia central que deixa o nervo, originam uma variedade de distúrbios que são visíveis à fundoscopia, como por exemplo o aspeto de uma oclusão da artéria central ou de ramo da retina, uma oclusão da veia central da retina ou uma neuropatia ótica isquémica anterior.^{1, 18, 19}

O NO intraorbitário tem 25mm de comprimento e apresenta um excesso de comprimento de 7mm, comparativamente aos 18mm que distancia o ápex orbitário do globo posterior. Este excesso dá a aparência sinusoi-

dal ao NO, permitindo que o globo tenha movimentos livres protegendo o nervo de danos em casos de proptose orbitária.^{1, 18}

Traumatismos do NO posterior à entrada da artéria central da retina não se visualizam alterações imediatas na fundoscopia. O NO mantém-se normal até às 3-5 semanas, tornando-se posteriormente pálido.^{5, 17, 15, 18}

Segmento Intracanalicular do NO

O segmento intracanalicular do NO tem aproximadamente 6-10mm de comprimento, e é a porção mais frequentemente lesada no trauma indireto, principalmente pelo TCE fechado (*recomendação forte, evidência moderada*).^{1, 4, 8, 15, 19}

A pressão do trauma no osso frontal pode ser transmitida através do osso esfenoide ao canal ótico ipsilateral danificando o nervo. Os movimentos rápidos de aceleração-desaceleração do NO, fixado sob o canal ótico, provocam estiramento e forças de movimento livre nos conteúdos orbitários e intracranianos. O ponto de maior *stress* no nervo ocorre no ápex orbitário e na entrada intracraniana do canal ótico [*recomendação forte, evidência moderada*].^{1, 15, 16}

Este segmento recebe a vascularização dos vasos piaais penetrantes, que derivam das artérias oftálmica e carótida.^{1, 15,}

¹⁸ Estas podem ser estiradas e sujeitas a avulsão pelas forças de aceleração – desaceleração. A artéria oftálmica e as fibras simpáticas pós ganglionares podem ser danificadas no canal, onde acompanham o NO.^{1, 15, 16, 18}

Neste trajeto, o NO pode também ser sujeito a trauma direto, por uma potencial complicação da cirurgia dos seios nasais, devido à proximidade do etmóide posterior e seio esfenoidal ao NO intracanalicular. Cerca de 4% das pessoas normais não têm parede óssea que separa o NO do seio esfenoidal. Só a mucosa do seio e a dura os separa. Estas pessoas têm um risco particular num eventual traumatismo direto do NO durante uma cirurgia do seio esfenóide – etmoidal [*recomendação forte, evidência moderada*].^{1, 15}

Segmento Intracraniano do NO

O traumatismo indireto do segmento intracraniano do NO é a segunda localização mais frequente de trauma do NO.^{5,}

⁸ O estiramento súbito do nervo pode causar lacerações ou contusões na zona de saída do canal ótico, devido à sua fixação nesse local. Pode também ser danificado pela prega falciforme dural como resultado do movimento induzido por forças que deslocam o cérebro durante o impacto [*recomendação forte, evidência moderada*].¹

A hemorragia contusa ou necrose pode ser induzida pelo impacto frontal direto sobre a sela turca pelo *recti gyri* posterior.¹

Quando este segmento é lesado, o defeito campimétrico pode ser hemianótico. O traumatismo bilateral é frequente, assim como o associado ao quiasma ótico.^{4, 9}

PATOFISIOLOGIA

Todas as neuropatias óticas partilham certas características, resultantes da lesão isquémica, compressiva (mecânica), inflamatória, entre outras.^{5, 20}

Os mecanismos do trauma são classificados em primários ou secundários.^{2, 5, 7, 8, 15, 18} (Tabela 1) Estudos experimentais de trauma do NO e do sistema nervoso central suportam a distinção entre mecanismos primários e secundários. Os mecanismos são agora melhor compreendidos a nível celular e bioquímico.^{8, 20}

Tabela 1 - Existem múltiplos mecanismos propostos na NOT. As principais teorias responsáveis pela patogénese.⁷

Traumatismo mecânico direto ou compressivo
- Laceração
- Contusão ou edema do NO
- Transeção ou avulsão do NO
- Fratura de fragmento ósseo
Hemorragia retrobulbar com aumento da pressão intraorbitária
Hematoma subperiosteal
Hematoma bainha do NO
Dano vascular
Vasospasmo
Isquemia
Enfarte

Os **mecanismos primários** causam dano permanente axonal no momento do impacto.^{5, 18} *Walsh* refere que o dano primário resulta de um mecanismo de secção dos axónios do NO e de contusão necrótica devido à isquemia imediata, pelo dano na microcirculação.^{2, 8, 18} A secção imediata dos axónios das células ganglionares retinianas (CGR) é um processo irreversível com subsequente degeneração daquelas.² São exemplos, uma laceração no NO, forças de estiramento que são transferidas ao NO, principalmente no canal ótico onde o nervo está estritamente aderente.^{5, 18}

Em contrapartida, os **mecanismos secundários** causam lesão nos axónios do NO conseqüente à força de impacto.^{2, 5, 8, 18} Estes mecanismos incluem a vasoconstrição e o edema do NO dentro do canal ótico não expansível, levando à isquemia e dano irreversível dos axónios que foram inicialmente poupados no dano inicial ou que foram lesionados, mas tinham potencial de recuperação imediatamente após o impacto. A implicação deste conceito é a de uma intervenção imediata e apropriada após a lesão inicial do NO, travando o dano

04 NEUROPATIA ÓPTICA TRAUMÁTICA

secundário e preservando a visão, salvando os axónios que sobreviveram após o dano inicial.⁵

A soma dos danos axonais e dos neurónios adjacentes inicialmente não danificados são sujeitos a degeneração apoptótica. A apoptose, também chamada de morte celular programada, acompanha uma variedade de mecanismos de dano secundário resultando em morte axonal. Este processo está documentado após uma neuropatia ótica isquémica, glaucoma experimental ou dano do NO.⁸

O mecanismo da apoptose provavelmente envolve o bloqueio do transporte retrógrado de fatores neurotróficos (neurotrofinas) ou a diminuição dos níveis de neurotrofinas endógenas oculares.²⁰

Outro mecanismo responsável pela morte celular após dano axonal é a excitotoxicidade. As CGR são sensíveis ao glutamato, um neurotransmissor excitatório. A morte celular das CGR ativa os recetores de glutamato resultando na libertação de quantidades excessivas de aminoácidos (glutamato e aspartato). Estes aminoácidos podem ligar-se aos recetores do glutamato, originando o influxo dos iões cálcio para as células, resultando na morte celular. O recetor do glutamato N-metil-D-aspartato (NMDA) é um dos recetores do glutamato melhor caracterizado. A sua ativação causa a morte das CGR, e isso ocorre via apoptose se a dose é suficientemente baixa.²⁰

A isquemia é o acontecimento mais importante no dano secundário ao trauma. Este mecanismo não é a simples interrupção do fluxo sanguíneo.⁵ As CGR são relativamente resistentes a períodos longos (30-45 minutos) de isquemia, podendo levar dias até à sua morte. Em contrapartida, a hipoxia sub-letal protege as CGR contra a subsequente anoxia ou excitotoxicidade, provavelmente relacionada com a produção de proteínas pelo choque de calor.²⁰

A isquemia parcial e a reperfusão transitória de áreas isquémicas geram radicais livres de oxigénio, com consequente dano de reperfusão. A bradicinina inicia a libertação de ácido araquidónico (PGF 2 *alpha*) dos neurónios, as prostaglandinas, os radicais livres de oxigénio e os peróxidos lipídicos resultantes, conduzem à perda da auto regulação cerebrovascular. Outros mecanismos potenciais incluem a adesão plaquetária induzida pelo tromboxano, outros modos de produção de radicais livres, a libertação excitatória de aminoácidos e a interrupção de normal metabolismo de cálcio. A inflamação tem também um papel na apoptose. Várias revisões discutem as estratégias de potencial neuroprotecção baseada na interrupção da apoptose neuronal.^{5, 8, 17}

O exame anátomo-patológico do NO em autópsias realizadas logo após o traumatismo craniano fechado revelou a existência de hemorragia dural da bainha no NO em 83% dos casos, hemorragia intersticial do NO em 36% (com hemorragia presente no canal ótico em 2/3 dos casos), lacerações e necrose isquémica em 44%

(com NO intracanalicular e intracraniano afetados em 81% e 54% das vezes, respetivamente).^{5, 15}

Spoor e *McHenry* apresentaram estudos de imagem em 6 doentes que demonstraram compressão do NO dentro do canal (*SIGN III*). *Crompton* avaliou lesões do NO em 84 indivíduos consecutivos que morreram após traumatismo craniano fechado: 83% demonstraram sangue nas bainhas do nervo ótico. A necrose isquémica e as lesões de secção estavam presentes em 37 dos 84 doentes, sendo o anel muscular o local mais comum, seguido do NO intracraniano adjacente à prega dural falciforme (*SIGN III*).⁸

Suspeita-se que o edema do NO dentro do corpo do canal ótico possa tornar a sua porção intracanalicular sujeita a isquemia. No entanto, existem evidências que o edema dos astrócitos no NO é menos significativo do que no dano cerebral, e o edema do NO pode ser menos significativo do que realmente se pensava.⁵

CLÍNICA

A avaliação clínica (Tabela 2) num doente com perda de visão consequente a um TCE deve incluir uma **anamnese** detalhada, habitualmente obtida pela família, amigos ou testemunhas do traumatismo. É importante, por questões médico-legais, determinar se o doente teria antes do acidente alterações da sua visão.^{5, 8, 18}

O traumatismo pode ser grave em situações de inconsciência do doente; pode verificar-se uma história de perda transitória da consciência, ou o trauma pode ter sido banal, e o doente estar bem neurologicamente. Existem casos em que não há evidência de ter ocorrido

Tabela 2 – A NOT é um diagnóstico clínico que se apresenta com os seguintes achados clínicos típicos.⁷

História de traumatismo contuso direto ou indireto da cabeça, face e/ou órbita
Hipovisão uni ou bilateral
Perda variável da AV (de 20/20 a percepção luminosa)
Perda variável do campo visual
DPAR
NO ótico frequentemente normal ou menos frequentemente edemaciado
Eventual atrofia ótica ipsilateral
Exclusão de outras etiologias de perda de AV em consequência de traumatismo
- Perfuração globo ocular
- Catarata traumática
- Hemovítreo
- Descolamento de retina

trauma orbitário ou ocular, noutros há forte evidência de dano no olho ou órbita, com hemorragia ocular ou periorbitária, equimose ou laceração.^{5,2}

O **exame neurológico** é parte essencial da avaliação.¹ O **exame oftalmológico** destes doentes é limitado por numerosos fatores, incluindo a presença de outros traumas, o nível de consciência e a colaboração do doente.⁵

Sempre que possível, a **acuidade visual** (AV) deve ser determinada usando a escala de *Snellen* ou uma escala de perto, usando a refração do doente. A gravidade da perda inicial da visão varia de ausência de percepção luminosa a 20/20, com ou sem defeito campimétrico associado. A prevalência para a perda inicial de visão varia entre 43-56%. É mais grave em doentes com evidência na neuroimagem de fratura do canal ótico.^{1,5,8,18,21}

A **visão das cores** é um teste excelente da função do NO, pode ser determinada à cabeceira usando técnicas de comparação de objetos de cor vermelha ou usando as placas pseudoisocromáticas de *Ishihara*, por ambos os olhos separadamente.^{1,5}

O **defeito pupilar aferente relativo** (DPAR) é provavelmente o sinal mais fidedigno de dano no NO unilateral ou de NOT assimétrica.¹ Um doente que não apresente DPAR, ou não tem NOT ou esta é bilateral. Os doentes com AV bilaterais de 20/20 num contexto de NOT podem ter DPAR. A sua presença em doentes comatosos ou semicomatosos, em que a visão não é possível quantificar, pode ser a evidência de que aquele olho tenha perda de visão. Apenas quando a pupila não reage à luz direta e reage à consensual (indicando função eferente intacta) é possível ter a certeza que não há percepção luminosa.⁵ Nos casos bilaterais assimétricos, a resposta pupilar pode ser igual mas mais lenta, e poderá haver dissociação luz-perto.¹

O DPAR com défices maiores do que 2,1 *log units* quando medido com filtros de densidade neutra são preditivos de baixo prognóstico visual.^{2,8,21}

Um exame completo ao **globo ocular e anexos** é essencial após o traumatismo. A palpação do rebordo orbitário pode identificar fraturas em *stepp-off*. O edema periorbitário pode mascarar a presença de proptose. A resistência à repulsão do globo acompanhada de aumento da tensão intra-ocular pode rapidamente identificar uma órbita tensa devido a hemorragia retrorbitária. Evidência de lesão ocular penetrante deve ser excluída. Dano contuso da íris pode resultar em hifema e recessão do ângulo. A força do traumatismo pode conduzir à sub ou luxação do cristalino. No segmento posterior pode surgir hemovítreo, que perturba a visualização do fundo. Num doente neurologicamente instável, a avaliação neurocirúrgica deve ser prévia à dilatação ocular. Se a dilatação é realizada, deve ser documentada e devem ser utilizados colírios de curta duração.^{5,8,}

¹⁸ Um exame adequado ao fundo ocular deve incluir a

circulação retiniana. A avulsão completa ou parcial da cabeça do NO pode resultar num anel de hemorragia no local da lesão ou a aparência de um buraco profundo. Danos anteriores entre o globo ocular e onde entram os vasos centrais da retina no NO podem dar distúrbios da circulação retiniana, incluindo oclusão arterial, venosa e neuropatia ótica isquémica anterior. Hemorragias na bânha do NO posteriores à origem dos vasos centrais da retina podem resultar na circulação retiniana intacta, mas com aparecimento de edema do disco ótico. Um papiledema estabelecido pode ser também o resultado do aumento da pressão intracraniana, com a coexistência da NOT. A presença da rotura da coróideia ou de *commotio retinae* pode explicar a perda de visão.^{18,21} É necessário ponderar e decidir se estas condições são consistentes com o DPAR.⁵

A presença de diminuição da AV e de DPAR na ausência de patologia intraorbitária pode sugerir dano do NO orbitário posterior, intracanalicular ou intracraniano [recomendação forte, evidência moderada]. Nestes casos o disco ótico aparenta ser normal durante 3 a 5 semanas, e depois torna-se progressivamente pálido e atrófico. A observação de atrofia ótica num doente com TCE agudo e evidência de neuropatia ótica absoluta indica pelo menos algum distúrbio no NO antes do traumatismo e não causado por ele. No entanto, doentes com neuropatia ótica compressiva assintomática por uma massa intracraniana que se expande lentamente podem resultar em perda aguda da visão após o trauma, que aparentemente foi banal.⁵

Quando possível, testar o **campo visual** em doentes acordados, cooperantes e com suspeita de NOT. O campo visual pode estar alterado, dependendo da localização do dano no NO. Não há um defeito visual patognomónico que diagnostique o trauma do NO. Defeitos altitudinal, central, paracentral, centrocecal e hemianótico podem surgir, assim como a sua constrição. A ausência de DPAR (a menos que exista doença bilateral), na presença de defeito campimétrico ou perda de AV sugere outra causa que não NOT [recomendação forte, evidência elevada].^{5,8,18}

Os **potenciais evocados visuais** (PEV) podem ajudar na determinação da função visual em doentes não colaborantes ou inconscientes e onde haja suspeita de NOT. Isto é possível em casos bilaterais, sem DPAR. Os PEV são úteis quando estão extintos, nestes casos é assumida a perda completa da visão no olho afetado e a probabilidade de recuperação é baixa [recomendação forte, evidência elevada].⁵ O electrorretinograma pode ser usado em combinação com os PEV para perceber se a perda de visão é atribuída a disfunção retiniana. No entanto, estes testes são de difícil realização ou mesmo impraticáveis nas situações agudas. Além disso, os PEV não são exames prognósticos.¹⁸

O estudo imagiológico deve ser realizado para deter-

04 NEUROPATIA ÓPTICA TRAUMÁTICA

minação da natureza e extensão da lesão orbitária e intracraniana, observando a gravidade da ferida superficial. A **tomografia computadorizada (TAC)** crânio-encefálica com secções de alta resolução (inferiores a 3 mm, o recomendado é 1,5 mm) nos planos axiais e coronais devem ser obtidas. 1 Permite a visualização do NO, dos tecidos moles adjacentes da órbita e das estruturas neurais e vasculares do cérebro, mas também a anatomia óssea do canal ótico e seios perinasais. ^{1,4} Em 36-67% dos casos de NOT, a TAC evidencia fraturas do canal ótico. A fratura pode lesionar o NO diretamente ou pode servir como marcador da gravidade da força transferida para o NO. ⁵ A **ressonância magnética (RMN)** é superior na identificação dos tecidos moles. ^{8,18} Esta técnica é mais sensível na detecção e avaliação de anomalias intracranianas associadas, o que prova a sua utilidade na detecção de hemorragia subtil do NO ou da bânha, especialmente no canal ótico. A RMN só deve ser realizada após corpo estranho metálico intracraniano, intraorbitário ou intraocular estar excluído pela TAC ou radiografia convencional. No entanto, é de valor superior na detecção de corpos estranhos não metálicos, como por exemplo a madeira [recomendação forte, evidência elevada]. ^{1,5,7,8}

A **ecografia tipo B** é útil no acesso a traumatismos orbitário e da cabeça do NO, bem como no seguimento do aumento progressivo da bânha anterior do NO, devido por exemplo a hemorragia. É contraindicada na suspeita de rotura do globo ocular.¹

TRATAMENTO

A história natural da NOT não está bem definida. Em 20-38% dos doentes não tratados verifica-se uma melhoria espontânea. ⁷ Os estudos publicados são pouco conclusivos sobre o melhor tratamento da NOT, em parte porque as séries antigas tendem a incluir apenas casos com perda grave da AV e os estudos contemporâneos incluem um grande número de doentes com perda visual ligeira. ⁵ Além disso, não existem estudos prospetivos, randomizados, bem controlados que definam o tratamento da NOT (*SIGN III*). Na literatura o tratamento médico e cirúrgico da NOT é difícil de sumarizar devido a variações na apresentação clínica, na modalidade de tratamento (por exemplo, corticosteróides isolados, corticosteróides associados a cirurgia, ou cirurgia isolada), na técnica cirúrgica, nos critérios de inclusão e resultados dos estudos e ao pequeno número nas amostragens (*SIGN III-IV*). ⁷

Cook et al (SIGN I), em 1996 fez uma revisão de todos os casos de NOT publicados na literatura em língua inglesa e realizou uma meta-análise no tratamento dos resultados. Os doentes foram classificados em 4 graus (Tabela 3), dependendo da AV e da localização e tipo de fratura. A recuperação da visão foi significativamente melhor em doentes que foram submetidos a trata-

mento comparativamente aos submetidos a observação isolada. Não houve diferenças significativas na melhoria da AV em doentes tratados com corticosteróides isolados, cirurgia descompressiva isolada ou combinação das modalidades. O prognóstico visual piora à medida que aumenta o grau de NOT. A recuperação da visão foi melhor em doentes sem fraturas ósseas e naqueles com fraturas anteriores, comparativamente às posteriores. ⁷ *Chou et al. (SIGN II)*, em 1996, reviu da literatura os resultados dos tratamentos (28 relatos) e verificou que havia melhoria em 94 (53%) dos 176 doentes submetidos a tratamento médico; 219 (46%) dos 477 submetidos a tratamento cirúrgico; e 25 dos 81 (31%) doentes não tratados. Estes autores dividiram os doentes que foram submetidos a tratamento médico e cirúrgico em dois grupos: (1) doentes sem perceção luminosa e (2) doentes com AV superiores a perceção luminosa. Demonstraram que o grupo sem perceção luminosa teve melhoria em 36% (14 dos 39 doentes) dos casos submetidos a tratamento médico e 34% (19 dos 56 doentes) quando submetidos a tratamento cirúrgico, *versus* o grupo com AV melhor que perceção luminosa que obteve melhoria

Tabela 3 – Graus de NOT (Cook, 1996) ⁷.

Grau 1: AV \geq 20/200; sem fratura orbitária posterior
Grau 2: PL \leq AV \leq 20/200; sem fratura orbitária posterior
Grau 3: AV = sem PL ou a presença de fratura orbitária posterior e alguma AV remanescente
Grau 4: AV = sem PL; com fratura orbitária posterior

PL = perceção luminosa.

em 70% (55 dos 79) após tratamento médico e 70% (69 dos 98) após tratamento cirúrgico. ^{7,8}

Levin et al. (1999) estudaram um total de 133 doentes com NOT (127 unilateral e 6 bilateral). Fizeram avaliação inicial da AV nos 3 dias seguintes ao trauma e com pelo menos um mês de seguimento. Com base no tratamento recebido nos 7 dias após o trauma, os doentes com lesão unilateral foram divididos em 3 categorias de tratamento: não tratados (n=9); corticosteróides (n=85) ou descompressão do canal ótico (n=33). A terapêutica com corticosteróides foi subdividida de acordo com a dose inicial de metilprednisolona (ou corticosteróide equivalente) administrada, em megadose \geq 5400 mg (40%); alta dose 2000-5399 mg (18%) e baixa dose \leq 1000 mg (8%). A perda de AV foi grave na maioria dos olhos, sendo inferior ou igual a movimentos de mão em cerca de 2/3 dos casos. A abordagem cirúrgica consistiu na etmoidectomia externa em 36%, orbitotomia medial em 12%, endonasal em 39%, craniotomia

em 9% e não específica em 3%. No seguimento, a AV aumentou mais de 3 linhas em 32% no grupo da cirurgia, 57% no grupo sem tratamento e 52% no grupo submetido a corticoterapia. O grupo de cirurgia teve maior número de doentes com visão inicial de ausência de percepção luminosa. Depois do ajuste da AV *baseline*, não houve diferenças significativas entre os grupos. Não há indicação de que a dosagem ou o *timing* no tratamento com corticosteroide ou o *timing* da cirurgia esteja associado ao aumento da probabilidade da melhoria da visão. Os autores concluíram que não há um benefício claro tanto na terapia com corticosteróides ou na cirurgia descompressiva do canal ótico. O número de doentes estudados foi considerado suficiente para excluir os efeitos *major* nos grupos de tratamento, assim como efeitos clínicos relevantes nos subgrupos específicos que poderiam ter sido esquecidos. Estes resultados mostram evidência suficiente para concluir que nem o tratamento com corticosteróides nem a cirurgia do canal ótico devem ser considerados *standard* nos doentes com NOT. Os autores consideram clinicamente razoável tratar ou não tratar de forma individualizada [SIGN II, recomendação fraca, evidência baixa]. Este estudo tem problemas potencialmente graves: 1) não é randomizado, controlado, ou duplamente cego, e a decisão do tratamento está de acordo com a prática clínica individualizada de cada investigador envolvido no estudo; 2) existência de viés na seleção dos doentes; 3) alguns doentes foram inicialmente tratados com corticosteróides, sendo possível que a decisão de se fazer cirurgia esteja relacionada com o facto de não haver resposta positiva à corticoterapia. Isto pode falsear os resultados, removendo os que não respondem do grupo dos corticosteróides e adicioná-los aos doentes que menos melhoraram no grupo da cirurgia; 4) nem a presença ou ausência de algum achado imagiológico (isto é, compressão do NO por um fragmento ósseo ou uma fratura do canal comunicante) afetam a progressão da visão; 5) Não foi utilizada uma metodologia imagiológica *standard* ou de estadiamento, e o número de doentes com achados específicos na TAC foi pequeno.^{7, 8, 9, 22}

Mark *et al.* (2001) estudaram o valor preditivo do DPAR quantificado após NOT e a sua relação com a recuperação da AV final. Concluíram que os doentes tratados com megadose de metilprednisolona e com um DPAR inicial inferior a 2.1 *log units* tiveram melhoria da AV (superior ou igual a 20/30). No entanto, doentes com DPAR inicial superior ou igual a 2.1 *log units* não revelaram melhoria significativa. O DPAR quantificado inicialmente parece ter um valor preditivo relacionado com recuperação da AV [SIGN II, recomendação fraca, evidência baixa].²³

Em 2003, Carta *et al.* investigou a possível correlação entre a AV final e a presença de vários sinais *baseline* sistémicos ou locais (orbitários/oculares) em doentes

com NOT indireta. Quatro variáveis tinham um risco significativamente aumentado na ausência de recuperação da AV. Foram elas: a presença de sangue nas células etmoidais posteriores, a idade superior a 40 anos, a perda de consciência associada à NOT e a ausência de recuperação após 48h de tratamento com corticosteróides. Os autores consideram que estes 4 sinais de mau prognóstico serão úteis na previsão da AV final e na decisão da necessidade do tratamento cirúrgico [SIGN II, recomendação fraca, evidência baixa].^{8, 24}

Tratamento médico

Os antibióticos sistémicos devem ser iniciados na presença de fratura da parede dos seios nasais ou no traumatismo orbitário penetrante [recomendação forte, evidência elevada].¹

O uso de corticosteróides sistémicos no tratamento desta patologia tornou-se comum, no entanto, não existem estudos prospetivos, bem controlados (isto é, não há evidência de *SIGN I*) de forma a suportar a eficácia do tratamento ou a validade das várias preparações com esteróides, dosagens ou duração da terapêutica (*recomendação forte, evidência moderada*).^{1, 2, 4, 5, 6, 7, 14, 15, 18, 22, 25, 26}

O efeito clínico benéfico dos esteróides no tratamento de traumatismos da espinal-medula permitiu o uso paralelo e racional destes agentes na NOT.⁵ O primeiro estudo que surge neste âmbito foi o *National Acute Spinal Cord Injury Study (NASCIS I)* (Bracken, 1977) que concluiu não haver benefício efetivo no bólus de metilprednisolona 1000 mg, seguido de 1000 mg/dia (alta dose) durante os 10 dias seguintes comparativamente a metilprednisolona 100mg em bólus, seguido de 100 mg dia (dose *standard*) nos 10 dias subsequentes (*SIGN I*).^{27, 28} *NASCIS II* (*SIGN I*) surge em 1990, foi um estudo multicêntrico, randomizado, duplamente cego, controlo-placebo, envolvendo doentes com traumatismo agudo da espinal-medula. Os doentes envolvidos foram randomizados num de três braços de tratamento, até 12 horas após o traumatismo: placebo, naloxona e metilprednisolona. A naloxona, um agonista recetor parcial de opiáceo, efetivo em animais na limitação de dano neurológico, foi administrada num bólus inicial de 5,4 mg/Kg e depois numa infusão contínua de 4,9 mg/Kg/hora, por 24 horas. A metilprednisolona foi administrada numa dose inicial de 30 mg/kg seguido de uma infusão contínua de 5,4 mg/kg/hora, por 24 horas (isto é, cerca de 160 mg/Kg ou 10 gr no total, por 24 horas). Este estudo demonstrou que o tratamento até 8 horas com metilprednisolona melhora significativamente a função motora e sensorial, comparativamente ao placebo e à naloxona [recomendação forte, evidência elevada - moderada]. Neste período, este esteróide tem um efeito antioxidante, estabilizador de membrana, aumentando a perfusão da microcirculação reduzindo o dano celular secundário. Após 8 horas não mostrou ser benéfica na

melhoria neurológica, apesar de continuar a reduzir o edema, afeta pouco os mediadores bioquímicos, causando dano axonal.^{2, 5, 6, 7, 8, 17, 18, 22, 23, 25, 26, 27, 28, 29, 30}

A análise de ambos os estudos, *NASCIS II* e mais recentemente *NASCIS III* levantaram questões acerca dos dados estatísticos assumidos. O benefício observado no *NASCIS II* pode ser um artefacto estatístico. O grupo placebo tratado até 8 horas após o dano, não só teve um resultado pior comparativamente ao grupo tratado com metilprednisolona, assim como o seu êxito foi pior que o grupo placebo tratado após 8 horas de dano. O benefício do tratamento foi restrito a 62 doentes no subgrupo tratado nas 8 horas após o dano. Assim, o benefício do tratamento do dano agudo da espinal-medula descrito no *NASCIS II* poderá ser fraco no grupo placebo como no grupo tratado com metilprednisolona. No *NASCIS III* (SIGN I), todos os doentes serão tratados nas primeiras 8 horas após o traumatismo. Há uma randomização não balanceada, com um número de doentes desproporcionais e com nenhum doente com déficit motor no grupo placebo, o que não dará hipótese de recuperação motora.²⁹

Apesar das doses usadas no tratamento médico da NOT por muitos autores não se aproximarem às usadas no estudo *NASCIS II*, existem diferenças fundamentais entre a espinal-medula e o NO. A aplicação com sucesso de altas doses de corticosteróides no tratamento das lesões da espinal-medula não pode ser totalmente generalizadas para o tratamento do traumatismo do NO [recomendação forte, evidência moderada].⁵

Anderson et al (1982) propuseram dexametasona 3 a 5 mg/Kg/dia para todos os doentes com NOT e a advogaram cirurgia para os doentes com perda de AV onde o tratamento médico falhou (após 12 horas). Três (50%) dos 6 doentes recuperaram a visão após os corticosteróides, e dos 4 doentes submetidos a descompressão transtentorial-esfenoidal apenas 1 (25%) recuperou a visão (SIGN III).^{7, 18}

Seiff (1990) relata uma série de 36 doentes com NOT, não consecutiva, retrospectiva, não randomizada. 18 doentes recuperaram visão, incluindo 5 de 15 (33%) que não receberam corticosteróides, e 13 de 21 (62%) tratados com dexametasona 1 mg/Kg/dia. Esta diferença não se mostrou estatisticamente significativa (SIGN III).^{7, 18}

Spoor et al (1990) relata uma série de 22 olhos em 21 doentes com NOT, retrospectiva, não controlada, não consecutiva. Dos 21 doentes, 8 receberam dexametasona endovenosa 20 mg a cada 6 horas e 13 receberam metilprednisolona 30 mg/Kg seguido de 15 mg/Kg a cada 6 horas. A melhoria da visão ocorreu em 7 de 9 doentes do grupo dexametasona, e 12 dos 13 no grupo metilprednisolona. Apesar de a diferença não ser estatisticamente significativa entre drogas, os doentes tratados com megadose de metilprednisolona melhoraram mais rapidamente que os tratados com alta dose de dexame-

tasona ($P=0.008$) (SIGN III).^{7, 8, 15, 18, 31}

Lessell (1989) descreve 33 casos de NOT que foram reunidos num período de 11 anos (1976-1987). A visão melhorou em 5 dos 25 casos não tratados, 1 dos 4 tratados com corticosteróides, e 3 dos 4 tratados com descompressão transtentorial. A gravidade da perda visual não se mostrou correlacionada com o nível de consciência ou com a presença de fraturas craniofaciais. Não há registo pelo investigador do tempo que decorreu entre o trauma e o momento da primeira observação, podendo ter contribuído para uma baixa percentagem de melhoria da AV. A melhoria espontânea pode ter tomado o seu curso antes da primeira observação ser documentada (SIGN III).^{7, 9, 15, 31}

Joseph et al. (SIG II-), da mesma instituição de *Lessell*, relata a sua experiência em 14 casos de NOT com tratamento combinado de descompressão do canal e corticosteróides. Estes doentes foram reunidos em 2 anos (1987-1989). 57% deles fizeram descompressão do canal nos dois dias após o trauma, enquanto os restantes nos 5 dias seguintes. A melhoria visual ocorreu em 78% dos casos. Presumivelmente, a incidência de NOT nesta comunidade servida pela mesma instituição não se alterou. No entanto, o estudo de *Lessell* foi retrospectivo enquanto o de *Joseph* foi prospetivo. Os casos de presumível NOT foram utilizados no segundo estudo. Isto resultou num coorte de doentes com o diagnóstico muito próximo ao traumatismo inicial, aumentando a oportunidade de melhoria espontânea da visão, enviando o estudo para um êxito mais favorável nos doentes submetidos a tratamento.^{8, 9, 14, 15, 18}

Kittaweasin e Yospaiboon (2011) realizaram um estudo randomizado, duplamente cego comparando dexametasona e metilprednisolona em 20 doentes com NOT. Não houve diferenças significativas na melhoria da AV entre os dois grupos (SIGN II).⁷

Chen et al. (1998) realizou uma revisão de 30 casos de NOT. Treze dos 21 casos tratados com metilprednisolona endovenosa melhoraram e doentes com visão superior a percepção luminosa tiveram um melhor prognóstico (SIGN III).⁷

O cálculo da dose para o equivalente da dexametasona comparativamente à metilprednisolona foi baseado na potência dos glucocorticóides de 5:1. *Steinsapir e Goldberg*, em 1994, enfatizam que a razão de potência de dexametasona para metilprednisolona no traumatismo do SNC pode ser perto de 2:1. A dose de dexametasona 15 mg/kg pode ser requerida (comparando a dose de 3-6 mg/kg recomendado por *Anderson* e outros autores) para o tratamento adequado da NOT (*Steinsapir* 1994).⁷ Num estudo mais recente, questiona-se a evidência de altas doses de metilprednisolona ser ou não benéfico na NOT. Num estudo usando traumatismos por esmagamento em modelos de ratos, verifica-se uma diminuição da dose dependente no número de axónios

nos animais tratados com metilprednisolona comparativamente com os controles tratados com solução salina (Steinsapir 1994).^{7,9,28}

Dado não existirem estudos prospectivos, randomizados, duplamente cegos, controlo-placebo, muitos autores advogam o uso de altas doses de corticosteróides endovenosos para NOT, extrapolando o uso de altas doses de metilprednisolona nos traumatismos do sistema nervoso central (Bracken 1990, 1993) [recomendação fraca, evidência moderada – baixa]^{7,27,29}

Em 1999, o *International Optic Nerve Trauma Study (IONTS)* tentou comparar a recuperação visual da NOT com tratamento médico (corticoterapia), cirúrgico (descompressão do canal óptico) ou observação sem tratamento. O recrutamento foi insuficiente, para um estudo randomizado, sendo convertido num estudo comparativo, não randomizado e intervencional (SIGN II); 133 indivíduos provenientes de 16 países foram submetidos a critérios de inclusão e analisados. Foram randomizados em três braços de tratamento: sem tratamento, tratamento com esteróides e cirurgia com ou sem esteróides. Não há uma indicação definitiva de que a dose de corticosteróide (baixa, média, alta ou megadose – Tabela 4) ou o tempo de tratamento seja importante para o resultado. Não se verificou evidência estatística que permitisse concluir que a cirurgia, corticosteróides ou a combinação de corticosteróides e cirurgia fossem mais benéficas que a ausência de tratamento. [recomendação forte, evidência moderada]. É importante notar que este estudo não esquece o papel potencialmente benéfico da corticoterapia.^{1,5,8,9,23,25,26,30,32,33}

O *IONTS* levantou questões significativas acerca do potencial benefício dos corticóides no tratamento da NOT. Primeiro, não há estudos estatisticamente válidos que suportem o uso de corticóides no tratamento da NOT. O valor dos corticosteróides no tratamento do dano do SNC varia com a região anatómica e as circunstâncias do dano. Além disso, a análise do *NASCIS II*, demonstra que o tratamento inicial com metilprednisolona após as primeiras 8 horas depois do dano é prejudicial.^{5,8}

Em 2004 é publicado no jornal *Lancet* um estudo multicêntrico, randomizado, controlo-placebo, *Corticosteroid Randomization After Significant Head Injury (CRASH)* (SIGN I) que investigou o efeito da administração precoce de altas doses de metilprednisolona no tratamento dos TCE. Os doentes foram randomizados nas primeiras 8 horas após o traumatismo em dois braços de tratamento: placebo e alta dose de metilprednisolona (30 mg/kg inicial, seguido de 5,4 mg/kg/hora em infusão) por 48 horas. O objetivo era incluir 20.000 doentes, mas ficou pelos 10.008 doentes. Este estudo revelou um elevado risco de morte em todas as causas de TCE tratados com altas doses de corticosteróides (21,1% versus 17,9%, P=0.0001), 2 semanas após o traumatismo [recomendação forte, evidência elevada]. Este achado alertou os

Tabela 4 – Classificação da terapêutica com metilprednisolona, no estudo IONTS (se dexametasona, a dosagem deve ser ajustada baseada na potência relativa)⁸

Dose baixa = 100 mg/dia
Dose moderada = 100-499 mg/dia
Alta dose = 500-1999 mg/dia
Muita alta dose = 2000-5399 mg/dia
Megadose = superior a 5400 mg/dia

neurocirurgiões a abandonarem o seu uso nestas situações. Este estudo trouxe também implicações imediatas no tratamento da NOT, dada à sua elevada incidência nos TCE (42-72% dos casos de perda de consciência).^{2,9,25,26,30,34,35}

É verdade que a metilprednisolona na dose 15-30 mg/kg tem um efeito farmacológico diferente no traumatismo do SNC em parâmetros como o fluxo sanguíneo, a hemóstase do cálcio, o metabolismo energético e a evolução clínica.^{5,7,8} Estudos experimentais demonstram que a resposta bifásica à dose de metilprednisolona, numa série de doses, é maior que a utilizada na prática clínica diária. Especialmente em animais com dano experimental do SNC e isquemia, parece haver um benefício farmacológico distinto das doses de metilprednisolona de 30 mg/Kg, cerca de 15 a 30 vezes mais que a dose clínica *standard*. O efeito mais importante parece ser antioxidante, limitando o dano tecidual causado pelos radicais livres de oxigénio. No entanto, num estudo usando o NO danificado de rato, há um declínio (dose dependente) nos axónios residuais, com o aumento da dose de metilprednisolona. E segundo um modelo experimental de esclerose múltipla, altas doses de metilprednisolona aumentam significativamente a perda apoptótica das CGR.⁵

Portanto, há pelo menos duas linhas de evidência experimental que sugerem que a metilprednisolona é uma potente arma para o dano dos NO. Considerando a evidência clínica que os corticóides são benéficos no tratamento de NOT, combinado com estas duas linhas de evidência que a metilprednisolona pode ser uma potente arma para o NO danificado, os clínicos devem considerar o abandono de megadoses de corticóides para o tratamento de NOT [recomendação forte, evidência moderada – baixa].^{5,7}

A metilprednisolona quando administrada na dose de 1 mg/Kg não bloqueia o efeito neuroprotetor observado após TCE. Mas isto não implica que esta baixa dosagem seja segura ou efetiva no tratamento da NOT. Não há estudos clínicos ou em modelos animais que comprovem que determinada dose no tratamento da NOT seja a mais efetiva.⁹

04 NEUROPATIA ÓPTICA TRAUMÁTICA

TRATAMENTO CIRÚRGICO

Múltiplas indicações e abordagens cirúrgicas (craniotomia transfrontal, transetmoidal, transantral-etmoidal, esfeno-etmoidal, facial lateral, sublabial, endoscópica) foram sugeridas no tratamento da NOT. ^{7, 8, 14, 17, 18, 21, 36, 37, 38, 39} O tipo de abordagem depende da localização e natureza da extensão do dano causador da perda visual, assim como da experiência do cirurgião, de forma a selecionar a abordagem mais direta e com menor morbidade. No entanto, o tratamento cirúrgico ainda se mantém de forma empírica. Infelizmente, não existem estudos de *SIGN I*, controlados, prospectivos que demonstrem benefício do uso de qualquer uma das abordagens cirúrgicas em detrimento de outras. ⁵

Uma grande porcentagem dos danos intracranianos são na prega dural falciforme, e esta é uma localização que não tem benefício a descompressão do canal ótico. No entanto, há outras situações que poderão ter benefício a descompressão do canal (Tabela 5). Por exemplo, o esmagamento presumível do NO pelos fragmentos ósseos é uma razão para intervenção, especialmente em casos de perda visual. A hipótese de que reduzindo a fratura do canal poderá ter uma evidência benéfica para o dano do nervo, não está provada. A fratura pode ser a evidência residual das forças sobre o nervo no momento do impacto; a limpeza desses fragmentos de osso pode não ter efeito terapêutico benéfico. ^{1, 5}

A descompressão do NO extracraniana, via transantral, transnasal, ou por etmoidectomia externa é provavelmente tão efetiva como a descompressão transcraniana via craniotomia frontal, estando associada a menor morbidade. ^{37, 39, 40}

A abordagem intracraniana, descrita por Dandy em 1922, era utilizada em traumatismos intracranianos, como hematomas epidural ou subdural. Esta técnica não é utilizada atualmente devido à necessidade de craniotomia e retração do lobo frontal para exposição do NO. Além disso, esta abordagem é limitada no acesso de fraturas laterais. ³⁸

A abordagem facial lateral é uma técnica satisfatória na descompressão orbitaria lateral por fraturas envolvendo a parede lateral da órbita. As vantagens incluem a exposição rápida e alargada da órbita lateral e acesso extradural direto à fissura orbitária superior e do canal ótico. A remoção dos fragmentos ósseos da parede posterior lateral da órbita pode ser realizada sem a retração do conteúdo orbitário. As fraturas zigomáticas podem ser reduzidas e estabilizadas através da mesma incisão, minimizando a morbidade operatória. Este procedimento é inteiramente extradural e não viola a periórbita. Esteticamente o resultado é excelente e a morbidade é mínima. ^{38, 39}

A abordagem extracraniana transetmoidal externa era a técnica mais popular até ao surgimento da endoscópica endonasal. Para além de evitar a necessidade de retirar o

Tabela 5 – Indicações e Contraindicações possíveis para a descompressão do NO. ¹

Indicações
Lesão compressiva óbvia - Hemorragia ou edema do canal ótico - Fragmento ósseo Hemorragia envolvendo o NO posterior
Compressão do NO - Fratura ou luxação de fragmentos ósseos
Falência na recuperação da AV após corticoterapia em megadose nas 1 ^{as} 12-24 horas (decisão individualizada)
Doente inconsciente se tiver de ser submetido a outra cirurgia crânio facial simultaneamente
Contraindicações
Doente inconsciente e/ou comatoso

lobo frontal do cérebro, permite o acesso direto a fraturas da parede medial da órbita. O NO e a artéria carótida tem uma relação muito estrita com o seio esfenoidal e o dano da artéria carótida pode ocorrer durante a cirurgia. (Fig. 1) Deve ter-se em atenção que a descompressão transetmoidal do canal ótico não é utilizada para descomprimir a porção intracraniana do NO debaixo da prega falciforme dural. ^{8, 39, 40} As abordagens transan-

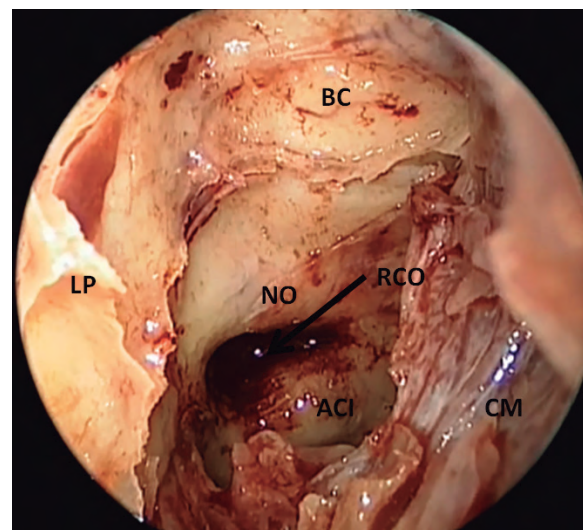


Figura 1 - Dissecção anatômica endoscópica do NO (segmento intracanalicular). ACI: artéria carótida interna; BC: base do crânio; CM: corneto médio; LP: lâmina papirácea; NO: nervo óptico; RCO: recesso carótido-ótico. (Gentilmente cedida pelo Prof. Isam Alobid, Hospital Clinic, Barcelona)

tral-etmoidal e a eseno-etmoidal, técnicas modificadas da transetmoidal, têm sucesso nas fraturas mediais do ápex orbitário, mas este tipo de exposição não permite o acesso direto a fraturas da parede orbitária lateral.³⁸ Desde 1991 que a técnica de descompressão endoscópica endonasal tem sido a mais sugerida. [recomendação forte, evidência elevada – moderada] Esta abordagem pode ser usada, dado o canal ótico estar relacionado com a parede lateral do seio esfenoidal, pelo trajeto transetmoidal - transfenoidal ou pela via transfenoidal diretamente. O primeiro trajeto é o mais curto e mais direto até ao canal ótico, é utilizado frequentemente por otorrinolaringologistas, a que corresponde uma etmoidectomia inicial seguida da exérese da parede anterior do seio esfenoidal. Apesar de ser mais iatrogénica, pelo risco de danificar diretamente o NO em caso de existência de células de *Onodi* (células etmoidais posteriores que se localizam lateralmente ao seio esfenoidal), permite maior exposição cirúrgica. O trajeto transfenoidal direto é utilizado com frequência por neurocirurgiões. É realizada uma esfenoidotomia direta através do *ostium* natural do seio esfenoidal, tornando-se este trajeto menos iatrogénico, mas com menor exposição do campo cirúrgico. Neste tipo de descompressão seria importante que todo o osso sobrejacente ao NO na eminência ótica, localizada na parede lateral do seio esfenoidal, fosse removido. Eventualmente, poder-se-á estender a descompressão anteriormente, à região mais posterior da lâmina papirácea. (Fig. 2)^{21, 28, 36, 41, 42, 43} As indicações para este tipo de técnicas são comuns: falência de recuperação da AV após 72 horas de terapêutica médica com corticoterapia; perda visual progressiva apesar

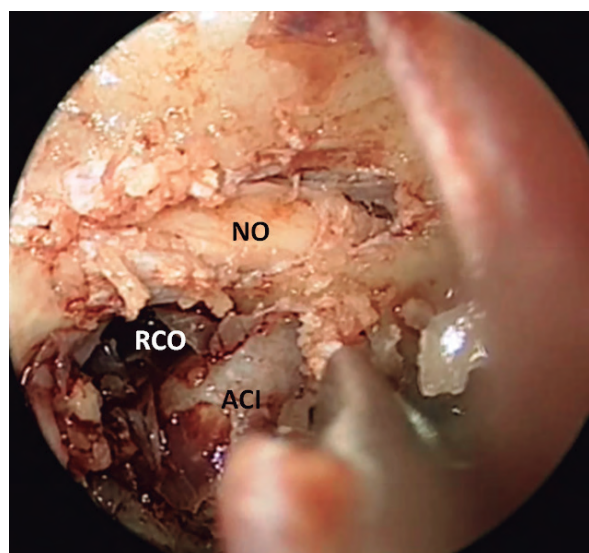


Figura 2 - Descompressão endoscópica do NO. ACI: artéria carótida interna (exposta); NO: nervo ótico (exposto); RCO: recesso carótico-ótico.
(Gentilmente cedida pelo Prof. Isam Alobid, Hospital Clinic, Barcelona)

do tratamento com esteróides; ou cegueira total com evidência na TAC de compressão do NO. As vantagens são a menor morbidade, a preservação do olfato, a rápida recuperação pós operatória, excelentes resultados estéticos sem incisões externas, descompressão adequada a 180°, ausência de risco no desenvolvimento dos dentes em crianças e menos *stress* pós-operatório em doentes com traumatismos múltiplos. Esta técnica também tem limitações e desvantagens potenciais. A porção lateral e superior do canal ótico não pode ser alcançada, sendo a descompressão apenas limitada às porções medial e inferior do corpo do canal ótico. As contraindicações desta abordagem incluem a disrupção completa do NO ou do quiasma, atrofia completa do NO e formação de fístula do seio carótido-cavernoso.^{21, 28, 36, 41, 42}

Em lacerações extensas do escalpe, a melhor abordagem ao NO será a transfrontal.³⁸

Walsh em 1966, sugere a descompressão apenas em casos de atraso na recuperação da AV e apenas em doentes conscientes. Não acredita que o processo tenha valor se a visão for perdida no momento do impacto.^{8, 18}

Curiosa é a literatura proveniente do Japão acerca da NOT. Alguns artigos sugerem que a NOT é mais frequente no Japão e mais responsiva ao tratamento cirúrgico.^{7, 9}

Fukaso (1972, 1975) relata 460 fraturas do canal ótico em 500 doentes com perda visual após traumatismo craniano (SIGN III). Dos 400 doentes que foram submetidos a descompressão do canal transetmoidal, cerca de 100% melhoraram.⁷ Alguns autores levantaram algumas questões sobre esses estudos, incluindo a validade dos critérios de diagnóstico para a fratura do canal, ausência de um exame ocular completo incluindo informação sobre o campo visual, ausência de casos bilaterais, alta percentagem de melhoria após cirurgia, e alta frequência suspeita de fratura do canal (Kennerdell, 1976) (SIGN IV).^{7, 8, 16, 10, 13, 14}

Niho *et al* (1970) relata 80% de sucesso em 25 doentes com NOT e descompressão transesfenoidal do canal (SIGN III).^{7, 13, 14}

Matsuzaki (1982) relata fraturas do canal ótico em 52% dos 33 doentes com NOT. A visão melhorou em 36% dos 11 casos submetidos a descompressão cirúrgica do canal (8 transcraniano e 3 transetmoidal) e em 50% dos 22 doentes tratados medicamente (prednisolona 40-100 mg/dia, por 5-7 dias; manitol e uroquinase, se hematoma perineural suspeito) (SIGN III).^{7, 10}

Fujitani *et al.* (1986) relatou 100 casos de NOT, 43 foram submetidos a terapia médica com prednisolona 60 mg/dia e 70 olhos submetidos a descompressão transetmoidal. O grupo tratado medicamente teve 44% de melhoria *versus* 47% no grupo de tratamento cirúrgico (SIGN III).^{7, 10, 34}

Mine *et al.* (1999) estudou 34 doentes com NOT indireta. Doze casos (13 olhos) foram submetidos a cirurgia

e 24 casos (24 olhos) não o foram. Quando a AV inicial era superior a movimentos de mão, a melhoria foi significativa em doentes submetidos a cirurgia comparativamente aos outros (SIGN III). A fratura do canal ótico e a idade não afetaram a melhoria visual ou influenciaram a decisão a favor ou contra cirurgia.⁷

Joseph et al. (1990) realizou um estudo retrospectivo, não consecutivo de NOT tratada com descompressão do canal transetmoido-esfenoidal e com dexametasona pré e pós operatória (SIGN III). 11 dos 14 doentes melhoraram, incluindo 3 dos 5 doentes que não tinham percepção luminosa.^{7,8,18}

Luxemberg et al. (1998) num estudo retrospectivo de 14 doentes submetidos a descompressão ótica (nas 48 horas em 67%) e terapia com megadose de corticóide, ocorreu melhoria em 7 doentes (50%). No entanto, neste estudo não houve uma medida da AV inicial, e a definição de melhoria da AV não foi estadiada (SIGN III).⁷

Li et al (1996) revelou os resultados de 45 doentes consecutivos tratados com descompressão extracraniana do NO após 12 a 24 horas de terapêutica com corticosteróide, onde não ocorreram melhorias (SIGN III). Nos doentes tratados cirurgicamente, 32 casos (71%) melhoraram.⁷

Wang et al. (2001) reviu 61 doentes consecutivos, não randomizados com NOT (SIGN II). Não houve diferença significativa na melhoria da visão em doentes tratados com cirurgia *versus* atitudes não cirúrgicas. A ausência de percepção luminosa, ou a presença de fratura orbitária (presumivelmente um marcador de traumatismo mais grave) são indicadores de mau prognóstico (*evidência moderada - baixa*). Nestas séries, 29 dos 34 doentes (85%) com fraturas orbitárias apresentaram-se sem percepção luminosa.⁷

Lubben et al. (2001) realizaram uma análise retrospectiva de 65 casos de NOT submetidos a descompressão NO. (SIGN II) 13 dos 65 doentes eram comatosos e a indicação cirúrgica de NOT foi baseada na observação da lesão do ápex orbitário ou do canal. Geralmente não é recomendada cirurgia em doentes comatosos, dos quais não é possível obter informação visual [recomendação forte].⁷

Em 2013, *Ropposch et al* (SIGN II) realizaram uma análise retrospectiva de 42 doentes com NOT tratados com descompressão do NO, com ou sem corticosteróides. Comparando as AV iniciais e finais de ambos os grupos, a combinação de cirurgia e o tratamento adicional com esteróides não mostrou ter efeito benéfico na melhoria da AV ($P=0.97$) [evidência baixa].³⁴

Kountakis et al (2000) efetuaram uma revisão retrospectiva de NOT tratada com descompressão endoscópica do NO; (SIGN II) 11 dos 34 doentes tratados com altas doses de corticosteróides melhoraram e 23 não. Destes 23, 17 realizaram descompressão endoscópica do nervo e 14 dos 17 (82%) melhoraram a AV. Estes autores sugerem

que doentes com acuidade visual superior a 20/200 têm um melhor prognóstico com esteróides isolados do que doentes com AV inferiores a 20/40 [evidência baixa].^{7,34} *Houriguchi et al* (2010) (SIGN III) realizaram 58 abordagens endoscópicas endonasais transfenoidais, em 52 doentes, durante 21 meses. Três doentes com diagnóstico de NOT foram submetidos a esta técnica, com remoção do osso do canal ótico a 180° e com uma extensão de 10 mm, sendo que 2 melhoraram a função visual (AV e campo visual) e um manteve-se.⁴³

Teoricamente, a abertura do canal permite aumentar o espaço para o NO dilatar, sendo benéfico. No entanto, o *IONTS* falhou em demonstrar o efeito benéfico da descompressão cirúrgica. Este estudo tem limitações significativas e é possível que não tenha o poder de identificar um efeito benéfico, mesmo que pequeno nestes doentes. Foi o estudo, até à data, maior e o menos enviesado. Consequentemente, é difícil advogar as melhores práticas baseando-se nele. Certamente em casos de hemorragia orbitária causando compromisso do NO, há pouca controvérsia na necessidade imediata de cirurgia e libertação da orbitopatia compressiva [recomendação forte, evidência moderada].⁵

Relatos de casos e pequenas séries demonstraram melhoria da AV após a drenagem de hematomas intra-óticos da bainha ou hematomas subperiosteais.⁴⁴

Alguns casos sugerem o benefício da fenestração da bainha, especialmente quando envolvem o NO anterior. A orbitotomia permite o melhor acesso para a libertação do hematoma da bainha, reduzindo a fratura deprimida da parede orbitária lateral que compromete o NO. A perda de visão com um DPAR e a presença de uma órbita tensa (proptose, aumento da pressão intraocular, que-mose) é uma indicação emergente para descompressão orbitária de hemorragia através de cantotomia lateral, cantólise ou drenagem da hemorragia (por ex. hematoma subperiosteal) [recomendação forte].^{1,5,16}

Um diagnóstico anatómico adequado deve ser realizado de forma a planear a intervenção cirúrgica apropriada. Evitar a cirurgia em doentes inconscientes é uma recomendação razoável até ser estabelecida evidência clara do valor da intervenção cirúrgica [recomendação forte]. Infelizmente, até haver a realização de um estudo randomizado, prospetivo, duplamente cego, controlo-placebo, o tratamento da NOT manter-se-á controverso (SIGN II – III).⁷

Não há consenso para dizer se a observação, a descompressão cirúrgica ou a corticoterapia é a atitude correta. A decisão de tratar ou não tratar deve ser individualizada. Os médicos devem discutir os possíveis riscos e possíveis benefícios com o doente ou a família. Seria indispensável a estimulação das instituições hospitalares e dos seus profissionais na criação de um estudo multicêntrico, controlado, de forma a identificar a melhor terapêutica alternativa na NOT.

Apesar de todas as limitações sumariza-se um protocolo para o tratamento da NOT (SIGN II-IV).⁷

Protocolo de tratamento da NOT (SIGN II – IV)

- 1) **Diagnóstico** de NOT apropriado (excluir etiologias alternativas, incluindo perfuração ocular) [SIGN III, evidência moderada];
- 2) Realizar **cantotomia ou cantólise**, se a órbita estiver tensa. Drenar o hematoma subperiosteal, se presente [SIGN III-IV, evidência baixa];
- 3) Considerar iniciar **corticosteróides IV** (metilprednisolona 30 mg/Kg IV bólus, depois 5,4 mg/Kg/hora IV por 48 horas ou 15 mg/Kg a cada 6 horas) mesmo em doentes sem percepção luminosa [SIGN III, evidência baixa]; associar um antagonista H2, protetor da mucosa gástrica;
- 4) Realizar **TAC de alta resolução do canal ótico e órbita**. Considerar descompressão do NO, se fragmentos ósseos encostam ao nervo [SIGN III];
- 5) Se a **visão melhorar** com metilprednisolona após 48h, iniciar prednisona oral [SIGN III, evidência baixa];
- 6) Se **não há resposta** clínica após 48 horas ou houver deterioração da visão durante o esquema de corticoterapia, fazer cirurgia descompressiva do canal ótico em doentes com perda grave de visão (menor que 20/800) [SIGN III, evidência baixa].⁷

O FUTURO

O futuro da neuroproteção e da regeneração após NOT incluem fatores como, a hipotermia, a progesterona, o FK506, a cristalina e os inibidores de glutamato, assim como outras áreas de investigação, incluindo fatores neurotróficos, como o fator neurotrófico ciliar, e a transplantação.¹

Ocorrência de rejeição imune do próprio transplante.¹ Implementar medidas de prevenção e incentivar a investigação, em áreas como a neuroproteção e a nanotecnologia, é uma esperança no progresso do tratamento da NOT.

REFERÊNCIAS

1. Rubin RM. Traumatic optic neuropathy. In: Levin LA, Arnold AC, editors. Neuroophthalmology – The Practical Guide. New York: Thieme; 2005.
2. Warner N, Eggenberger E. Traumatic optic neuropathy: a review of current literature. *Curr Opin Ophthalmol*; 2010; 21:459-462.
3. Kulkarni AR, Aggarwal SP, Kulkarni RR, Deshpande DD, Walimbe PB, Labhsetwar. Ocular manifestations of head injury: a clinical study. *Eye (Lond)*, 2005; 19:1257-1263.
4. Mccann JD, Seiff S. Traumatic neuropathies of the optic nerve, optic chiasm, and ocular motor nerves. *Curr Opin Ophthalmol*, 1994; 5: 3 -10.
5. Steinsapir KD, Goldberg RA. Traumatic optic neuropathy.

In: Miller NR, Newman NJ, Bioussé V, Kerrison JB, editors. Walsh and Hoyt's Clinical Neuro-Ophthalmology The Essentials. Philadelphia: Lippincott Williams and Wilkins; 2008. p. 195-201.

6. Samardzic K, Samardzic J. Traumatic Optic Neuropathy – to treat or to observe. *Acta Inform Med*. 2012; 20: 131-132.
7. Lee AG, Brazis PW. Traumatic Optic Neuropathy. In: Miller NR, editors. Clinical Pathways in Neuro-Ophthalmology – An Evidence-Based Approach. New York: Thieme; 2003. p. 119-128.
8. Steinsapir KD, Goldberg RA. Traumatic Optic Neuropathy: a critical update. *Somerset: Comp Ophthalmol Update*; 2005 [consultado 2013 May 6]. Disponível em Medscape electronic collection: Comprehensive Ophthalmology Update, LLC.
9. Steinsapir KD, Goldberg. Perspective - Traumatic Optic Neuropathy: an evolving understanding. *Am. J. Ophthalmol*. 1990; 151: 928 – 933.
10. Lessell S. Indirect optic nerve trauma. *Arch Ophthalmol*. 1989; 107: 382 – 386.
11. Jacks AS. Traumatic Optic Neuropathy. Evidence-based Ophthalmology; In: Wormald R, Henshaw K, Smeeth L., editors. BMJ Publishing Group; 2008.
12. Ford RL, Lee V, Xing W, Bunce C. A 2 – year prospective surveillance of pediatric traumatic optic neuropathy in United Kingdom. *J AAPOS*. 2012; 16: 413 – 417.
13. Anderson R, Panje W, Gross C. Optic nerve blindness following blunt forehead trauma. *Ophthalmol*. 1982; 89: 445 – 455.
14. Chou PI, Sadun AA, Chen YC, Su WY, Lin SZ, Lee CC. Clinical experiences in the management of traumatic optic neuropathy. *Neuroophthalmology*. 1996; 16: 325-336.
15. Volpe NJ, Lessell S and Kline LB. Traumatic optic neuropathy: Diagnosis and Management. In Kline LB. Ed. *International Ophthalmology Clinics*. Boston, Little Brown and Co. 1991; 31:142-156.
16. Glaser JS. Traumatic optic neuropathies. In: Glaser JS; with 13 contributors, editors. *Neuroophthalmology*. Philadelphia: J.B. Lippincott; 1990. p. 158-160.
17. Sarkies N. Traumatic optic neuropathy. *Eye (Lond)*. 2004; 18: 1122 – 1125.
18. Steinsapir K, Goldberg A. Traumatic optic neuropathy. *Surv Ophthalmol*. 1994; 38: 487 – 518.
19. Osborne B, Balcer LJ. Optic neuropathies. Brazis PW Editor. *Somerset: Uptodate*; 2011 [consultado 2013 May 6]. Disponível em www.uptodate.com.
20. Levin LA. Mechanisms of optic neuropathy. *Curr Opin Ophthalmol*. 1997; 8: 9-15.
21. Luxenberger W, Stammberger H, Jebeles JA, Walch C. Endoscopic optic nerve decompression: the graz experience. *Laryngoscope*. 1998; 108: 873 – 882.
22. Levin LA, Baker RS. Management of traumatic optic

- neuropathy. *J Neuroophthalmol.* 2003; 23: 72-75.
23. Alfor MA, Nerad A, Carter KD. Predictive value of the initial quantified relative afferent pupillary defect in 19 consecutive patients with traumatic optic neuropathy. *Ophthal Plast Reconstr Surg.* 2001; 17: 323 – 327.
 24. Carta A, Ferrigno L, Salvo M, Bianchi-Marzoli S, Boschi A, Carta F. *J Neurol Neurosurg Psychiatry.* 2003; 74: 246-248.
 25. Volpe NJ, Levin LA. How should patients with indirect traumatic optic neuropathy be treated? *J Neuroophthalmol.* 2011; 31: 169-174.
 26. Boughton B. Traumatic optic neuropathy: previous therapies now questioned or shelved. *Trauma.* 2009; 27 – 28.
 27. Bracken M, Shepard MJ, Collins WF, Holford TR, Young W, Baskin DS, et al. A randomized, controlled trial of methylprednisolone or naloxone in the treatment of acute spinal – cord injury – results of the second National Acute Spinal Cord Injury Study. *N Engl J Med.* 1990; 322: 1405 – 1411.
 28. Steinsapir K. Traumatic Optic Neuropathy. *Curr Opin Ophthalmol.* 1999; 10: 340 - 342.
 29. Bracken MB, Holford TR. Effects of timing of methylprednisolone or naloxone administration on recovery of segmental and long – tract neurological function in NASCIS 2. *J Neurosurg.* 1993; 79: 500 – 507.
 30. Steinsapir K. Treatment of traumatic optic neuropathy with high-dose corticosteroid. *J Neuroophthalmol.* 2006; 26: 65-67.
 31. Spoor TC, Hartel WC, Lensink DB, Wilkinson MJ. Treatment of traumatic optic neuropathy with corticosteroids. *Am J Ophthalmol.* 1990; 110: 665 – 669.
 32. Thakar A, Mahapatra AK, Tandon DA. Delayed optic nerve decompression for indirect optic nerve injury. *Laryngoscope.* 2003; 113: 112 – 119.
 33. Hsieh CH, Kuo YR, Hung HC, Tsai HH, Jeng SF. Indirect traumatic optic neuropathy complicated with periorbital facial bone fracture. *J Trauma Injury, Infection Crit Care. Indirect.* 2004; 56: 795 – 801.
 34. Ropposch T, Sterger B, Meço C, Emesz M, Reitsamer H, Rasp G, et al. The effect of steroids in combination with optic nerve decompression surgery in traumatic optic neuropathy. *Laryngoscope.* 2013; 123: 1082-1086.
 35. Miguel A, Lopes N, Neves M, Andrés R, Henriques F, Loureiro R. Retinopatia de Purtscher e neuropatia óptica traumática contralateral – caso clínico. *Oftalmologia.* 2010; 34: 399-405.
 36. Rajiniganth MG, Gupta AK, Gupta A, Bapuraj JR. Traumatic optic neuropathy – visual outcome following combined therapy protocol. *Arch Otolaryngol Head Neck Surg.* 2003; 129: 1203 – 1206.
 37. Acheson JF. Optic nerve disorders: role of canal and nerve sheath decompression surgery. *Eye (Lond).* 2004; 18: 1169 – 1174.
 38. Knox B, Gates GA, Berry SM. Optic nerve decompression via the lateral facial approach. *Laryngoscope.* 1990; 100: 458 – 462.
 39. Villareal PM, Vicente JC, Junquera LM. Traumatic optic neuropathy – a case report. *Int J Oral Maxillofac Surg.* 2000; 29: 29 – 31.
 40. Sedwick LA. Extracranial optic nerve decompression for traumatic optic neuropathy. *J Clin Neuroophthalmol.* 1991; 11: 71.
 41. Wu W, Sia DIT, Cannon PS, Selva D, Tu Y, Qu J. Visual acuity recovery in traumatic optic neuropathy following endoscopic optic nerve decompression: a case report. *Ophthal Plast Reconstr Surg.* 2011; 27: e13 – e15.
 42. Lal D, Stankiewicz JÁ. Endoscopic optic nerve decompression. *Operative Techniques in Otolaryngology.* 2009; 20:96-100.
 43. Horiguchi K, Murai H, Hasegawa Y, Mine S, Yamakami I et al. Endoscopic Endonasal Trans – sphenoidal Optic Nerve Decompression for Traumatic Optic Neuropathy – Technical Note. *Neurol Med Chir (Tokyo).* 2010; 50: 518-522.
 44. Mauriello JA, DeLuca J, Krieger A. Management of traumatic optic neuropathy – a study of 23 patients. *Br J Ophthalmol.* 1992; 76: 349-352.
 45. McFadzean RM. Papilledema and traumatic optic neuropathy. *Curr Opin Ophthalmol.* 1993; 4:7-15. 23

05

NEUROPATIAS ÓPTICAS TÓXICAS E NUTRICIONAIS

Cristina Almeida, Ricardo Leite

Há séculos que se sabe que a via visual anterior é vulnerável a défices nutricionais e a diferentes substâncias tóxicas, um achado já mencionado por Aristóteles no ano 350 a. C.

As neuropatias ópticas de causa nutricional melhor caracterizadas foram descritas em grupos populacionais, nomeadamente a partir de estudos realizados em contexto epidémico. São exemplos os estudos realizados durante a Segunda Guerra Mundial^{1,6}, a Guerra da Coreia e a epidemia da neuropatia óptica de Cuba²⁻⁶. (evidência moderada).

Em muitos casos de défices vitamínicos considerados isolados existe um componente multifactorial (tóxico, nutricional, hereditário) que não deve ser ignorado pelo que a atribuição de uma neuropatia óptica unicamente a um défice nutricional e, mais concretamente, a um défice vitamínico deve basear-se numa avaliação cuidadosa e detalhada. Por outro lado, a lista de substâncias tóxicas cresce e modifica-se à medida que se desenvolvem novos fármacos e substâncias químicas. Cabe ao oftalmologista conhecer os agentes tóxicos mais frequentemente implicados, assim como os mecanismos de prevenção e de tratamento quando surge lesão do nervo óptico. A exposição a estes agentes pode ocorrer a diversos níveis, como por exemplo no ambiente laboral, no habitual uso terapêutico ou em contexto de abuso de substâncias tóxicas ou fármacos, entre outros.

FISIOPATOLOGIA

As células ganglionares da retina e os respectivos axónios que convergem no nervo óptico têm uma grande exigência metabólica e energética, apresentando uma das maiores taxas de consumo de oxigénio de todo o corpo humano. A porção pré-laminar do nervo óptico possui uma elevada concentração de mitocôndrias ao passo que a porção pós-laminar tem menores necessidades energéticas por ser mielinizada⁸. Desta forma, a porção pré-laminar do nervo óptico é mais vulnerável a defeitos bioquímicos mitocondriais.

O motivo pelo qual o feixe papilo-macular (FPM) é particularmente afectado é menos conhecido. Supõe-se que as causas derivem do menor calibre das suas

fibras, do facto de não serem mielinizadas e pelo seu alto metabolismo⁸.

Desta forma, é cada vez mais aceite o termo “Neuropatias ópticas mitocondriais”. Este conceito abrange tanto as neuropatias ópticas mitocondriais genéticas, como as adquiridas (tóxicas e/ou nutricionais). A justificação desta terminologia advém da via fisiopatológica comum que existe nestas entidades: ocorre uma disrupção da fosforilação oxidativa na mitocôndria, há acumulação das espécies reactivas de oxigénio com a consequente depleção de energia e stresse oxidativo, culminando na activação da apoptose⁹. Neste contexto, alguns fármacos que não se sabia serem tóxicos têm sido associados a neuropatia óptica em doentes susceptíveis, isto é, com disfunção preexistente do metabolismo mitocondrial^{10,11}. De modo similar, agentes reconhecidamente tóxicos podem exacerbar neuropatias mitocondriais preexistentes.

CARACTERÍSTICAS CLÍNICAS

Perante uma suspeita de neuropatia óptica de etiologia tóxica/nutricional, deve obter-se uma história clínica detalhada. Esta deve incluir a dieta (por forma a excluir subnutrição e avitaminoses); exposição a fármacos/toxinas (solventes, metais pesados, fumo, entre outros); história pessoal, como os hábitos de consumo de tabaco e álcool e a sua quantificação, o seu contexto ambiental e/ou exposicional¹².

A forma de apresentação clínica é semelhante¹³. Inicialmente o paciente refere turvação da visão central seguida de diminuição da acuidade visual acentuada que se instala de forma subaguda, indolor, bilateral e simétrica, embora nas fases iniciais possa haver alguma assimetria. A discromatopsia apresenta-se de forma precoce, atingindo mais o vermelho ou, por vezes, afectando a percepção cromática de uma forma generalizada. No exame campimétrico, pode constatar-se a existência de um escotoma central ou cecocentral (Fig. 1). Pode, por vezes, verificar-se uma contracção do campo visual ou escotomas altitudinais mas a sua presença neste tipo de neuropatias é rara. Dada a simetria da afectação visual, não se consegue objectivar

05 NEUROPATIAS ÓPTICAS TÓXICAS E NUTRICIONAIS

um defeito pupilar aferente relativo, embora nos casos mais graves possa haver pouca reactividade pupilar. No início, o aspecto da papila é normal ou hiperémico, embora em algumas intoxicações se observe um edema papilar. Posteriormente, observa-se uma palidez do disco óptico quase sempre de predomínio temporal, mas que pode ser difusa nos casos mais graves. Os exames electrofisiológicos podem revelar alterações no ERG e nos PEV ou em ambas. A Tomografia de Coerência Óptica (OCT) pode ser utilizada para quantificar as alterações mais precoces, mesmo quando já existem alterações visíveis à fundoscopia (Fig. 2). A diminuição da espessura da camada de fibras nervosas inicia-se, caracteristicamente, no sector ínfero-temporal do feixe papilo-macular, com a diminuição da espessura em todos os quadrantes nos estádios mais tardios¹⁴. O carácter progressivo da alteração visual determina que frequentemente se realize um estudo neurorradiológico da via visual anterior com contraste (gadolínio) para excluir uma lesão compressiva, pelo que o diagnóstico da neuropatia nutricional ou tóxica é, até certo ponto, de exclusão.

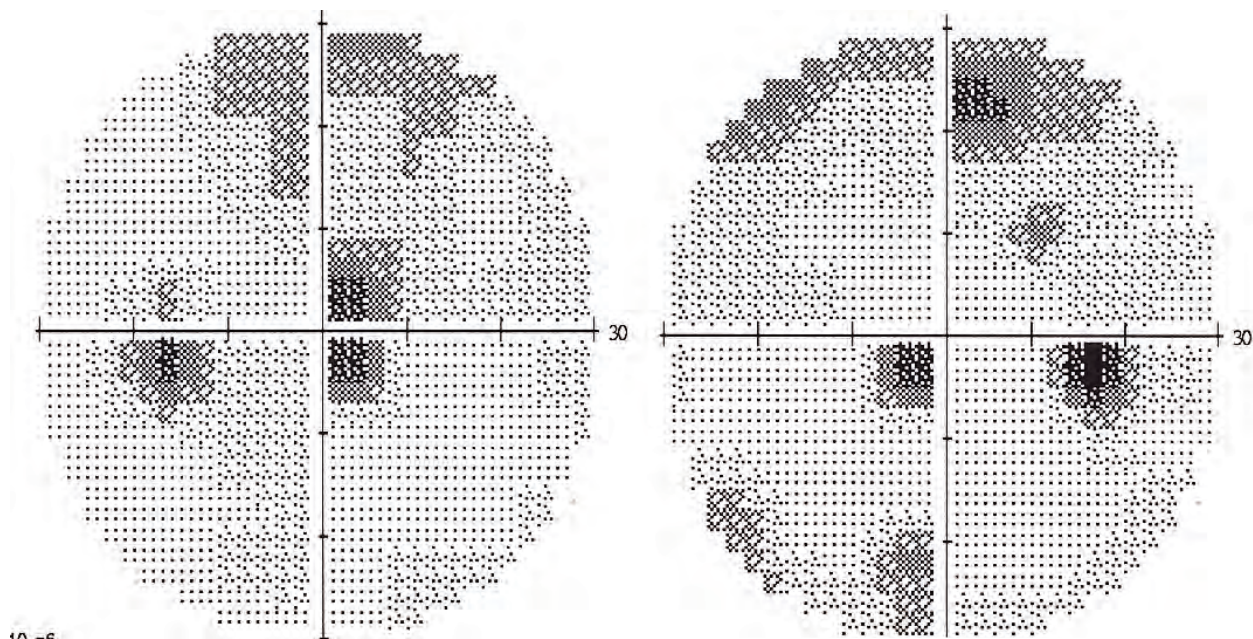


Fig.1 - Escotoma central.

NEUROPATIA ÓPTICA NUTRICIONAL

O papel dos factores nutricionais nas neuropatias ópticas é conhecido há muitos anos¹⁵. A existência de privação de alimento¹⁶⁻¹⁹ causando défices de proteínas, anti-oxidantes e vitaminas do complexo B é considerada a principal causa destes desequilíbrios nutricionais, eventualmente associados a factores tóxicos. Destes défices podem resultar outras complicações oftalmológicas, nomeadamente queratite

e retinopatia¹⁵. Foram descritas neuropatias ópticas em doentes vegetarianos sem aporte de suplementos vitamínicos²⁰. Também de alguns métodos de redução de peso pode resultar um défice proteico, vitamínico e de anti-oxidantes²¹.

Vitamina B12 (Cobalamina)

A vitamina B12 é uma molécula complexa, sintetizada por bactérias e outros microorganismos, cujas necessidades diárias variam entre os 2 e os 5 µg, de fonte exclusivamente externa. Pode ser sintetizada no cólon e a absorção produz-se no íleon terminal, precisando do factor intrínseco segregado pelas células parietais da mucosa gástrica. O conteúdo corporal total é de 2-5 mg, sendo 25% armazenado no fígado, pelo que é necessário um défice de ingestão por um período prolongado (vários anos) para que se produza sintomatologia. A causa raramente reside numa dieta pobre (apenas em vegetarianos restritos), sendo mais frequente em pacientes com alterações da absorção (anomalias intestinais, antecedentes de cirurgia gastro-intestinal)²². A causa mais frequente é a anemia

perniciosa, uma doença auto-imune em que não se produz a absorção da vitamina ao nível do íleon, devido a falta de secreção do factor intrínseco pelas células parietais da mucosa gástrica. O défice de vitamina B12 pode causar neuropatia óptica às vezes como manifestação inicial²³ e acompanhar-se ou não de outras alterações neurológicas. As características clínicas da neuropatia óptica são típicas da forma nutricional-tóxica e a resposta ao tratamento com hidroxocobalamina

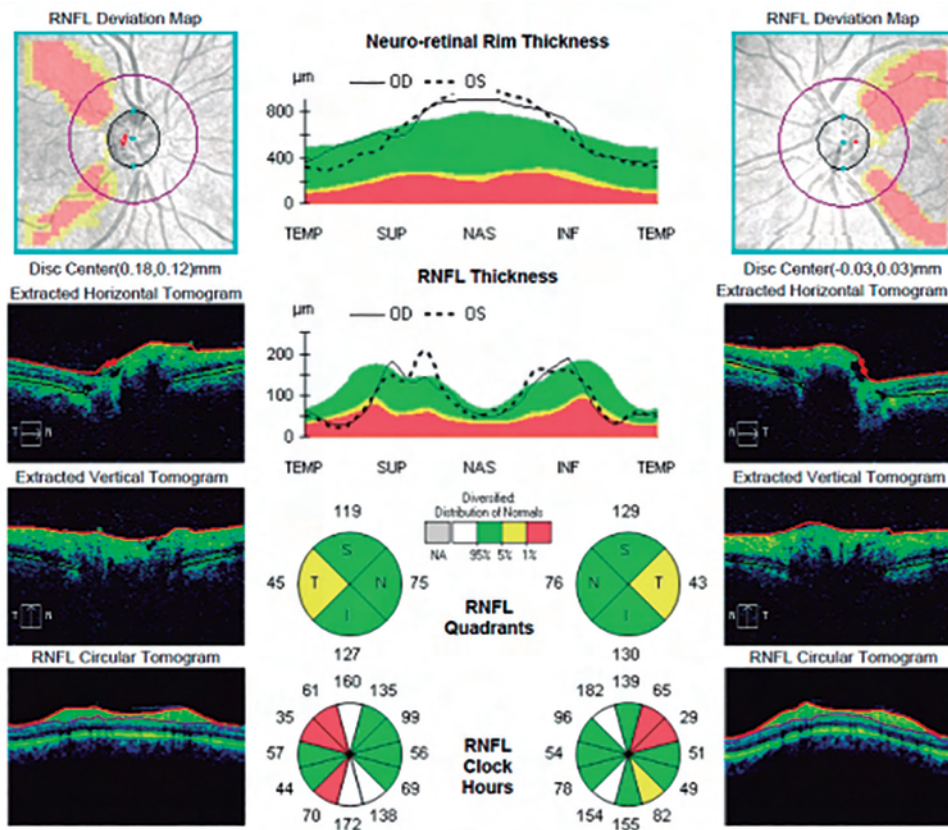


Fig. 2 – Quantificação de alterações precoces com OCT.

intra-muscular (IM) é boa se ainda não se tiver instalado uma atrofia óptica. Ao contrário das outras neuropatias ópticas nutricionais, a anemia perniciosa não responde ao simples aumento da ingestão alimentar.

Vitamina B6 (Piridoxina)

A vitamina B6 é um complexo de compostos relacionados, conversíveis entre si e biologicamente ativos. As necessidades diárias são de 2 mg/dia, absorve-se na porção superior do intestino delgado e excreta-se pela urina. Ainda que se tenham descrito casos de neuropatia óptica atribuídos a déficit de vitamina B6, esta relação não é clara e alguns fármacos (isoniazida, cloramfenicol, penicilamina) afectam as necessidades da vitamina. Por isso, a neuropatia óptica associada a estes fármacos está mais relacionada com um déficit vitamínico que com uma acção tóxica direta. No entanto, existem descrições de casos produzidos por estes fármacos apesar de um aporte complementar adequado de vitamina B6²⁴.

Vitamina B1 (Tiamina)

A vitamina B1 é uma coenzima essencial para o metabolismo energético. As suas necessidades diárias são de 0,5 mg/1000 Kcal e tal como a vitamina B6,

absorve-se na porção superior do intestino delgado e elimina-se pela urina. Os pacientes com deficiência de vitamina B1 apresentam a doença conhecida como beribéri e, embora se possa associar a uma neuropatia óptica, é controverso atribuir a perda visual ao déficit de tiamina. Um dos primeiros sintomas do déficit é a anorexia com a consecutiva diminuição da ingestão de outras substâncias nutritivas. Por isso, a perda visual num paciente com déficit de vitamina B1 não se deve atribuir unicamente a esta última já que todo o aporte nutricional está diminuído. No entanto, existem casos bem documentados de défices isolados de vitamina B1 associados com neuropatia óptica bilateral²⁵.

Ácido fólico

O ácido fólico, tal como a vitamina B12, está implicado no metabolismo da metionina e as necessidades diárias de um adulto são de 400 µg. O déficit de ácido fólico pode produzir uma polineuropatia cujo mecanismo reside numa degeneração combinada subaguda da medula espinhal. Está associado geralmente a privação/malnutrição, má absorção ou consumo de álcool em excesso. É difícil atribuir uma neuropatia óptica ao déficit de ácido fólico já que pode estar associado a outras deficiências nutricionais. No entanto, há casos descritos

05 NEUROPATIAS ÓPTICAS TÓXICAS E NUTRICIONAIS

de neuropatias ópticas atribuídas exclusivamente ao défice de ácido fólico^{26,27}, e em que se observou uma melhoria visual apenas com tratamento com ácido fólico²⁸.

NEUROPATIA ÓPTICA TÓXICA

Neuropatia óptica tóxica diz respeito à perda de visão associada a lesão do nervo óptico, secundária à acumulação de uma substância tóxica ou fármaco que tem potencial de dano para as células nervosas. A principal questão levantada quando existe suspeita deste fenómeno é saber se o doente foi ou não exposto a uma substância que comprovadamente tem potencial de lesão do nervo óptico¹³. Wang e Sadun⁹ sugeriram cinco axiomas para estabelecer se um determinado agente é causador de neuropatia óptica tóxica: 1) deve existir um forte suporte científico para explicar porque ocorreu a lesão; 2) deve existir ou prever-se uma curva “dose-resposta”; 3) uma maior duração de exposição é um factor de risco; 4) deve existir alguma recuperação após cessação da exposição ao agente; 5) a existência de assimetria deve ser a excepção e deve ser explicável. Existe um grande número de substâncias e fármacos que estão associados a neuropatia óptica tóxica. Neste capítulo, iremos descrever aqueles em que a relação está bem estabelecida e que são de interesse clínico na actualidade. Na Tabela 1, apresentamos a totalidade de agentes que se sabe estarem associados a neuropatia óptica tóxica.

Amiodarona

A amiodarona é o fármaco antiarrítmico mais prescrito, que tem o seu uso limitado pelos seus vários efeitos adversos, levando cerca de 50% dos seus utilizadores a abandonarem o tratamento³⁰⁻³³. Podemos entender a sua toxicidade como ubíqua, já que atinge, por exemplo, o pulmão, a tiróide, a pele, o sistema nervoso e o fígado^{29,32}.

Os seus efeitos tóxicos são uma função da dose cumulativa administrada, apesar de se poderem desenvolver em poucos meses após o início do tratamento. Relativamente à sua toxicidade ocular, o efeito adverso mais frequente é o desenvolvimento de microdepósitos corneanos, que são encontrados em mais de 90% dos casos. Outros exemplos são o desenvolvimento de opacidades subcapsulares anteriores do cristalino, chalázios e síndrome de olho seco^{30,31}.

A amiodarona tem sido também aceite como uma possível causa de neuropatia óptica. Os achados clínicos da neuropatia óptica induzida pela amiodarona incluem características da neuropatia óptica isquémica anterior (NOIA) não arterítica. Além disso, estas duas entidades partilham factores de risco comuns, como a síndrome da apneia obstrutiva do sono, idade avançada, diabetes mellitus e hipertensão arterial^{32,33} (evidência alta). Ainda

assim, estas duas entidades diferem em alguns aspectos (tabela 2). A neuropatia óptica associada à amiodarona ocorre mais frequentemente em indivíduos do sexo masculino, enquanto a NOIA não tem predilecção por sexo; no caso da primeira, o início da perda visual é caracteristicamente insidioso e (em 2/3 dos casos) é bilateral, ao passo que na NOIA é súbito e normalmente unilateral. O padrão campimétrico produzido costuma ser de retracção periférica do campo visual, com

Tabela 1 - Agentes associados a neuropatias ópticas tóxicas

TOXINAS
Monóxido de Carbono
Metanol
Etanol
Tabaco
Etilenoglicol
Percloroetileno
Tolueno
Tálio
Penicilamina
Melatonina
Chumbo
FÁRMACOS
Antimicrobianos
Etambutol
Isoniazida
Cloranfenicol
Linezolida
Dapsona
Clorhidroxiquinolina
Imunomoduladores
Ciclosporina
Tacrolimus
Interferão- α
Antineoplásicos
5-Fluouracilo
Visplatina
Carboplatina
Paclitaxel
Vincristina
Bevacizumab

Outros
Amiodarona
Clorpropamida
Cimetidina
Dissulfiram
Dieta com alto teor proteico
Reacções adversas (efeito indirecto no nervo óptico)
Sildenafil
Infliximab

no tratamento da tuberculose. É o fármaco que mais frequentemente causa neuropatia óptica de causa tóxica e, também por isso, o que foi mais estudado até ao momento. A Organização Mundial de Saúde estima que a incidência anual da tuberculose seja de 9,2 milhões novos casos e em 55% desses doentes o etambutol é incluído nos seus planos terapêuticos³⁴.

Cerca de 10% dos doentes que utilizam este fármaco referem sintomas visuais e sensivelmente 1,5% têm neuropatia óptica atribuível ao etambutol^{13,35} [estudo nível II, evidência alta].

A dose habitual do etambutol é de 15-25 mg/Kg e a sua toxicidade é dose-dependente. A função renal (representada pela taxa de filtração glomerular) é

Tabela 2 Comparação entre a neuropatia Óptica isquémica anterior não arterítica a neuropatia óptica induzida pela amiodarona.

	NOIA não-arterítica	Neuropatia óptica induzida pela amiodarona
Medicação	Ausente	Até 12 meses após iniciar tratamento com amiodarona (média: 9 meses)
Género	Masculino = Feminino	Masculino > Feminino
Incidência	2.3-10.2/100000 (idade > 50 anos)	~2% (sob tratamento com amiodarona)
Lateralidade (na apresentação)	Unilateral	Bilateral (65%); unilateral (35%)
C/D nervo óptico	Pequena (< 0.3)	Qualquer
Pressão intracraniana elevada	Ausente	Pode ocorrer
Manifestações sistémicas	Ausentes	Disfunção pulmonar, tiroideia, gastrointestinal
Duração do edema da papila	2 a 4 semanas	1 a 8 meses (média: 3 meses)

menor atingimento da visão central. O edema da papila resultante destes processos patológicos também tem evolução distinta: no caso da NOIA não arterítica resolve em poucas semanas; por seu turno, quando a neuropatia óptica é associada à amiodarona permanece durante vários meses (em média 3 meses) a partir do momento em que este fármaco é descontinuado, já que a sua semivida pode variar entre 35 a 110 dias^{32,33} [evidência alta].

A toxicidade ocular da amiodarona geralmente ocorre dentro do primeiro ano após a iniciação do fármaco (início da perda de visão ocorre, em média, pelos nove meses). Desta forma, pode recomendar-se uma primeira avaliação pelo oftalmologista no primeiro ano, com periodicidade anual³³. [evidência alta, recomendação forte].

Etambutol

O etambutol é um fármaco antimicobacteriano utilizado

também um importante factor de risco pois a *clearance* do fármaco é renal³⁵. Neste contexto, assume-se que praticamente todos os casos envolvem um ou mais dos seguintes factores: 1) o doente foi submetido a uma dose elevada de etambutol, normalmente porque o seu peso não foi tido em consideração; 2) o doente apresenta disfunção renal documentada; 3) não foi considerado o declínio da *clearance* renal associado à idade³⁵ [Recomendação forte/evidência moderada, estudo nível II].

O etambutol (tal como o dissulfiram, D-penicilamina e desferroxiamina) destrói a micobactéria por ser um quelante de iões metálicos e, dessa forma, promove a disrupção da fosforilação oxidativa que ocorre a nível mitocondrial, condicionando a função deste organelo intracelular. Similarmente, esta acção ocorre também nas células eucarióticas, com a acumulação de espécies reactivas de oxigénio que levam a dano mitocondrial e suas consequências ao nível das células ganglionares da retina: comprometimento do transporte axonal (de

05 NEUROPATIAS ÓPTICAS TÓXICAS E NUTRICIONAIS

modo particular nas fibras do feixe papilo-macular) e do próprio transporte de mitocôndrias para o terminal sináptico (havendo acumulação nas células ganglionares). O edema axonal resultante é detectável por OCT³⁶ [estudo nível III, evidência moderada] e a cessação do etambutol promove a redução da espessura da camada de fibras nervosas da retina e, em alguns doentes, uma melhoria na avaliação perimétrica. Ainda assim, a perda axonal (traduzida pela palidez da papila óptica) é um processo irreversível³⁷ [estudo nível II, evidência moderada].

Isoniazida

É um fármaco antituberculoso que é uma causa conhecida de neuropatia periférica, que é reversível com Piridoxina. Pode também produzir neuropatia óptica tóxica³⁸⁻⁴¹, cuja toxicidade é potenciada por comorbilidades como a doença renal terminal e subnutrição. Acontece que na realidade, em grande parte dos casos, a isoniazida é administrada conjuntamente com o etambutol e/ou a estreptomicina, que também são causas possíveis, principalmente o primeiro.

O início dos sintomas visuais ocorre habitualmente nos 10 primeiros dias após o início do regime terapêutico, mas pode levar meses³⁸ [evidência elevada]. Pode manifestar-se com diminuição uni ou bilateral da acuidade visual (simétrica ou não), perda da visão cromática, hemianopsia bitemporal e escotoma cecocentral na avaliação campimétrica^{38,41}. À fundoscopia, constata-se habitualmente um disco com hiperemia bilateral, com bordos esbatidos, embora possa apresentar-se normal em alguns casos raros. Cursos de corticoterapia podem ser úteis, mas sem a descontinuação do fármaco a recuperação não será completa^{39,41} [evidência moderada]. Normalmente, a cessação promove uma melhoria que na maioria das vezes ocorre na primeira semana (em quatro dias), com uma melhoria completa normalmente até quatro semanas, embora em alguns casos possa demorar mais de seis meses. Pode persistir uma hemianopsia bitemporal⁴² [evidência fraca]. A reintrodução do fármaco leva a um início mais rápido da neuropatia, que ainda assim continua a ser reversível⁴¹ [recomendação forte/ evidência alta]. Caso esta interrupção não ocorra, pode levar a atrofia óptica³⁸⁻⁴¹ [evidência alta, recomendação forte].

Sildenafil

Vários fármacos utilizados para a disfunção erétil têm vindo a ser associados a NOIA não arterítica, sendo o mais comum o Sildenafil. É um inibidor selectivo da fosfodiesterase (FFD) 5 e inibidor parcial da FFD-6. Parece provocar também alterações da percepção da luz azul e do brilho pela acção da FFD-6 nos segmentos externos dos fotorreceptores⁴⁴.

A NOIA associada a este fármaco, ocorre habitualmente

poucas horas após a sua administração, com os doentes a relatarem o início dos sintomas pela manhã (o metabolito activo do sildenafil tem o pico de concentração no sangue 8-12 h após a ingestão)⁴³⁻⁴⁵. É evidente que esta associação está relacionada com os efeitos vasomotores do fármaco. Ainda assim, a partir dos vários estudos levados a cabo, é controverso o real mecanismo de acção. Por um lado, estão presentes vários factores de risco no grupo de indivíduos que utilizam o fármaco (hipertensão arterial, diabetes mellitus, dislipidemia), muito pelo facto de serem habitualmente indivíduos de meia-idade ou idosos. Apesar de provocar hipotensão sistémica, não parece estar completamente estabelecido se a perfusão do nervo óptico diminui. Por outro lado, está comprovado que estimulam a libertação de vasoconstritores⁴³ (como a norepinefrina), fenómeno que pode contribuir para a NOIA nestes doentes.

Apesar de tudo, ainda não há evidência suficiente para estabelecer uma relação causa-efeito entre a ingestão de sildenafil e a NOIA⁴³⁻⁴⁶ [evidência elevada]. É ainda uma questão controversa. Muito provavelmente, a prevalência exacta deste fenómeno deverá ser muito maior, já que muitos dos doentes não admitem o uso do fármaco. Os doentes com factores de risco cardiovascular, sobretudo os que estão sob terapêutica anti-hipertensora sistémica, devem ser advertidos deste e de outros perigos da utilização do sildenafil⁴⁴⁻⁴⁶ (recomendação forte).

Tabaco

Muito se tem escrito a respeito da neuropatia óptica tóxica causada pelo tabaco e, assim, o nome de ambliopia álcool-tabágica prevaleceu durante muito tempo, contribuindo para confundir o conceito desta neuropatia. Começa a existir um consenso acerca da possibilidade do tabaco causar uma neuropatia, não por si mesmo, mas como factor adjuvante ou associado ao álcool⁵². Por outra parte, a caracterização das lesões genéticas na doença de Leber⁵⁰ permitiu catalogar muitos casos previamente descritos como neuropatia tabágica que na realidade correspondem a esta doença. Tudo isso, associado à descida do número de casos atribuídos ao tabaco nos últimos tempos, faz com que alguns autores questionem a sua existência^{47,49}.

É um tipo de neuropatia cuja frequência está em declive, em parte porque se associa mais ao consumo de tabaco de cachimbo ou de charuto que se encontra em queda e menos ao de cigarro. O mecanismo pelo qual se produz a neuropatia é desconhecido, se bem que se têm observado factores predisponentes: má nutrição, défice de vitamina B12⁵¹ e o consumo de álcool. O tabaco pode interferir com a absorção da vitamina, o que permitiria uma recuperação depois do tratamento com hidroxicoalamina, mas na maioria dos casos a determinação dos valores séricos da vitamina é normal⁵².

Também se pensa que a cianida presente no fumo do tabaco poderia ser o agente causal e que a neuropatia óptica seria na realidade uma das manifestações da intoxicação por esta substância. Pensa-se que os factores coadjuvantes poderiam impedir um adequado *clearance* da substância.

A neuropatia pelo tabaco apresenta-se geralmente em pacientes com idade superior a 40 anos, sobretudo do sexo masculino e em maioria fumadores de cachimbo ou cigarros sem filtro. Apresenta todas as características clínicas da neuropatia tóxica típica com início insidioso, lentamente progressiva, bilateral associada a discromatopsia e escotomas cecocentrais e com evolução progressiva para palidez papilar⁴⁸. Com a suspensão do consumo do tabaco, produz-se uma melhoria lenta para a qual pode contribuir também a administração de vitamina B12⁴⁹.

Etanol

O consumo de álcool, que nem sempre é reconhecido pelo doente, é actualmente objecto de debate sobre o seu efeito tóxico directo sobre o nervo óptico. Está ainda normalmente associado a um défice alimentar que origina um estado de carência de algumas vitaminas do grupo B, especialmente a vitamina B1 e a Tiamina. Nestes doentes, que apesar de manterem os seus hábitos tóxicos, melhoraram a sua alimentação e receberam suplemento vitamínico B, obteve-se uma melhoria visual ou recuperação completa.

Por outro lado, o álcool, o tabaco e alguns fármacos devem ser considerados factores geradores de stresse oxidativo, podendo desencadear manifestações de neuropatias de origem mitocondrial, nos doentes portadores de mutações causais.

Metanol

Apesar de não representar uma forma comum de neuropatia tóxica, a neuropatia óptica pelo álcool metílico é a melhor caracterizada desde o ponto de vista clínico e anatomopatológico. A combinação de um início agudo do quadro, com ameaça à vida e a irreversibilidade da perda visual convertem esta neuropatia em atípica, que se pode apresentar de forma esporádica ou epidémica⁵³⁻⁵⁷. Pode ocorrer por consumo de bebidas alcoólicas em que o etanol foi substituído pelo metanol, ou na totalidade ou em mistura⁵⁷. O efeito tóxico diminui quando é ingerido conjuntamente com o etanol, factor que é utilizado no tratamento^{53,55,56} (evidência alta, recomendação forte). Clinicamente inicia-se com náuseas e vômitos, associando-se mais tarde (24-48 horas) um quadro de insuficiência respiratória, cefaleia e baixa de visão. Pode também cursar com dor abdominal, debilidade generalizada e confusão mental, podendo evoluir para coma e morte por falência respiratória. A intoxicação por metanol

produz uma acidose metabólica pela acumulação de formato de sódio e a gravidade da acidose traduz a importância da intoxicação^{53,55,56}. A perda de visão é variável, podendo chegar até à amaurose, e a resposta pupilar pode ser um indicador do prognóstico visual. Em casos de perda parcial, observam-se escotomas centrais ou cecocentrais e na fase aguda a papila aparece hiperemiada, com bordos mal definidos, com algum grau de edema retiniano peripapilar. Posteriormente desenvolve-se palidez da papila, acompanhada de adelgaçamento arteriolar. A bainha de mielina da porção retrolaminar do nervo óptico parece ser especialmente sensível à intoxicação pelo metanol. O mecanismo de acção é desconhecido, ainda que se postule que possa consistir numa desmielinização progressiva, com necrose axonal central, sendo as alterações das células ganglionares retinianas produto da degeneração retrógrada dos axónios do nervo óptico. Com um diagnóstico precoce, é possível obter uma recuperação parcial da visão, geralmente a partir da primeira semana de evolução.

O diagnóstico baseia-se na história clínica e é confirmado com a determinação do nível de metanol sérico superior a 20 mg/dL. O tratamento deve ser iniciado de imediato, podendo-se evitar a perda de visão nos doentes em que ainda não a apresentam⁵³⁻⁵⁷ (evidência alta). Deve administrar-se etanol, já que interfere no mecanismo fisiopatológico através de um mecanismo competitivo, e o tratamento da acidose é feito com bicarbonato, podendo haver necessidade de recurso a hemodiálise por forma a eliminar este tóxico⁵³⁻⁵⁷ (evidência alta, recomendação forte).

CONCLUSÃO

A obtenção de evidência de que uma determinada substância provoca uma neuropatia óptica é dificultada pela baixa frequência de casos, pela ausência de testes laboratoriais que confirmem a exposição ou a deficiência de determinada substância e pelos antecedentes pessoais muitas vezes complexos destes doentes⁵⁸. Há poucos casos em que a lesão do nervo óptico possa ser atribuída a uma toxina (etambutol e metanol) ou a deficiência nutricional (vitamina B12). Nos restantes casos, a relação não está ainda bem estabelecida. Estes doentes apresentam geralmente múltiplos factores de risco, incluindo predisposição genética, sexo, necessidades nutricionais complexas e exposição a toxinas muitas das quais ainda não foram identificadas e é possível que o seu efeito combinado seja mais relevante que uma substância isolada. Apesar dos diversos factores de risco, a apresentação clínica é muito semelhante o que sugere que o mecanismo de lesão das fibras do nervo óptico é o mesmo e provavelmente relacionado com a produção de ATP mitocondrial.

REFERÊNCIAS

- Bloom SM, Merz EH, Taylor WW. Nutritional amblyopia in American prisoners of war liberated from the Japanese. *Am J Ophthalmol* 1946; 29: 1248-57.
- Cuba Neuropathy Field Investigation Team. Epidemic neuropathy in Cuba. Clinical characterization and risk factors. *N. Engl. J. Med* 1995; 333: 1176-82.
- Hedges TR 3rd, Hirano M, Tucker K, Caballero B. Epidemic optic and peripheral neuropathy in Cuba: a unique geopolitical public health problema. *Surv Ophthalmol.* 1997 Jan-Feb; 41(4): 341-53.
- Sadun AA, Martone JF, Muci-Mendonza R, Reyes L, DuBois L, Silva JC, Roman G, Caballero B. Epidemic optic neuropathy in Cuba. Eye findings. *Arch Ophthalmol.* 1994 May; 112(5): 691-9.
- Caceres Toledo M. Epidemic optic neuropathy in Cuba. Clinical and neurophysiological study. *Arch Soc Esp Oftalmol.* 2001 aug; 76(8): 493-8.
- Lessell S. Nutritional amblyopia. *J. Neuroophthalmol.* 1998 Jun; 18(2): 106-11.
- Pedro-Egbe CN, Cooke SAH, Awoyesuku EA, Ani N. Nonglaucomatous optic neuropathies in Port Harcourt. *Clinical Ophthalmology* 2011; 5: 1447-1450.
- Bristow EA, Griffiths PG, Andrews RM, et al. The distribution of mitochondrial activity in relation to optic nerve structure. *Arch Ophthalmol* 2002; 120:791–796.
- Wang MY, Sadun AA. Drug-related mitochondrial optic neuropathies. *J Neuroophthalmol* 2013; 33:172–178.
- Shaikh S, Ta C, Basham AA, Mansour S. Leber hereditary optic neuropathy associated with antiretroviral therapy for human immunodeficiency virus infection. *Am J Ophthalmol* 2001; 131:143–145.
- Mackey DA, Fingert JH, Luzhansky JZ, et al. Leber's hereditary optic neuropathy triggered by antiretroviral therapy for human immunodeficiency virus. *Eye (Lond)* 2003; 17:312–317.
- Woon C, Tang RA, Pardo G. Nutrition and optic nerve disease. *Semin Ophthalmol.* 1995 Sep; 10(3): 195-202.
- Phillips PH. Toxic and deficiency optic neuropathies. In: Miller NR, Newman NJ, Biouesse V, Kerrison JB, editors. *Walsh and Hoyt's clinical neuroophthalmology*, 6th edition Baltimore, MD: Lippincott Williams and Wilkins; 2005. pp. 447–463.
- Barboni P, Savini G, Valentino ML, et al. Retinal nerve fiber layer evaluation by optical coherence tomography in Leber's hereditary optic neuropathy. *Ophthalmology* 2005; 112:120–126.
- Orssaud C, Roche O, Dufier JL. Nutritional optic neuropathies. *J Neurol Sci.* 2007 Nov 15; 262 (1-2): 158-64.
- Dalmar AA, Hodson KE, Plant GT. Low prevalence of bilateral (presumed nutritional) optic neuropathy as a cause of blindness in Gambia. *J Neuroophthalmol* 2013 Sep; 33(3): 256-9.
- Dalmar AA, Hodson KE, Plant GT. Epidemic optic neuropathy is evident in the somalian population. *J Neuro-Ophthalmol* 2011; 31:127-130.
- Tousignant B, Brian G, Venn BJ, Gould C, McKay R, Williams S. Optic neuropathy among a prison population in Papua New Guinea. *Ophthalmic Epidemiol* 2013; 20(1): 4-12.
- Hodson KE, Bowman RJ, Mafwiri M, Wood M, Mhoro V, Cox SE. Low folate status and indoor pollution are risk factors for endemic optic neuropathy in Tanzania. *Br J Ophthalmol* 2011; oct; 95(10): 1361-4.
- Nightingale LM, Paviour DC. Nutritional optic and peripheral neuropathy: a case report. *Cases jornal* 2009, 2: 7762.
- Becker DA, Balcer LJ, Galetta SL. The neurological complications of nutritional deficiency following bariatric surgery. *J Obes* 2012; 2012: 608534.
- Chavala SH, Kosmorsky GS, Lee MK, Lee MS. Optic neuropathy in vitamin B12 deficiency. *Eur J Intern Med* 2005 Oct; 16(6): 447-8.
- Chu C, Scanlon, P. Vitamin B12 deficiency optic neuropathy detected by asymptomatic screening. *BMJ case reports* 2011; doi:10.1136/bcr.02-2011.3823.
- Goldstein NP, Hollenhorst RW, Randall RV et al. Possible relation of optic neuritis, Wilson's disease and DL-penicillamine therapy. *JAMA* 1966; 196: 734-5.
- Spinazzi M, Angelini C, Patrini C. Subacute sensory ataxia and optic neuropathy with thiamine deficiency. *Nat Rev Neurol* 2010 May; 6(5): 288-93.
- Silva P, Jayamanne G, Bolton R. Folic acid deficiency optic neuropathy: a case report. *Journal of medical case reports* 2008, 2:229.
- Hsu CT, Miller NR, Wray ML. Optic neuropathy from folic acid deficiency without alcohol abuse. *Ophthalmologica* 2002 jan-Feb; 216(1): 65-7.
- Golnik KC, Schaibe ER. Folate-responsive optic neuropathy. *J Clin Neuro-ophthalmol* 1994; 14:163-9.
- Raeder EA, Podrid PJ, Lown B. Side effects and complications of amiodarone therapy. *Am Heart J* 1985;109:975–83.
- Pollak PT. Clinical organ toxicity of antiarrhythmic compounds: ocular and pulmonary manifestations. *Am J Cardiol* 1999;84:37R–44R.
- Mantjarvi M, Tuppurainen K, Ikaheimo K. Ocular side effects of amiodarone. *Surv Ophthalmol* 1998;42:360–6.
- Passman R, Bennet C, Purpura J, Kapur R, Johnson N, Raisch D, et al. Amiodarone-associated Optic Neuropathy: A Critical Review. *Am J Med* 2012; 125, 447-453.
- Johnson LN, Krohel GB, Thomas ER. The clinical spectrum of amiodarone-associated optic neuropathy. *J Natl Med Assoc.* 2004;96(11): 1477-1491.
- World Health Organization. Global tuberculosis control: surveillance, planning, financing: WHO report 2008. WHO/HTM/TB/2008.393. Geneva:

- World Health Organization; 2008.
35. Lee EJ, Kim SJ, Choung HK, et al. Incidence and clinical features of ethambutol-induced optic neuropathy in Korea. *J Neuroophthalmol* 2008;28:000–90.
 36. Zoumalan CI, Sadun AA. Optical coherence tomography can monitor reversible nerve-fibre layer changes in a patient with ethambutol-induced optic neuropathy. *Br J Ophthalmol* 2007;91:839–40.
 37. Carelli V, Ross-Cisneros FN, Sadun AA. Optic nerve degeneration and mitochondrial dysfunction: genetic and acquired optic neuropathies. *Neurochem Int* 2002;40:573–84.
 38. Keeping JÁ, Searle CW. Optic Neuritis following isoniazid therapy. *Lancet* 1955; 269: 278.
 39. Kass I, Mandel W, Choen H, Dressler SH. Isoniazid as a cause of optic neuritis na atrophy, *J AM Med Assoc* 1957; 164: 1740-1743.
 40. Nair KG. Optic Neuritis due to INH complicating tuberculous meningites, *J Assoc Phys India* 1976; 24: 263-264.
 41. Kokkada SB, Barthakur R, Natarajan M, Palaian S, Chhetri AK, Mishra P. Ocular side effects of antitubercular drugs - a focus on prevention, early detection and management. *Kathmandu Univ Med J* 2005; 3: 438-441.
 42. Kocabay G, Erelel M, Tutkun IT, Eceder T. Optic neuritis and bitemporal hemianopsia associated with isoniazid treatment in end-stage renal failure. *Int J Tuberc Lung Dis* 2006; 10: 1418-1419.
 43. Philips BG, Kato M, Pesek CA, et al. Sympathetic activation by sildenafil. *Circulation* 2000; 102:3068-73.
 44. Hayre, S. Erectile dysfunction drugs and non-arteritic anterior ischemic optic neuropathy. *J Neuro-Ophthalmol* 2005;25: 295–298.
 45. Egan R, Pomeranz H. Sildenafil (Viagra) associated anterior ischemic optic neuropathy. *Arch Ophthalmol* 2000;118:291–2.
 46. Cunningham AV, Smith KH. Anterior ischemic optic neuropathy associated with Viagra. *J Neuroophthalmol* 2001;21:22–5.
 47. Grzybowski A, Holder G: Tobacco optic neuropathy (TON) – the historical and present concept of the disease. *Acta Ophthalmol* 2011; 89: 495-99.
 48. Solberg Y, Rosner M, Belkin M: The association between cigarette smoking and ocular diseases. *Surv Ophthalmol* 1998; 42: 535-47.
 49. Rizzo JF 3rd, Lessell S. Tobacco amblyopia. *Am J Ophthalmol* 1993 Jul 15; 116(1): 84-7.
 50. Korkiamaki P, Kervinen M, Karjalainen K, Uusimaa J, Remes AM. Prevalence of the primary LHON mutations in Northern Finland associated with bilateral optic atrophy and tobacco-alcohol amblyopia. *Acta Ophthalmol*. 2013 Nov; 91(7): 630-4.
 51. Chisholm IA. Serum cobalamin and folate in the optic neuropathy associated with tobacco smoking. *Can J Ophthalmol* 1978 Apr; 13(2): 105-9.
 52. Syed S, Lioutas V. Tobacco-alcohol amblyopia: a diagnostic dilemma. *J Neurol Sci*. 2013 Apr 15; 327(1-2): 41-5.
 53. Sanaei-Zadeh H, Zamani N, Shadnia S (2011). Outcomes of visual disturbances after metanol poisoning. *Clin Toxicol (Phila.)*, 49:102–107.
 54. Fujihara M, Kikuchi M, Kurimoto Y (2006). Methanol induced retinal toxicity patient examined by optical coherence tomography. *Jpn J Ophthalmol*, 50:239–241.
 55. Bang JS, Hong Seok Yang HS, Rho SS, Chang YH (2007). A case of toxic amblyopia caused by methanol intoxication. *J Korean Ophthalmol Soc*, 48:1731–1735.
 56. Sanaei-Zadeh H, Zamani N, Shadnia S (2011). Outcomes of visual disturbances after metanol poisoning. *Clin Toxicol (Phila.)*, 49:102–107.
 57. Samanta SK, Fariduddin K, Mahapatra N, Bhunia J, Mondal P (2012). Hooch blindness: a community study report on a few indoor patients of toxic optic neuropathy following consumption of adulterated alcohol in West Bengal Nepal *J Ophthalmol*, 4:162-164.
 58. Bremner F. Toxic and nutritional neuropathies. In: Wormald R, Henshaw K, Smeeth L, editors. *Evidence-Based Ophthalmology*. BMJ Books; 2004. pp. 367-369.

06

NEUROPATIAS ÓPTICAS COMPRESSIVAS

Joana Ferreira, João Paulo Cunha

INTRODUÇÃO

O nervo ótico, no seu trajeto da retina até ao quiasma ótico, pode dividir-se em 4 segmentos: intra-ocular (1mm), intra-orbitário (25mm), intra-canalicular (10mm) e intra-craniano (14mm).

Qualquer lesão extrínseca que comprima ou infiltre estes segmentos, pode provocar lesão na via ótica e originar a chamada neuropatia ótica compressiva (NOC). O nervo ótico é mais vulnerável à compressão nas regiões adjacentes ósseas ou nos locais confinados (ápex orbitário e/ou canal ótico). A avaliação inicial deve incluir a confirmação da disfunção visual e o estudo neuro-imagiológico para determinar a natureza, a localização e a extensão da patologia, de modo a permitir uma terapêutica específica para a etiologia.

A NOC tem uma apresentação clínica muito diversa; mas, habitualmente surge com disfunção do nervo ótico de instalação lentamente progressiva. No entanto, em alguns casos pode ocorrer uma diminuição aguda ou subaguda da função visual e requerer uma avaliação urgente.

FISIOPATOLOGIA

A NOC ocorre por compressão do nervo ótico por uma lesão extrínseca que causa atrofia dos axónios das células ganglionares, quer por isquémia, quer por disrupção mecânica do transporte axonal. Raramente, uma lesão intrínseca do nervo ótico (por exemplo, glioma do nervo ótico) pode causar perda dos axónios individuais, devido à lenta compressão dos fascículos dentro do tumor.

EPIDEMIOLOGIA

A NOC tem uma incidência estimada, nos Estados Unidos da América, de 4 casos por 100 000 indivíduos por ano. A etiologia mais frequente é a orbitopatia tiroideia, com compressão do nervo ótico pelos músculos extraoculares ao nível do ápex orbitário ².

Não há predominância do sexo em nenhuma etiologia, exceto na orbitopatia tiroideia e nos meningiomas, que são mais frequentes no sexo feminino.

Quanto à idade é uma neuropatia que pode ocorrer em qualquer faixa etária, sendo mais comum depois dos 30 anos. Nas crianças as etiologias mais frequentes são o

glioma do nervo ótico e o rabdmiossarcoma ⁴.

SINTOMAS

Perda de Visão

Habitualmente a alteração visual é descrita de forma pouco específica, como visão enevoada, com discromatopsia e/ou visão cromática dessaturada. Estas queixas visuais instalam-se de forma progressiva, em meses ou anos, na maioria dos casos. Mas podem ocorrer de forma aguda, por aumento brusco da massa tumoral, como acontece na apoplexia pituitária, ou por hemorragia, na expansão quística do craniofaringioma e na rotura de aneurisma carótido-oftálmico. As formas de apresentação subaguda, dias a semanas, estão descritas nas neuropatias infiltrativas, metástases e nos gliomas dos adultos jovens.

Nalguns casos raros, os doentes queixam-se de perda transitória da visão que agrava em determinadas posições diagnósticas do olhar (*gaze-evoked amaurosis*), devido a tumores do ápex orbitário, por pressão direta do nervo ótico, com interrupção temporária da sua vascularização.

Diplopia

As lesões intra-orbitárias podem afetar os músculos extra-oculares ou os seus nervos. Já as intracranianas ou orbitárias com expansão intracraniana podem afetar os nervos oculomotores no seio cavernoso ou na fenda orbitária superior.

Dor

Cefaleia ou oculalgia pode ocorrer nos diferentes tipos de tumores supracitados, no entanto, na maioria dos casos, observamos NOC orbitárias indolores, com perda progressiva da acuidade visual.

Disfunção pituitária

São várias as disfunções pituitárias descritas associadas a este tipo de neuropatia ótica. As mais frequentes incluem a amenorreia, a galactorreia, a diminuição da libido e a acromegalia.

Outros

Dependendo da localização ou da natureza da lesão,

06 NEUROPATIAS ÓPTICAS COMPRESSIVAS

outros sintomas podem ser referidos como por exemplo: a anósmia (nos meningiomas do rego olfativo), a perda de peso (nas metástases), a fotofobia (nos adenomas hipofisários) e uma variedade de sintomas neurológicos (nas metástases leptomeníngeas).

SINAIS

Acuidade Visual e Campos Visuais

A diminuição da acuidade visual varia com a extensão e localização da lesão compressiva, tipicamente é reduzida no olho afetado, contudo esta diminuição pode ser ligeira ou moderada numa fase inicial da doença.

A perimetria é, essencial, para localizar o local da compressão do nervo óptico retrobulbar. A maioria das fibras do nervo ótico é responsável pela visão central. Desta forma, lesões que comprimam o nervo ótico retrobulbar causam escotomas centrais/centroceais ou fasciculares, com perda de visão central variável e frequentemente com alguma constrição periférica. Raramente, provocam defeitos arciformes com preservação da visão central, o que as diferencia das lesões quiasmáticas ou retroquiasmáticas que muitas vezes se associam a preservação desta visão central. As compressões quiasmáticas podem originar hemianópsias heterónimas bitemporais e escotomas juncionais; enquanto que as compressões retroquiasmáticas se associam a hemianópsias homónimas.

Pupilas

Defeito pupilar aferente relativo pode ser observado em casos uni ou bilaterais assimétricos. Em casos bilaterais podem observar-se pupilas fracamente reativas aos reflexos fotomotores.

Pálpebras e órbitas

Sinais como a proptose ou a resistência à retropulção podem ser observadas na oftalmopatia tiroideia ou no hemangioma cavernoso (fig. 1). Raramente

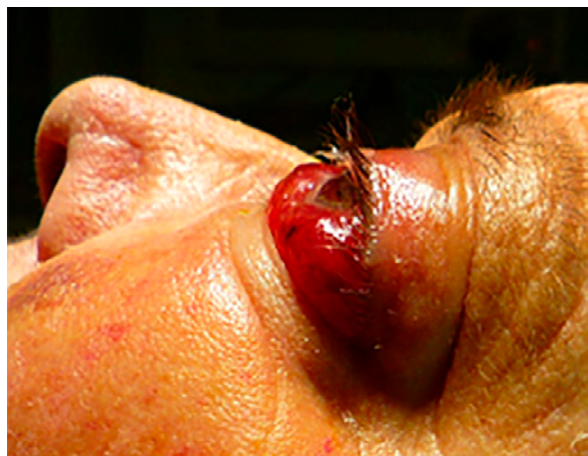

Figura 1 – Proptose como sinal de apresentação de doente com Linfoma Não-Hodgkin Orbitário (CHLC)

ocorre enoftalmia, sobretudo descrita nos carcinomas metastáticos.

Também ptoses, retrações palpebrais ou *lagophthalmus* podem ser observadas em situações como a oftalmopatia tiroideia, ou lesões associadas a paralisias dos nervos motor ocular comum ou facial.

Motilidade ocular

Além das alterações da motilidade ocular extrínseca e intrínseca associadas a paralisias dos nervos cranianos, podem observar-se também anomalias motoras restritivas nas duções superior e laterais, por atingimento preferencial dos músculos recto inferior e recto interno na doença orbitária tiroideia. No entanto, a motilidade ocular pode ser normal se a lesão orbitária tiver um crescimento progressivo e se for de dimensões moderadas.

Disco ótico

De acordo com o segmento mais afetado pelo processo patológico, pode ou não existir alteração do aspeto da papila à fundoscopia.

O edema do disco ótico está, geralmente, presente nas lesões compressivas do terço anterior da órbita, mas também pode ser observado em lesões intra-orbitárias mais posteriores ou canaliculares. No entanto, a maioria das lesões compressivas do nervo ótico não apresentam edema do disco ótico.

A palidez do disco ótico, pode ou não estar presente, depende da duração e gravidade da compressão do nervo ótico retrobulbar. Se a lesão axonal estiver presente mais do que 6 semanas, pode-se detetar clinicamente atrofia ótica, pela palidez de grau variável.

A combinação de atrofia ótica ipsilateral e edema do disco ótico contralateral, caracteriza o síndrome Foster Kennedy, que resulta de lesões intracranianas compressivas, como, por exemplo, os meningiomas do rego olfativo.

Mais raramente, podemos observar papiledema por hidrocefalia, como nos craniofaringiomas e nas compressões crónicas das bainhas do nervo ótico por meningiomas ou gliomas, que podem estar na origem de *shunts* optociliares na superfície do disco ótico.

A tríade de Hoyte-Spencer, atrofia ótica, *shunts* optociliares e perda progressiva da acuidade visual foi, inicialmente, descrita em doentes com meningiomas da bainha do nervo ótico.

Para além das alterações do nervo ótico também podem existir estrias retinianas horizontais ou verticais que resultam da indentação do globo ocular por lesões intra-orbitárias (fig. 2). A compressão intra-orbitária também pode resultar em alterações do fluxo sanguíneo retiniano, com conseqüente oclusão venosa ou arterial.

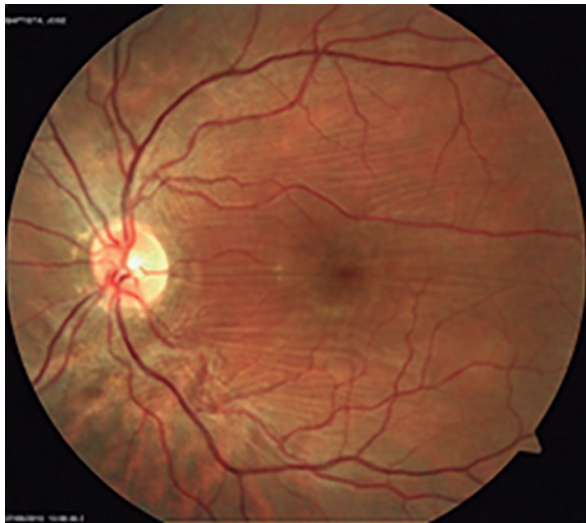

Figura 2 – Estrias retinianas em doente com schwanoma do nervo (CHLC)

ETIOLOGIA

As causas das NOCs incluem as seguintes patologias:

Doenças Inflamatórias

- orbitopatia tiroideia
- doença inflamatória da órbita

Tumores Malignos Orbitários

- linfoma
- sarcomas (rabdiomiossarcoma)
- mesenquimatosos (histiocitoma fibroso)
- metástases (mama, pulmão)

Tumores Malignos do Nervo Ótico

- glioma
- meningioma

Lesões Vasculares

- aneurismas
- linfangiomas
- varizes orbitárias
- malformações arteriovenosas
- hemorragia orbitária

Tumores Intracranianos

- meningioma
- craniofaringioma
- adenoma da hipófise
- metástases

Lesões Congênitas

- quisto dermóide
- teratoma

Outras

- granuloma de colesterol
- mucocelo
- quistos aracnoideus da bainha do nervo ótico
- compressão óssea (osteoporose, displasia fibrosa, doença de Paget)
- encefalocelo
- meningite craniana hipertrófica ou

granulomatosa

As causas mais comuns de NOC são os meningiomas, lesões pituitárias e aneurismas.

DIAGNÓSTICO

O diagnóstico ou a suspeita de uma NOC é principalmente clínico. No entanto, serão necessários exames complementares de diagnóstico para a identificação da etiologia em causa.

Avaliação Laboratorial

A nossa pesquisa analítica deve ser orientada de acordo com a história e clínica de apresentação:

- Se suspeitarmos de oftalmopatia tiroideia a função tiroideia, com as respetivas hormonas e anticorpos anti-tiroideus, deve ser avaliada;
- Hormonas do eixo hipotálamo-hipofisário, nos casos de adenomas ou lesões tumorais que afetem a hipófise;
- Parâmetros inflamatórios/infeciosos.

Avaliação Imagiológica

Quando estamos perante um quadro clínico de possível NOC o estudo neurorradiológico é obrigatório para determinar a presença e localização da lesão em causa. (recomendação forte, evidência elevada)

Na maioria dos casos a ressonância magnética (RM) craniana e das órbitas, com ou sem contraste, é a modalidade de escolha pela sua excelente resolução de tecidos moles, da via ótica anterior e área parasselar (fig. 3). A tomografia computadorizada (TC) oferece uma excelente visualização da anatomia óssea e, em particular, é útil na avaliação do espaço intracônico da órbita. Contudo, para avaliação do ápex orbitário e do canal ótico, a RM é preferível face à TC, devido à ausência de sinal de interferência do osso adjacente.

Avaliação anátomo-patológica

Para a confirmação diagnóstica pode ser necessária a avaliação anátomo-patológica da peça cirúrgica (fig. 4) ou a realização de biópsia prévia.

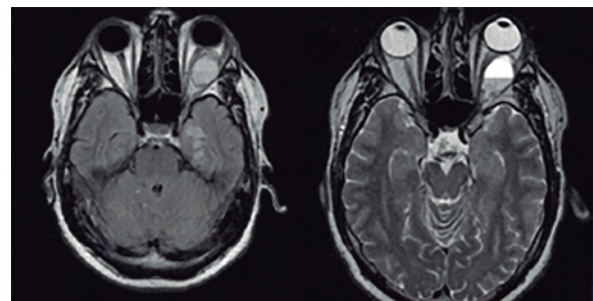


Figura 3 - RM crânio-encefálica evidenciando lesão tumoral – schwanoma (confirmada por anátomo-patologia) do nervo abducentes (CHLC)

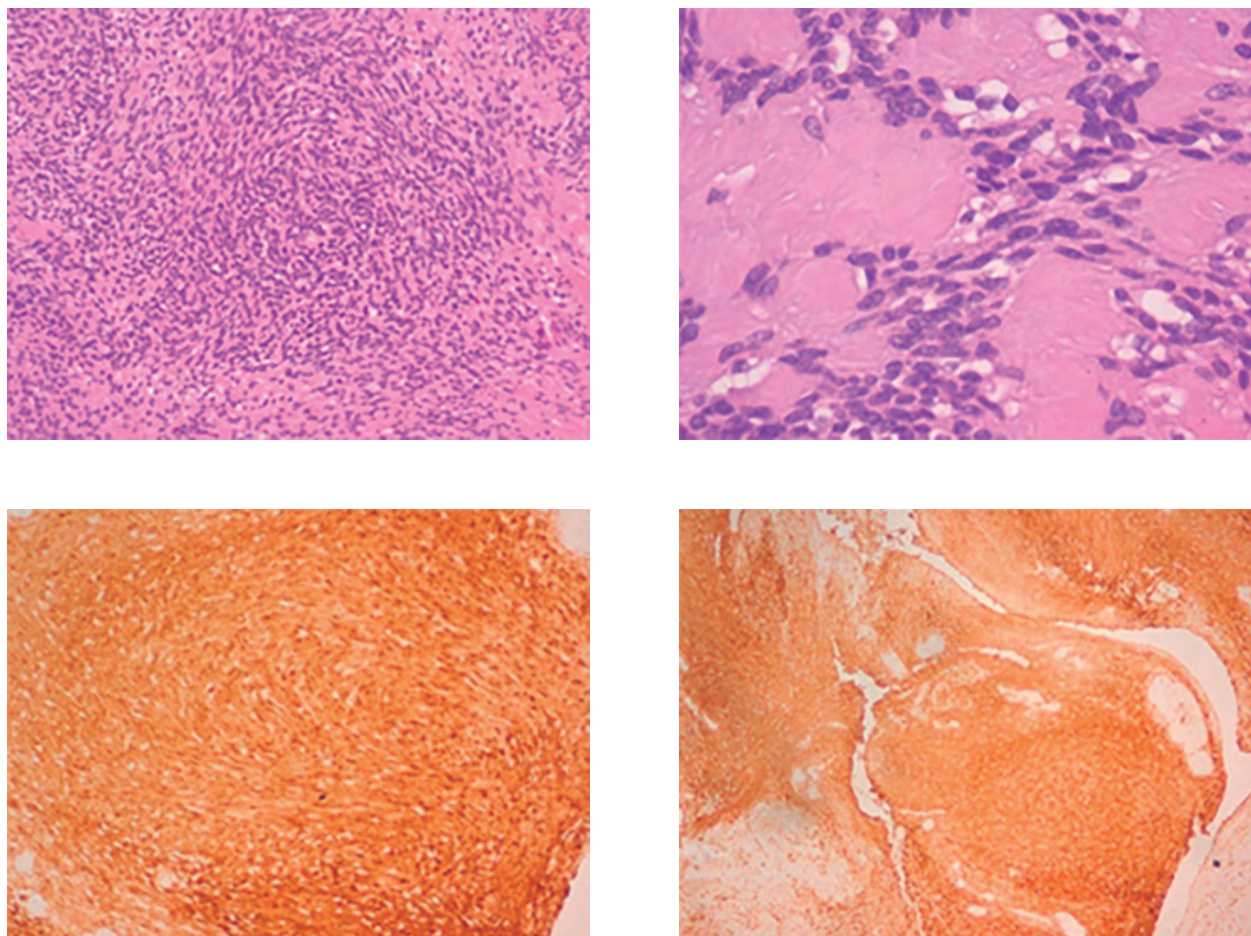


Figura 4 – Anatomia patológica do tumor da figura 5. Imagens superiores, hematoxilina-eosina, $\times 100$ e $\times 400$, células fusiformes em padrão Antoni A e B, Imagens inferiores, imunohistoquímica, células tumorais que coram difusamente com S-100 protein ($\times 40$ e $\times 100$) (CHLC)

Avaliação Oftalmológica

A realização de campos visuais pode ser indicativo da localização da lesão e orientador para o diagnóstico de NOC (ver SINAIS).

A tomografia de coerência ótica (OCT), que permite quantificar a camada de fibras nervosas é, cada vez mais, um meio complementar de diagnóstico e prognóstico útil nas patologias do nervo ótico e via visual⁵. Trabalhos de Helen Danesh-Meyer evidenciaram a importância do OCT, como um meio preditivo da recuperação visual, após cirurgia de tumores para-quiasmáticos. Quanto menor a espessura da camada de fibras nervosas antes da cirurgia de lesões compressivas quiasmáticas, menor a recuperação da acuidade visual e da função visual após a mesma⁶. Também Loo JL *et al.* estudou o valor prognóstico do OCT no tratamento de meningiomas que afetam a via visual anterior, concluindo que, os doentes com NOC devido a estes tumores tinham uma maior probabilidade de recuperação visual após o tratamento cirúrgico, se a espessura da camada de fibras nervosas pré-tratamento fosse normal ou *bordeline*⁷.

Os potenciais evocados visuais multifocais (mfPEV) são também um meio complementar de diagnóstico que nos permite identificar alterações da via visual mais precocemente que os campos visuais. Em doentes com NOC existe uma redução da amplitude e um aumento do tempo de latência das diferentes ondas dos mfPEV. Estas alterações são consistentes com as alterações dos campos visuais. No entanto, no pós-operatório a recuperação das alterações dos PEV pode ser mais tardia que a dos campos visuais⁸⁻⁹.

Todos estes exames oftalmológicos, assim como, a avaliação da visão cromática e da sensibilidade ao contraste são úteis para o diagnóstico, prognóstico e *follow up* destes doentes.

TRATAMENTO

O tratamento, assim como a avaliação, e seguimento da NOC requer uma abordagem multidisciplinar, com a interação de várias especialidade médicas e/ou cirúrgicas, como a Endocrinologia, Neurologia, Neurocirurgia, Cirurgia Maxilo-Facial,

Neuroftalmologia, Neurorradiologia e Anatomia-Patológica.

Tratamento Médico

Perante uma NOC será necessário tratamento com corticosteróides sistêmicos em elevadas doses, para além do controlo endocrinológico da etiologia em causa.

Tratamento Cirúrgico

Quando a terapêutica médica é insuficiente pode ser necessário descompressão orbitária¹⁰. Nas etiologias tumorais de NOC o tratamento cirúrgico também se impõe. Este pode ser complementado com quimioterapia e/ou radioterapia. Estas modalidades terapêuticas podem estar indicadas como tratamento primário nalgumas situações infiltrativas.

FOLLOW-UP

Complicações

O tratamento cirúrgico de tumores orbitários que comprimam o nervo ótico podem frequentemente estar associado a lesão do III, IV ou VI pares cranianos, originando estrabismo e/ou ptose. O tratamento cirúrgico de lesões que envolvam a bainha do nervo, como os meningiomas ou schwannomas, podem agravar a perda visual.

Prognóstico

O prognóstico, não só visual, mas também geral, depende da etiologia da neuropatia compressiva. Alguns tumores são de remoção simples, enquanto que outros podem ser fatais.

REFERÊNCIAS

1. Miller NR, Newman NJ, Bioussé V. *Walsh and Hoyt's Clinical Neuro-Ophthalmology*. 6th ed. Lippincott, Williams & Wilkins; 2004
2. Schiefer U, Wilhelm H, Hart W. Neuro-ophthalmic presentations of orbital disease. In: *Clinical Neuro-Ophthalmology: A Practical Guide*. Wien & New York: Springer; 2007
3. Yanoff M, Duker J. *Ophthalmology*, 4th ed. Saunders Elsevier; 2013
4. Shields AJ, Shields CL, Scartozzi R. Survey of 1264 patients with orbital tumors and simulating lesions: the 2002 Montgomery Lecture, Part 1. *Ophthalmology*. 2004;111(5):997-1008
5. Subei AM, Eggenberger ER. Optical coherence tomography: another useful tool in a neuroophthalmologist's armamentarium. *Curr Opin Ophthalmol*. 2009 Nov; 20(6): 462-6
6. Danesh-Meyer HV, Papchenko T, Savino PJ, Law A,

- Evans J, Gamble GD. In vivo retinal nerve fiber layer thickness measured by optical coherence tomography predicts visual recovery after surgery for parachiasmal tumors. *Invest Ophthalmol Vis Sci*, 2008 May; 49(5): 1879-85
7. Loo JL, Miller NR, Subramanian PS. Use of optical tomography in predicting post-treatment visual outcome in anterior visual pathway meningiomas. *Br J Ophthalmol*, 2013 Nov; 97(11): 1455-8
8. Xue K, Wang M, Qian J, Yuan Y, Zhang R. Multifocal visual evoked potentials in unilateral compressive optic neuropathy secondary to orbital tumors. *Eur J Ophthalmol*, 2013 Jul-Aug; 23 (4): 571-7
9. Pérez-Rico C, Rodríguez-González N, Arévalo-Serrano J, Blanco R. Evaluation of multifocal visual evoked potentials in patients with Graves' orbitopathy and subclinical optic nerve involvement. *Doc Ophthalmol*, 2012 Aug; 125(1): 11-9
10. Bulters DO, Shenouda E, Evans BT, Mathad N, Lang DA. Visual recovery following optic nerve decompression for chronic compressive neuropathy. *Acta Neurochir (Wien)*, Apr 2009; 151(4):325-34.
11. Spoor TC. *Atlas of Oculoplastic and Orbital Surgery*. Informa Healthcare; 2007.

07 NEUROPATIAS ÓTICAS HEREDITÁRIAS

João Quadrado Gil, Eduardo D. Silva

INTRODUÇÃO

As Neuropatias Óticas Hereditárias compreendem um conjunto heterogêneo de doenças genéticas cuja manifestação clínica principal é a atrofia ótica. Esta atrofia resulta da perda dos axônios das células ganglionares e alteração do suporte microvascular. A gravidade clínica e respetivo impacto na acuidade visual variam entre casos assintomáticos e a cegueira completa. As causas hereditárias de neuropatia ótica podem ocorrer como um evento primário, descritas neste capítulo, ou serem secundárias à compressão (observadas em associação com os gliomas do nervo ótico na neurofibromatose) ou degenerescência retiniana (observada nos estádios terminais das retinopatias pigmentares). A atrofia ótica primária pode ocorrer como um evento isolado ou em associação a manifestações sistêmicas (ex. surdez neurossensorial). As principais variantes são a neuropatia ótica de Leber (LHON), de hereditariedade mitocondrial, e a atrofia ótica autossômica dominante de Kjer. A disfunção mitocondrial parece ser o denominador comum das neuropatias óticas. A anatomia da lâmina cribrosa associada às exigentes necessidades energéticas das células ganglionares torna-as particularmente suscetíveis à apoptose.

NEUROPATIA ÓTICA HEREDITÁRIA DE LEBER

A Neuropatia Ótica Hereditária de Leber (LHON) é a mais comum das doenças primárias do DNA mitocondrial, descrita originalmente como entidade clínica em 1871 por Theodore Leber.¹ Afeta geralmente adultos jovens do sexo masculino. Manifesta-se como uma perda de visão unilateral, rapidamente progressiva e indolor, que afeta sequencialmente o olho contralateral, passado meses a anos.

PATOGÊNESE

A maioria dos casos de LHON estão associados a uma de 3 mutações pontuais no DNA mitocondrial (mtDNA): m.3460G.A, m.11778G.A e m.14484T.C.² A frequência relativa das diferentes mutações varia de

acordo com a região do globo. A mutação m.11778G>A é a mais comum nas populações do Norte da Europa, Austrália e Ásia e representa globalmente cerca de 69% dos casos.^{2,3,4} As mutações m.3460G.A e m.14484T.C representam, respetivamente, os restantes 13 e 14% dos casos.⁵

A fosforilação oxidativa fornece a maior parte do trifosfato de adenosina (ATP) necessário para o funcionamento das células e resulta de uma cadeia de 5 complexos respiratórios localizados na membrana mitocondrial interna.⁶ As mutações causadoras de LHON ocorrem nos genes que codificam as subunidades do complexo I. Cada molécula do complexo I é composta por 45 subunidades, 7 das quais codificadas pelo mtDNA: MT-ND1, MT-ND2, MT-ND3, MT-ND4, MT-ND4L, MT-ND5 e MT-ND6.⁷ O complexo I bombeia prótons para fora da matriz mitocondrial de forma a criar um potencial elétrico, usado para produzir ATP a partir de ADP. Drose *et al.* sugerem que coexistem 2 bombas de prótons; uma proximal, associada a MT-ND1, MT-ND2, MT-ND3, MT-ND4L e MT-ND6, e outra distal que usa os canais dos peptídios MT-ND4 e MT-ND5, cada uma responsável por 50% do poder da mitocôndria em bombear prótons.⁸ Seria expectável que o compromisso da função da cadeia respiratória, e consequente défice de energia, fosse a causa da degenerescência ou apoptose das células ganglionares da retina (CGR). No entanto, o nível de disfunção da cadeia respiratória é variável nos modelos de LHON.⁹ Inclusivamente, não se verificam diferenças significativas no perfil bioquímico entre indivíduos afetados e não afetados. Para além da produção de energia, o complexo I é também um dos pontos de produção de espécies reativas de oxigénio (ROS), importantes pelo seu envolvimento na fisiopatologia de inúmeras doenças.¹⁰

A base bioquímica da LHON tem sido estudada em linhas celulares sem mtDNA; análise destas células revelou défices na respiração associada ao complexo I, diminuição da produção de ATP, aumento da produção mitocondrial de ROS, e apoptose induzida por stress oxidativo.^{11,12,13,14,15,16,17,18} Os complexos mecanismos

07 NEUROPATIAS ÓTICAS HEREDITÁRIAS

que ligam defeitos no complexo I ao aparecimento de atrofia ótica permanecem por esclarecer, nomeadamente o atingimento preferencial das CGR e o NO, apesar da mutação do mtDNA ser expressa em múltiplos tecidos. No modelo murino, a mutação introduzida provoca um défice sistémico do complexo I, e consequente aumento da produção de ROS. No entanto, em sinaptossomas, e presumivelmente em CGRs e no NO, a produção de ROS está cronicamente aumentada, mesmo quando não há redução significativa da produção neuronal de ATP. Assim, mais do que um défice energético, o stress oxidativo crónico parece ser o fator clinicamente relevante nas manifestações da LHON.¹⁹ Contudo, num modelo preditivo informático foi possível demonstrar que a hipótese da diminuição em 50% da função do complexo I poderia, isoladamente, afetar de forma crítica a sobrevivência das células ganglionares.²⁰

PREVALÊNCIA

O primeiro estudo epidemiológico sobre LHON, realizado no Nordeste de Inglaterra, revelou que a prevalência de doentes era de 1:31000 indivíduos e que 1 em 8500 eram portadores de mutações ligadas a LHON.²¹ Noutras populações europeias observaram-se valores semelhantes: 1:50000 afetados e 1:9000 portadores na Finlândia²² e 1:39000 afetados na Holanda.²³ Uma meta-análise recente estimou a prevalência de LHON na europa em 1:45000 indivíduos.²⁴

CLÍNICA

Portadores assintomáticos

Alguns portadores assintomáticos de LHON apresentam alterações fundoscópicas como telangiectasias na região peripapilar.⁹ A tomografia de coerência ótica (OCT) do disco revela nalguns casos²⁵ espessamento da camada de fibras nervosas da retina (CFNR).^{26,27} Observa-se igualmente uma variabilidade da espessura da CFNR em portadores de LHON, quando medida em diferentes momentos.²⁸ Trata-se de um espessamento não-inflamatório, pseudoedematoso, que está provavelmente relacionado com a combinação entre um aumento compensatório da biogénese mitocondrial e estase axonal. Não é possível excluir que as alterações de OCT do disco sejam influenciadas pela microangiopatia.

Fase Aguda

Esta doença caracteriza-se por perda subaguda, rapidamente progressiva e indolor da visão central, que é bilateral em 25% dos casos.^{29,30} O envolvimento é quase sempre bilateral, sendo sequencial nos 75% restantes, com um intervalo médio de 6 a 8 semanas.³¹ Contudo, estão reportados casos raros de envolvimento unilateral.^{32,33}

Nem todos os doentes portadores de mutações do DNA mitocondrial associadas a LHON vão sofrer uma

conversão para fase aguda. O risco potencial pode ser inferido a partir do género, idade e mutação do doente. (Tabela 1)

Mutação	Risco de perda visual		Idade mediana da apresentação
	Homens	Mulheres	
m.3460G>A	32% ³⁴	15% ³⁴	20 ³⁴
	49% ²¹	18% ²¹	22 ²¹
m.11778G>A	43% ³¹	11% ³¹	24 ³¹
	51% ²¹	9% ²¹	22 ²¹
m.14484T>C	47% ³⁵	8% ³⁵	20 ³⁵

Tabela 1: Risco de perda visual para cada sexo, e idade mediana de apresentação para cada mutação primária LHON.

A maioria dos doentes progride durante um período de 4 a 6 semanas para uma acuidade visual não superior a 1/10⁵, acompanhada de escotomas centrais ou cecocentrais.^{32,36,37} Embora tal hipótese permaneça controversa³⁸, foi descrita uma preservação relativa do reflexo pupilar, comparativamente com o grau de perda visual, que pode ser um sinal clínico importante.^{39,40,41} A descrição fundoscópica clássica inclui a presença de tortuosidade vascular, microangiopatia telangiectásica e pseudoedema da CFNR na região peripapilar (Figura 1). Não existe verdadeiro edema do disco ótico (DO), confirmado pela ausência de *leakage* na angiografia fluoresceínica.⁵ Contudo, entre 20%^{32,42} e 50%⁵ dos doentes podem não apresentar alterações do fundo.

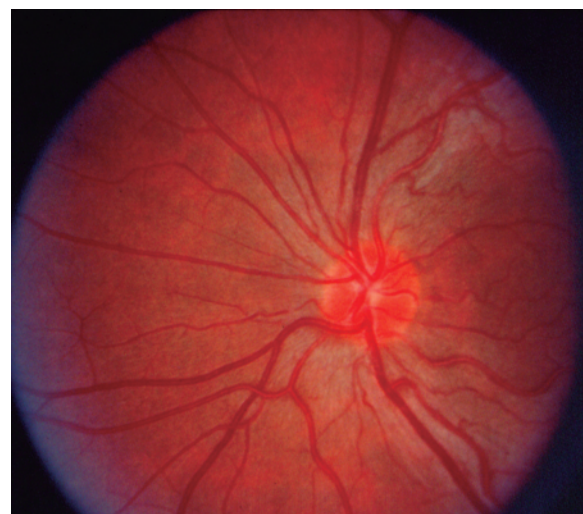


Fig. 1: Retinografia de um jovem com diagnóstico LHON (mutação m.11778G>A). Disco de coloração avermelhada (hiperémico), dilatação e tortuosidade vascular, e microangiopatia telangiectásica peripapilar.

Fase Crônica

Após 6 semanas de evolução, perda axonal preferencial no feixe papilo-macular leva a atrofia temporal do DO. Eventualmente, esta atrofia pode evoluir para escavação ou palidez do DO.^{43,44} A utilização do OCT tem permitido confirmação objetiva e quantitativa desta evolução na RNFL.^{25,45}

Prognóstico Visual

Na maioria dos doentes, LHON leva a uma deterioração severa e irreversível da função visual. Ocasionalmente podem surgir pequenas “ilhas” de visão normal dentro de um escotoma, denominadas fenestrações, ou uma melhoria difusa da densidade do escotoma central.^{32,46} A possibilidade de recuperação visual espontânea é afetada pela mutação subjacente, sendo maior com a m.14484T>C e menor com a m.11778G>A.^{9,5} (Tabela 2)

m.11778G>A	4% a 25% ^{31,47}
m.14484T>C	37% a 58% ^{29,35}
m.3460G>A	22% a 25% ^{31,48}

Tabela 2: Correlação genótipo-fenótipo relativa a recuperação espontânea da função visual.

Outros fatores de bom prognóstico incluem idade inferior a 20 anos no momento do diagnóstico, apresentação subaguda e maior área de DO.^{9,32,49,50} A documentação objetiva do grau de impacto funcional com o questionário *Visual Function Index* (VF-14) revelou uma pontuação média de 25.1, um valor muito baixo comparado com outras doenças hereditárias ou adquiridas.⁵¹

Manifestações Extraoculares

As manifestações extraoculares ocasionalmente encontradas em associação com LHON incluem arritmias cardíacas^{44,52,53,54} e alterações neurológicas como tremor postural, neuropatia periférica e miotonias.^{55,56} Na maioria dos casos, estas alterações têm pouco relevo clínico; contudo, num subgrupo pequeno de doentes surgem de forma particularmente severa, com uma combinação variável de ataxia, encefalopatia, distonia e distúrbios psiquiátricos. Estas síndromes, designadas “LHON-plus” estão associadas a mutações específicas.^{14,56,57,58}

Alguns doentes com LHON, sobretudo doentes do sexo feminino com a mutação primária m.11778G>A, desenvolvem um quadro clínico e radiológico em tudo semelhante a esclerose múltipla (EM). Esta síndrome, originalmente descrita por Harding em 1992⁵⁹, foi descrita igualmente em portadores de m.3460G>A.^{60,61,62,63,64} A incidência de desmielinização em doentes com LHON

parece ser desproporcionalmente mais elevada em comparação com uma população normal.⁶⁵ Pfeiffer *et al* analisaram 12 casos de novo e 44 descritos na literatura. Concluíram que, apesar da ocorrência simultânea das duas patologias ser provavelmente devida ao acaso, o distúrbio resulta num fenótipo distinto, mais agressivo e com pior prognóstico.⁶⁶

Duas mutações ligadas ao complexo I (m.3376G>A e m.3697G>A) foram identificadas em doentes que apresentavam manifestações clínicas de LHON e MELAS (*mitochondrial encephalomyopathy, lactic acidosis, stroke-like episodes*).^{67,68}

Um estudo utilizando Ressonância Magnética Funcional (fMRI) em doentes com LHON detetou alterações morfofuncionais envolvendo o sistema visual e auditivo que se correlacionaram com o grau de atingimento ocular e duração da doença.⁶⁹ Este achado reforça a noção de que o envolvimento do SNC nos doentes com LHON não está circunscrito ao sistema visual.

PENETRÂNCIA INCOMPLETA

A penetrância marcadamente incompleta da doença permanece por esclarecer, especialmente a diferença entre géneros. Embora uma mutação no mtDNA seja necessária para o aparecimento de LHON, a expressão fenotípica da doença não parece estar apenas dependente do genótipo. A evidência atual favorece a hipótese de um modelo multifatorial, com fatores genéticos e ambientais a contribuir para a disfunção do NO.^{70,71}

Fatores Genéticos

A maioria dos doentes são homoplásmicos para a mutação; contudo, cerca de 10 a 15% são heteroplásmicos⁹ e uma segregação desigual por tecidos poderia explicar a heterogeneidade fenotípica. O défice visual surge apenas quando a carga mutacional excede 60%, o limiar a partir do qual ocorre um défice bionenergético.⁷² Outro fator geralmente apontado como um modificador genético é o haplogrupo. Haplogrupos representam a coleção de polimorfismos que formam o haplotipo, e refletem a história evolutiva do mtDNA considerado. Em populações ocidentais os haplogrupos mais comuns são, por ordem de frequência, H, U, T, J, K, V, W, X, I e M.⁷³ O risco de perda visual parece estar aumentado quando as mutações m.11778G>A e m.14484T>C ocorrem em doentes do haplogrupo J. Portadores da mutação m.3460G>A apresentam maior risco de perda visual se pertencerem ao haplogrupo K.⁷⁴ Numa população asiática com a mutação m.11778G>A, verificou-se que o haplogrupo M7b102 aumentava significativamente o risco de perda visual enquanto o haplogrupo M8a tinha um efeito protector.⁷⁵ O haplogrupo B5a1 mostrou estar significativamente associado ao risco de perda visual em doentes com a mutação m.11778G>A numa

07 NEUROPATIAS ÓTICAS HEREDITÁRIAS

população do sudeste asiático.⁷⁶ No entanto, a relação entre manifestação clínica e haplogrupos não está ainda totalmente esclarecida existindo dados contraditórios na literatura.^{77,78}

Fatores genéticos nucleares têm sido igualmente implicados na expressão fenotípica das doenças mitocondriais. Considerando o atingimento preferencial do sexo masculino, a hipótese de um gene ligado ao X implicado na perda visual tem sido amplamente estudado. Esse gene predisporia a uma maior suscetibilidade, atuando de forma sinérgica com a mutação primária do mtDNA para precipitar perda visual nos portadores. Alguns estudos permitiram identificar regiões do cromossoma X ligadas ao maior risco de expressão fenotípica.^{79,80,81} O gene ou genes envolvidos ainda não foram identificados, e outras regiões do genoma fora do cromossoma X foram identificadas como estatisticamente associadas à expressão fenotípica de LHON.⁸²

Fatores Hormonais

A hipótese de o maior atingimento masculino corresponder a um efeito protetor das hormonas sexuais femininas foi recentemente estudada utilizando linhas celulares. Os estrogénios parecem melhorar a fosforilação oxidativa mitocondrial e reduzir a produção de espécies reativas de oxigénio nestas células.⁸³

Fatores Ambientais

Apesar de ser uma hipótese controversa⁸⁴, há algum suporte epidemiológico que sustenta uma ligação entre o consumo de álcool e tabaco e maior risco de perda visual.^{85,86,87} Relatos incluem associações potenciais com défices nutricionais^{85,88}, terapia antiretroviral^{89,90}, ou toxinas industriais^{91,92}. Estas associações constituem sobretudo relatos circunstanciais que não permitem retirar conclusões definitivas sobre a validade das potenciais interações epigenéticas.

Hipertensão Ocular

A hipertensão ocular (HTO) poderá funcionar como o fator precipitante que promove perda visual em indivíduos geneticamente predispostos.⁹³

DIAGNÓSTICO

Um diagnóstico clínico presuntivo pode ser feito em doentes com apresentação típica e história familiar inequívoca de LHON. No entanto, o diagnóstico de certeza é dado pela demonstração da presença de uma das mutações primárias do mtDNA associadas a LHON. Dada a elevada incidência de defeitos de condução em doentes com LHON, e o caráter potencialmente fatal destas condições, todos os doentes com suspeita diagnóstica devem realizar um eletrocardiograma. Estudos eletrofisiológicos, incluindo eletroretinograma

(ERG) e potenciais visuais evocados (PEV), podem estar indicados para excluir disfunção retiniana mas não são mandatórios para o diagnóstico.^{94,95}

Estudos imagiológicos com tomografia computadorizada (TAC) ou ressonância magnética (RMN) não são essenciais para o diagnóstico destes doentes. No entanto, alguns estudos demonstram alterações patológicas inespecíficas.^{96,97,98,99}

Estratégia de confirmação diagnóstica:

- Um indivíduo com suspeita clínica de LHON deve realizar testes genéticos para pesquisa das 3 mutações pontuais do mtDNA mais comuns (Tabela 3) (*targeted mutation analysis*)⁹
- Se nenhuma das 3 mutações mais comuns (m.3460G>A, m.11778G>A, e m.14484T>C) for encontrada, a história e exame objetivo do doente devem ser cuidadosamente revistas. Se a suspeita clínica permanecer deve ser realizada sequenciação completa do mtDNA.

Análise Genética:

Gene	Proporção de casos	Mutações detetadas	Método	Disponibilidade
MT-ND4	±90%	m.11778G>A	Targeted mutation analysis	Laboratory of Biochemical Genetics (Certificate ISO 9001, reg. PT-2011/CEP.3971) - Center for Neuroscience and Cell Biology University of Coimbra
MT-ND6		m.14484T>C		
MT-ND1		m.3460G>A		
Outros genes mitocondriais ^a	±10%	Outras mutações do mtDNA	Entire mitochondrial genome sequencing	

Tabela 3: Genes mitocondriais, mutações primárias e estratégias de identificação laboratorial das mesmas.

^a Lista completa das mutações identificadas disponível em <http://www.ncbi.nlm.nih.gov/books/NBK1174/>

TRATAMENTO

A maioria dos doentes com LHON são adultos em idade ativa que muitas vezes mantêm algum nível de visão periférica pelo que devem ser acompanhados de forma precoce com auxiliares de baixa visão.⁵

Doentes devem ser aconselhados a evitar quaisquer fatores que possam constituir uma fonte exógena de stress mitocondrial: álcool e tabaco, produtos que contenham cianeto, medicamentos com toxicidade mitocondrial potencial, e toxinas ambientais/ocupacionais. [recomendação forte/evidência baixa] Um estudo mostrou maior risco de progressão para

perda visual associado ao tabaco e, em menor grau, ao consumo de álcool.⁸⁷ [evidência moderada]

Alternativas disponíveis para o tratamento específico de doenças mitocondriais são extremamente reduzidas. Chinnery *et al.* analisaram uma meta-análise bibliográfica, não tendo encontrado nenhuma evidência que suportasse algum tipo de intervenção nestas patologias.¹⁰⁰

No entanto, várias hipóteses têm sido testadas ao longo do tempo e existe algum suporte para a recomendação de determinados grupos de agentes para estes doentes, nomeadamente vitaminas e seus cofatores, *scavengers* de radicais livres, aceitadores de elétrons e inibidores de metabolitos tóxicos.⁵

Num ensaio randomizado, duplamente cego, a combinação de creatina, CoQ10 e ácido alfalipóico mostrou reduzir marcadores de stress oxidativo em doentes com citopatias mitocondriais.¹⁰¹ [evidência forte]

A idebenona é um análogo sintético da CoQ10 e é provavelmente o fármaco mais amplamente estudado como tratamento potencial para doentes com LHON. Para além de funcionar como um potente *scavenger* de radicais livres, tem a capacidade de otimizar a produção de ATP.¹⁰² Inicialmente, alguns relatos de casos clínicos levantaram a hipótese de um efeito benéfico da idebenona no tratamento de doentes com LHON.^{103,104,105} [evidência nível III] Num estudo retrospectivo com 28 doentes, em que metade recebeu uma combinação de idebenona, vitamina B12 e vitamina C durante um período mínimo de 1 ano, não houve diferenças no número de olhos em que houve recuperação funcional, embora, quando essa recuperação ocorreu, foi mais rápida no grupo que recebeu tratamento.¹⁰⁶ [evidência nível II] Noutro estudo, 2 doentes receberam megadoses de idebenona, riboflavina e vitamina C após atingimento de um olho. Em nenhum dos casos foi possível prevenir envolvimento do olho contralateral nem se verificou qualquer melhoria funcional.¹⁰⁷ [evidência nível III] Uma comparação retrospectiva entre 44 doentes tratados e 59 doentes não-tratados com idebenona mostrou uma maior frequência de recuperação visual no grupo que recebeu tratamento, estando a recuperação significativamente associada à toma precoce do fármaco. Os doentes não foram randomizados para cada um dos grupos e a dose utilizada em cada um deles foi variável e não controlada. No entanto, nos casos em que a introdução da idebenona precedeu o envolvimento do segundo olho não foi possível impedir progressão do atingimento para esse olho.¹⁰⁸ [evidência nível II] Num estudo multicêntrico, randomizado, duplamente cego, envolvendo 85 doentes com LHON e uma das 3 principais mutações do mtDNA, 55 doentes foram tratados com idebenona (900mg/dia) e 30 com placebo. Não se verificaram diferenças estatisticamente significativas entre os 2 grupos em

nenhum dos *end-points* considerados, com exceção da acuidade visual (AV) média entre os dois grupos.¹⁰⁹ Curiosamente, numa subanálise dos dados obtidos, verificou-se que as diferenças eram maiores quando se consideravam doentes com AV discordante entre os dois olhos. Assumindo que uma maior disparidade entre o atingimento funcional de ambos os olhos representará um estágio mais precoce da evolução da doença, isto significa que estes doentes poderão ter uma maior reserva funcional e, como tal, serão os doentes com maior benefício clínico potencial no sentido de prevenir maior perda visual. Adicionalmente, os resultados foram também melhores em doentes com as mutações m.11778G4A e m.3460G4A, que representam a maioria dos casos na população europeia. Num estudo de seguimento dos mesmos doentes, verificou-se que o efeito benéfico dos 6 meses de tratamento com idebenona se mantinha mesmo após a suspensão do tratamento.¹¹⁰

Num modelo animal de LHON, a idebenona demonstrou fornecer proteção contra danos estruturais na retina e restaurou algum nível de função visual.¹¹¹

Apesar da fragilidade dos dados existentes, considerando o carácter dramático da história natural da doença e o bom perfil de segurança e tolerabilidade do fármaco, parece razoável sugerir a sua utilização em doentes jovens com aparecimento recente de sintomas. A sua utilização em doentes com história prolongada de perda visual ou em doentes assintomáticos parece apresentar menos benefício potencial.

A brimonidina é um α -2 agonista utilizado em doentes com glaucoma que se julga possuir propriedades antiapoptóticas. A sua utilidade como agente protetor contra o envolvimento do segundo olho em doentes com atingimento recente não foi comprovada. Num estudo multicêntrico, *open-label*, não-randomizado com 9 doentes, todos eles sofreram deterioração da AV do segundo olho apesar da utilização da brimonidina. Em 8 dos 9 doentes, a AV desse segundo olho era inferior a 1/10 no fim do seguimento considerado.¹¹² [recomendação fraca/evidência fraca]

Dada a potencial suscetibilidade de doentes com mutações associadas a LHON a um efeito deletério da HTO⁹³, parece razoável que o limiar de tensão intraocular a partir do qual se opta por iniciar terapêutica seja mais baixo nestes doentes. [recomendação forte/evidência fraca]

Partindo da conhecida preponderância masculina de manifestações clínicas, um estudo explorou a hipótese de um potencial efeito protetor do estrogénio. Tratamento com 17 β -estradiol reduziu significativamente as alterações patológicas observadas em modelos celulares de LHON.⁸³ Estes resultados parecem apontar para uma base metabólica para a prevalência masculina da doença e, por outro lado, abrem caminho para a

utilização terapêutica do estrogênio nesta patologia. [recomendação fraca/evidência fraca]

Estudos japoneses da década de 60 e 70 reportaram altas taxas de sucesso (80%) em 120 doentes tratados com craniotomia e lise cirúrgica das adesões aracnoideais quiasmáticas.^{113,114} Apesar dos dados positivos, a falta de estudos subsequentes e o carácter particularmente invasivo da terapêutica proposta não nos permite recomendar a sua aplicação. [recomendação fraca/evidência fraca]

Em 2012 foram publicados os resultados de um ensaio clínico utilizando um novo agente terapêutico denominado EPI-743. O EPI-743 é uma quinona de 3ª geração que apresenta uma atividade *in vitro* aproximadamente 1000 vezes superior à da idebenona. Dos 5 doentes tratados, 4 mostraram estabilização e regressão da perda visual. Dois doentes apresentaram recuperação quase completa da AV.¹¹⁵ Apesar do carácter experimental do tratamento, os resultados são extremamente promissores. A observação da restauração quase completa de AV sugere que a lesão das CGR poderá ter um carácter, pelo menos em parte, reversível. [recomendação em análise]

Terapia Génica

Dada a escassez de tratamentos curativos eficazes para os doentes com LHON, novas abordagens terapêuticas têm vindo a ser exploradas. Um das opções mais promissoras utiliza a tecnologia de “expressão alotópica”. Nesta abordagem, uma versão nuclear do gene mitocondrial é construída através da recodificação parcial do mtDNA no código genético nuclear. O mesmo tipo de tecnologia foi utilizado para construir modelos animais que apresentam um fenótipo LHON-*like*, introduzindo um gene humano mutante para a subunidade ND4. A importação da proteína para o interior da mitocôndria é conseguido através da adição de uma *mitochondrial targeting sequence* (MTS).^{116,117} A introdução alotópica do gene humano da subunidade ND4 na cavidade vítrea do olho de um modelo murino demonstrou ser segura.¹¹⁸ Ellouze *et al.* introduziu o gene humano da subunidade ND4 contendo a mutação G11778A no olho de um rato, originando uma deterioração das CGR e perda visual. A expressão alotópica pela introdução de uma cópia normal preveniu essa perda visual.¹¹⁹ Isto sugere que a expressão alotópica de ND4 normal pode ser uma terapêutica eficaz para doentes com LHON.

Uma outra abordagem é denominada “expressão xenotópica”. A introdução de uma NADH alternativa (Nd1) proveniente de mitocôndrias de levedura pode restaurar o défice de NADH oxidase e suprimir a superprodução de ROS causados por defeitos no complexo I. A utilização do gene de Nd1 demonstrou prevenir e/ou retardar a progressão de diversas doenças causadas por défices do complexo I.^{120,121,122,123} A

evolução da doença pode influenciar a eficácia da terapia génica. Doentes em estádios mais avançados podem não possuir uma população residual de células que permita uma reabilitação significativa da visão e, como tal, poderão não ser bons candidatos a esta alternativa terapêutica.¹²⁴ Está neste momento a decorrer um ensaio clínico com vista no estudo da utilização da técnica de expressão alotópica em doentes humanos com LHON.¹²⁵

Follow-Up

O seguimento de doentes e portadores assintomáticos de LHON deve incluir uma consulta anual com observação cuidadosa do fundo ocular e realização de OCT de disco para monitorização da CFN.

Aconselhamento genético

- Homens com mutações do mtDNA associadas a LHON não correm o risco de transmitir a mutação aos filhos
- Mulheres com mutações do mtDNA associadas a LHON vão transmitir a mutação a todos os filhos. Se a mutação é heteroplásmica não é possível prever de forma fiável o nível mutacional que será transmitido.⁷² Nestas situações, a carga mutacional presente nos amniócitos ou nas células das vilosidades coriônicas pode ser diferente da presente nos tecidos do feto, limitando assim a utilidade da realização de amniocentese ou biópsias coriônicas.¹²⁶
- O aconselhamento genético é dificultado pela penetrância incompleta da doença, não sendo possível prever o risco real de perda visual.

ATROFIA ÓTICA AUTOSSÓMICA DOMINANTE

Atrofia Ótica Autossómica Dominante (AOAD), também conhecida como Atrofia Ótica tipo 1 ou Atrofia Ótica de Kjer, foi descrita pela primeira vez por Batten em 1896¹²⁷ numa família inglesa. Contudo, foi o oftalmologista dinamarquês Poul Kjer que reconheceu e descreveu esta patologia como uma entidade clínica distinta.¹²⁸ Caracteriza-se por uma degenerescência bilateral do NO que causa perda insidiosa da visão, tipicamente com início na primeira década de vida.

FISIOPATOLOGIA

Existem 2 genes associados a AOAD: OPA1 em 3q28 e OPA3 em 19q13.2-q13.3.^{129,130} Estudos de ligação permitiram identificar dois *loci* adicionais – OPA4 (18q12.2-q12.3) e OPA5 (22q12.1-q13.1) – associados a formas simples de AOAD.^{131,132} Mutações heterozigóticas do gene OPA3 estão associadas a casos de atrofia ótica dominante e catarata.^{133,134} Um quinto *locus* – OPA8 (16q21-q22) – foi identificado numa família com uma forma complexa de AOAD-*plus*.

OPA1 é o gene mais frequentemente implicado, sendo responsável por cerca de 75% dos casos.¹³⁵

Todos os genes identificados codificam proteínas associadas à membrana mitocondrial interna, com a presença de pelo menos um domínio transmembranar.^{136,137} As mutações originam uma haploinsuficiência com uma redução de 50% na quantidade de proteína. As diferentes mutações não se relacionam com a gravidade da doença, tornando as correlações genótipo-fenótipo imprevisíveis.¹³⁸ Outros genes são provavelmente modificadores do fenótipo.¹³⁹ Disfunção em OPA1 leva a alterações na cadeia respiratória mitocondrial e maior suscetibilidade à apoptose.^{140,141,142} Mutações em OPA1 podem também ter um impacto variável na manutenção do potencial de membrana, *clearance* do cálcio, interações entre complexos da cadeia respiratória e manutenção da integridade do genoma mitocondrial.^{142,143} A razão para o impacto específico nas células ganglionares da retina, quando os genes OPA são expressos em todos os tecidos, permanece sem explicação definitiva. Algumas hipóteses têm sido propostas:

- As mitocôndrias apresentam uma distribuição particular dentro das CGR. A manutenção da dinâmica mitocondrial associada a esta distribuição pode ser vital para a função das CGR, apontando assim um possível mecanismo fisiopatológico ligado à disfunção de OPA1.¹⁴⁴
- As CGR são os únicos neurónios expostos de forma sistemática à luz solar. O stress oxidativo induzido por esta exposição pode promover um estado pró-apoptótico.¹⁴⁵
- Dada a elevada exigência energética das CGR e os constrangimentos vasculares na região macular, a perturbação da respiração mitocondrial pode limitar a síntese de ATP de forma a perturbar as necessidades energéticas particulares das CGR.¹⁴⁴

PREVALÊNCIA

A prevalência em populações ocidentais ronda os 3 casos por 100000 indivíduos.^{146,147} O efeito fundador de determinadas mutações estará na origem dos valores mais elevados encontrados nestas populações, como é o caso da Dinamarca ($\pm 1:10000$)¹⁴⁸

CARACTERÍSTICAS CLÍNICAS

Classicamente as queixas visuais surgem nas primeiras duas décadas de vida, sendo o diagnóstico comum em crianças em idade escolar, embora as manifestações possam surgir mais tarde.^{9,149} Tipicamente, a perda visual é lenta e progressiva, com grande variabilidade, inter e intrafamiliar; contudo, alguns doentes podem apresentar um declínio abrupto da função visual.¹⁵⁰ O impacto visual é variável, desde uma apresentação

subclínica até à cegueira legal, sendo geralmente moderado, com os doentes a apresentarem AVs finais entre 2 e 6/10.^{151,152,144} O exame fundoscópico revela uma palidez do DO, que é global em 50% dos casos e apenas no quadrante temporal nos restantes 50%¹⁵³, atrofia do anel neuroretiniano, e presença de um crescente peripapilar acinzentado (Fig. 2). Níveis

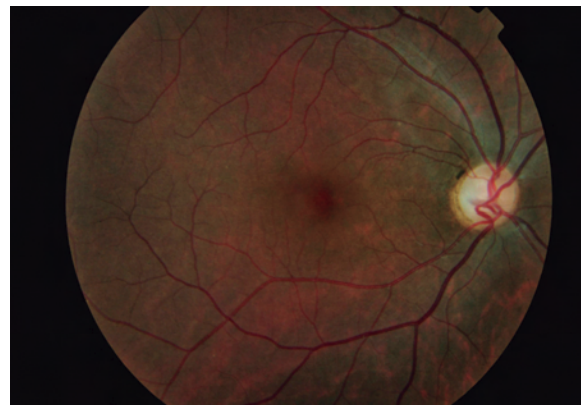

Fig. 2: Retinografia de um jovem de 16 anos com o diagnóstico de atrofia ótica de Kjer. Observa-se um disco óptico com palidez temporal, escavação triangular temporal, e *drop out* da camada de fibras nervosas do feixe papilo-macular.

variáveis de aumento da escavação fisiológica podem estar presentes.^{144,154} Os campos visuais permanecem poupados na periferia, com presença de escotomas centrais, paracentrais e cecocentrais. A análise estrutural por OCT do disco (Fig. 3) objetiva uma redução na CFN, camada de células ganglionares e camada plexiforme interna.^{155,156} Essa redução é mais acentuada no quadrante temporal e estabelece-se desde uma idade precoce.^{157,158} Inicialmente, julgava-se que os doentes com ADOA apresentavam uma tritanopia pura^{159,160}, que, quando encontrada, constituiria um indicador quase patognomónico de ADOA. Estudos mais recentes indicam que esse defeito específico surge apenas numa minoria dos casos⁹, com a maioria dos doentes a apresentar discromatopsias mistas.^{161,138} Tal como sucede nos doentes com LHON, muitas vezes o reflexo pupilar encontra-se preservado nos doentes com ADOA.¹⁶² Este facto indica que as CGRs melanopsínicas são preferencialmente poupadas, apesar de não estar ainda esclarecido qual o mecanismo protetor envolvido.^{163,164} Cataratas cerúleas podem surgir nos raros doentes com mutações heterozigóticas no gene OPA3.¹³³

MANIFESTAÇÕES EXTRAOCULARES

10 a 20% dos doentes apresentam algum tipo de manifestação extraocular.¹⁴⁷ Nesses doentes, designados AOAD-*plus*, os défices visuais são

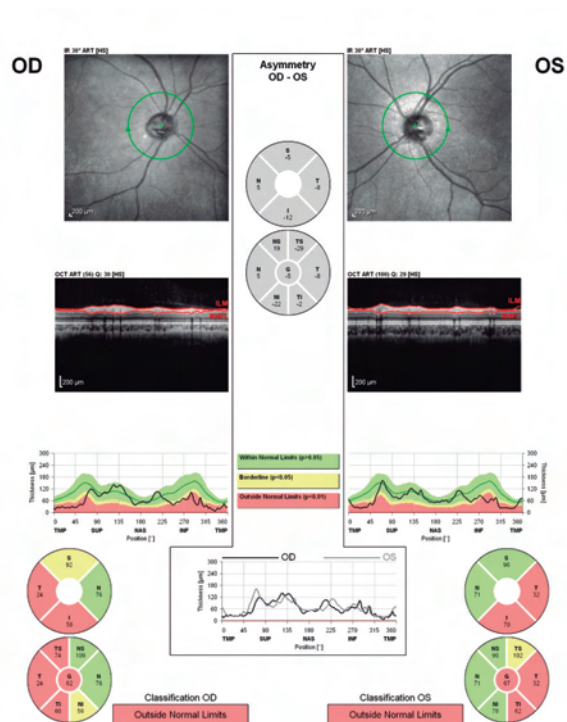


Figura 3: OCT do disco ótico de um jovem com atrofia ótica de Kjer. Observa-se uma redução significativa da espessura de fibras nervosas dos quadrantes temporais de ambos os discos.

geralmente mais marcados.^{143,165}

Surdez neurossensorial é o sinal extraocular mais frequentemente encontrado. O impacto da surdez varia de nível subclínico a surdez quase completa, com variabilidade fenotípica intrafamiliar. Esta manifestação surge associada à mutação R445H (c.1334G>A) presente em diversas famílias descritas.^{166,167,168,169} Nestes doentes o estado funcional dos elementos pré-sinápticos está mantido e a surdez é causada por uma neuropatia auditiva.^{167,170}

Alguns doentes descritos apresentavam miopatia proximal, neuropatia periférica sensorial e/ou motora, ataxia e paraplegia.^{171,172,173} Um estudo sugeriu que este fenótipo de doentes com AOAD-*plus* pode ser causado pela combinação de mutações em OPA1 e em MFN2, gene associado à doença de Charcot-Marie-Tooth.¹⁷⁴

Oftalmoplegia externa progressiva é também um sinal relativamente comum em doentes com AOAD-*plus*.^{165,172}

ELETROFISIOLOGIA

Potenciais visuais evocados (PEV) estão geralmente ausentes ou atenuados, embora possam estar inalterados em doentes com apresentação clínica frustrante. Pattern electroretinogram (PERG) mostra um rácio N95:P50 anormal, com redução da amplitude da onda N95.¹⁷⁵ Como a análise do componente N95 é específica da

função das células ganglionares, este achado sugere uma origem da atrofia ótica a este nível.

CORRELAÇÃO GENÓTIPO-FENÓTIPO

Não foi possível estabelecer correlação genótipo-fenótipo definitiva.¹³⁸ A deleção completa de uma cópia do gene OPA1 parece resultar em atrofia ótica típica.¹⁷⁶ Alguns casos de apresentação atípica surgiram associados a novas mutações de OPA1.^{177,178}

CONFIRMAÇÃO DIAGNÓSTICA

Perante um quadro clínico sugestivo de AOAD deve solicitar-se a pesquisa de mutações em OPA1. [recomendação forte] É fundamental documentar um padrão de transmissão autossómica dominante e verificar a segregação mutacional.

No caso de suspeita de AOAD, a presença de défices visuais sugestivos deve ser investigada nos familiares. [recomendação forte]

Nos doentes com atingimento multissistémico pode ser necessário estudar a atividade enzimática da cadeia respiratória mitocondrial. Uma biópsia muscular é geralmente utilizada para realizar esse estudo embora a utilização de fibroblastos da pele seja também uma alternativa possível.¹⁴⁴

ANÁLISE GENÉTICA

A análise genética deve incluir a amplificação por PCR e sequenciação de todos os 31 exões e respetivas regiões flangeadoras de OPA1 a partir de uma amostra de DNA do doente e familiares diretos. É indispensável o estudo da segregação da mutação na família estudada. Os estudos de MLPA permitem detetar deleções de um ou múltiplos exões, pelo que devem ser pesquisadas caso não sejam detetadas mutações pontuais.^{179,180}

Na ausência de resultados conclusivos, a anamnese deve ser revista cuidadosamente e a pesquisa de alterações no gene OPA3 ponderada.

TRATAMENTO

Não existe ainda nenhum tratamento disponível. Doentes devem ser aconselhados a evitar álcool e tabaco.¹⁴⁴ [recomendação forte/evidência fraca]

ACONSELHAMENTO GENÉTICO

Em famílias com múltiplos afetados e transmissão AD, a mutação identificada tem uma probabilidade de 50% de ser transmitida aos filhos do probando. Mutações de novo são frequentemente reportadas em casos de AOAD.

O diagnóstico pré-natal é possível através da análise de DNA de células fetais obtidas por amniocentese. Os doentes devem ser alertados da imprevisibilidade associada à penetrância incompleta e grande variabilidade fenotípica intrafamiliar.

SÍNDROME DE BEHR E SÍNDROME DE COSTEFF

A síndrome de Behr foi descrita por Carl Behr. Trata-se de uma forma de atrofia ótica de aparecimento na infância, acompanhada de atraso cognitivo e degenerescência espinocerebelar, resultando em ataxia, neuropatia periférica e espasticidade.¹⁸¹ Uma variante da mesma expressão fenotípica – síndrome de Costeff – foi descrita numa família de judeus iraquianos que apresentavam uma alteração bioquímica característica: excreção urinária aumentada de 3-metilglutaconato (3-MGC) e ácido 3-metilglutárico.¹⁸²

CARACTERÍSTICAS CLÍNICAS

Condiciona uma deterioração visual detetada antes dos 10 anos e evolui geralmente para uma AV final inferior a 1/10. Nistagmo horizontal de aparecimento precoce acompanha muitas vezes a perda visual.^{183,184} Nalguns casos foi descrito o aparecimento concomitante de estrabismo e apraxia oculomotora.

O exame fundoscópico revela palidez generalizada do DO e atenuação dos vasos retinianos. (Fig. 4)

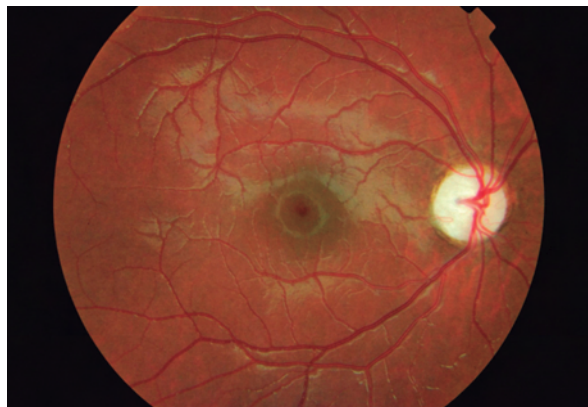

Fig. 4: Retinografia de um menino de 6 anos evidenciando atrofia ótica completa (Atrofia ótica de Behr)

MANIFESTAÇÕES EXTRAOCULARES

Incluem: disfunção extrapiramidal e espasticidade que causam grande parte da incapacidade motora, com tendência a agravar com a idade. A maioria dos doentes apresenta coréia que, em muitos casos, limita a marcha.¹⁸⁵ A disfunção cerebelar provoca disartria e ataxia moderadas em alguns doentes.¹⁸⁶ A inteligência é subnormal nalguns doentes.^{185,187}

ELETROFISIOLOGIA

O PEV revela aumento bilateral da latência, sugestivo da atrofia ótica.¹⁸⁸ O ERG é normal.¹⁸⁸

CORRELAÇÃO GENÓTIPO-FENÓTIPO

O número limitado de doentes reportados não permitiu até agora identificar nenhuma correlação genótipo-fenótipo. Variabilidade fenotípica intrafamiliar é a regra.

SÍNDROME DE WOLFRAM

A síndrome de Wolfram é uma doença neurodegenerativa rara, de transmissão autossômica recessiva. Caracteriza-se pela associação de diabetes insípida, diabetes mellitus tipo 1, atrofia ótica e surdez, acrónimo DIDMOAD (Diabetes *In*sidus, Diabetes Mellitus, *Optic Atrophy*, *Deafness*).

FISIOPATOLOGIA

Esta síndrome é causada por mutações homozigóticas ou dupla heterozigotia do gene WFS1, identificado em 1998.¹⁸⁹ O gene WFS1 está localizado em 4p16.1 e codifica uma proteína denominada wolframina.¹⁹⁰ A wolframina, uma proteína transmembranar do retículo endoplasmático, é expressada de forma quase ubiqüitária em diversos tecidos.^{191,192} Perda de função de WFS1 causa desregulação do sistema de stress do retículo endoplasmático, tornando as células, nomeadamente as células β pancreáticas, mais suscetíveis à apoptose.¹⁹³ Estudos em tecidos de símios e de humanos demonstraram expressão de wolframina nas CGRs, axónios do NO proximal, e células do EPR.^{194,195} A perda de função da wolframina nestas células pode explicar a atrofia ótica observada nos doentes com síndrome de Wolfram.

PREVALÊNCIA

A síndrome de Wolfram é uma patologia rara com uma prevalência estimada em populações ocidentais entre 1:100000 (EUA)¹⁹⁶ e 1:770000 (Reino Unido)¹⁹⁷. Em 2010, Kumar *et al.* estimaram a prevalência da síndrome em 1:500000.¹⁹⁸

CARACTERÍSTICAS CLÍNICAS

Os critérios essenciais para o diagnóstico são a presença precoce de diabetes mellitus tipo 1 (geralmente na 1ª década de vida) e atrofia ótica bilateral (geralmente na 2ª década de vida).¹⁹⁹ Numa revisão de todos os casos publicados de 1998 a 2013, apenas 28.1% apresentavam as quatro características cardinais do fenótipo de DIDMOAD. De entre os doentes que apresentavam pelo menos quatro manifestações, 66.26% cumpriam o fenótipo de DIDMOAD.²⁰⁰ Embora com menor frequência, nistagmo, ataxia, distúrbios da deglutição, bexiga neurogénica ou perturbações psiquiátricas podem também fazer parte do espectro da doença. A apresentação das manifestações segue geralmente o seguinte padrão: DM na 1ª década; atrofia ótica no início da 2ª década, diabetes insípida e surdez durante a 2ª década, distúrbios urinários e neurológicos/

psiquiátricos na 3ª década.²⁰⁰ A esperança média de vida ronda os 30-40 anos.¹⁹⁹

A atrofia ótica bilateral surge no início da 2ª década com evolução progressiva. Após, em média, 8 anos, a AV é inferior a 1/10.¹⁹⁹ Um caso apresenta uma associação rara de retinopatia pigmentar ao fenótipo da síndrome de Wolfram.²⁰¹ Uma mutação *missense* no gene WFS1 foi identificada como causa de cataratas nucleares congénitas de transmissão autossómica dominante numa família irlandesa.²⁰²

Surdez neurosensorial não-sindrómica é outro distúrbio ligado a mutações do gene WFS1. Surge de forma progressiva, e geralmente afeta apenas baixas frequências (<2000 Hz).^{203,204} Curiosamente, nos doentes com DIDMOAD a surdez afeta primordialmente altas frequências.^{205,206}

CORRELAÇÃO GENÓTIPO-FENÓTIPO

O curso da doença é altamente variável, mesmo entre afetados da mesma família. O escasso número de doentes dificulta a definição de correlações genótipo-fenótipo. Numa série de 12 doentes verificou-se que a presença de duas mutações inativadoras predisponha a um início mais precoce de DM e atrofia ótica. Em doentes com mutações nulas, a expressão clínica era mais completa e de apresentação mais precoce.²⁰⁷ Numa outra série de 9 doentes polacos, a heterozigotia para as mutações identificadas surgiu associada a um aparecimento ligeiramente mais tardio de DM.²⁰⁸ Uma revisão de 412 casos previamente publicados classificou o genótipo encontrado em 5 categorias diferentes, dependendo do efeito da mutação na produção de wolframina. Foram encontradas diferenças na idade de apresentação e na velocidade de progressão da doença entre as diversas classes genotípicas consideradas.²⁰⁰

CONFIRMAÇÃO DIAGNÓSTICA

O diagnóstico da síndrome de Wolfram é baseado nos achados clínicos característicos e confirmado por sequenciação do gene WFS1.

TRATAMENTO

Não existe nenhum tratamento disponível para a atrofia ótica associada à síndrome de Wolfram.

ACONSELHAMENTO GENÉTICO

Um teste para familiares em risco exige o conhecimento da mutação. Pais e descendência de um indivíduo afetado são necessariamente portadores. Indivíduos heterozigotos são assintomáticos embora esteja descrito um potencial risco aumentado de patologia psiquiátrica.²⁰⁹

O diagnóstico pré-natal é possível através da análise de DNA de células fetais obtidas por amniocentese. Diagnóstico genético pré-implantação é também possível em famílias em que a mutação esteja identificada.

REFERÊNCIAS:

1. Leber T. Ueber hereditäre und congenital-angelegte Sehnervenleiden. *Albr. von Graefes Arch. für Ophthalmol.* 1871;17(2):249–291.
2. Birnbaum H. Primary Pathogenic mtDNA Mutations in Multigeneration Pedigrees with Leber Hereditary Optic Neuropathy. 1996:481–485.
3. Mashima Y, Yamada K, Wakakura M, et al. Spectrum of pathogenic mitochondrial DNA mutations and clinical features in Japanese families with Leber's hereditary optic neuropathy. *Curr. Eye Res.* 1998;17:403–408.
4. Yen M, Wang A, Chang W, Hsu W. Leber's Hereditary Optic Neuropathy — The Spectrum of Mitochondrial DNA Mutations in Chinese Patients. 5155(01).
5. J. Alexander Fraser, Valérie Biousse and NJN. The Neuro-Ophthalmology of Mitochondrial Disease. 2010;55(June 2009):299–334.
6. Brandt U. Energy Converting NADH: Quinone Oxidoreductase (Complex I). *Annu. Rev. Biochem.* 2006;75:69–92.
7. Roberts PG, Hirst J. The deactive form of respiratory complex I from mammalian mitochondria is a Na⁺/H⁺ antiporter. *J. Biol. Chem.* 2012;287(41):34743–51. Available at: <http://www.pubmedcentral.nih.gov/>
8. Dröse S, Krack S, Sokolova L, et al. Functional dissection of the proton pumping modules of mitochondrial complex I. *PLoS Biol.* 2011;9(8):e1001128. A
9. Yu-Wai-Man P, Griffiths PG, Hudson G, Chinnery PF. Inherited mitochondrial optic neuropathies. *J. Med. Genet.* 2009;46(3):145–58.
10. Murphy MP. How mitochondria produce reactive oxygen species. *Biochem. J.* 2009;417(1):1–13.
11. Floreani M, Napoli E, Martinuzzi A, et al. Antioxidant defences in cybrids harboring mtDNA mutations associated with Leber's hereditary optic neuropathy. *FEBS J.* 2005;272:1124–1135.
12. Jun a S, Trounce I a, Brown MD, Shoffner JM, Wallace DC. Use of trans-mitochondrial cybrids to assign a complex I defect to the mitochondrial DNA-encoded NADH dehydrogenase subunit 6 gene mutation at nucleotide pair 14459 that causes Leber hereditary optic neuropathy and dystonia. *Mol. Cell. Biol.* 1996;16(3):771–7.
13. Brown MD, Trounce I a, Jun a S, Allen JC, Wallace DC. Functional analysis of lymphoblast and cybrid mitochondria containing the 3460, 11778, or 14484 Leber's hereditary optic neuropathy mitochondrial DNA mutation. *J. Biol. Chem.* 2000;275(51):39831–6.
14. Jun a S, Brown MD, Wallace DC. A mitochondrial DNA mutation at nucleotide pair 14459 of the NADH dehydrogenase subunit 6 gene associated with maternally inherited Leber hereditary optic neuropathy and dystonia. *Proc. Natl. Acad. Sci. U. S. A.* 1994;91(13):6206–10.
15. Beretta S, Wood JPM, Derham B, et al. Partial mitochondrial complex I inhibition induces oxidative damage and perturbs glutamate transport in primary

- retinal cultures. Relevance to Leber Hereditary Optic Neuropathy (LHON). *Neurobiol. Dis.* 2006;24:308–317.
16. Baracca A, Solaini G, Sgarbi G, *et al.* Severe impairment of complex I-driven adenosine triphosphate synthesis in leber hereditary optic neuropathy cybrids. *Arch. Neurol.* 2005;62(5):730–6. Available at: <http://www.ncbi.nlm.nih.gov/pubmed/15883259>.
 17. Beretta S, Mattavelli L, Sala G, *et al.* Leber hereditary optic neuropathy mtDNA mutations disrupt glutamate transport in cybrid cell lines. *Brain.* 2004;127:2183–2192.
 18. Carelli V, Rugolo M, Sgarbi G, *et al.* Bioenergetics shapes cellular death pathways in Leber's hereditary optic neuropathy: a model of mitochondrial neurodegeneration. *Biochim. Biophys. Acta.* 2004;1658:172–179.
 19. Lin CS, Sharples MS, Fan W, *et al.* Mouse mtDNA mutant model of Leber hereditary optic neuropathy. *Proc. Natl. Acad. Sci. U. S. A.* 2012;109(49):20065–70. Available at: <http://www.pubmedcentral.nih.gov/articlerender.fcgi?artid=3523873&tool=pmcentrez&render-type=abstract>. Accessed December 23, 2013.
 20. Logan IS. The LHON-Enigma: explaining the behaviour of Lebers Hereditary Optic Neuropathy by the use of a simple computer model. 2013.
 21. Howell N, Turnbull DM, Chinnery PF. The epidemiology of Leber hereditary optic neuropathy in the North East of England. *Am. J. Hum. Genet.* 2003;72(2):333–9.
 22. Puomila A, Hämäläinen P, Kivioja S, *et al.* Epidemiology and penetrance of Leber hereditary optic neuropathy in Finland. *Eur. J. Hum. Genet.* 2007;15(10):1079–89.
 23. Spruijt L, Kolbach DN, de Coo RF, *et al.* Influence of mutation type on clinical expression of Leber hereditary optic neuropathy. *Am. J. Ophthalmol.* 2006;141:676–682.
 24. Mascialino B, Leinonen M, Meier T. Meta-analysis of the prevalence of Leber hereditary optic neuropathy mtDNA mutations in Europe. *Eur. J. Ophthalmol.* 2012;22(3):461–5.
 25. Barboni P, Carbonelli M, Savini G, *et al.* Natural history of Leber's hereditary optic neuropathy: longitudinal analysis of the retinal nerve fiber layer by optical coherence tomography. *Ophthalmology.* 2010;117:623–627.
 26. Savini G, Barboni P, Valentino ML, *et al.* Retinal nerve fiber layer evaluation by optical coherence tomography in unaffected carriers with Leber's hereditary optic neuropathy mutations. *Ophthalmology.* 2005;112:127–131.
 27. Liu Z, Sun CB, Tong Y, Zhang HJ, Zhao GJ QJ. Measurement of retinal nerve fiber layer thickness in Leber hereditary optic neuropathy by optical coherence tomography. *Zhonghua Yan Ke Za Zhi.* 2012;10:888–92.
 28. Barboni P, Savini G, Feuer WJ, *et al.* Retinal nerve fiber layer thickness variability in Leber hereditary optic neuropathy carriers. *Eur. J. Ophthalmol.* 2012;22(6):985–991.
 29. Johns DR, Heher KL, Miller NR, Smith KH. Leber's hereditary optic neuropathy. Clinical manifestations of the 14484 mutation. *Arch. Ophthalmol.* 1993;111:495–498.
 30. Nikoskelainen E, Sogg RL, Rosenthal AR, Friberg TR, Dorfman LJ. The early phase in Leber hereditary optic atrophy. *Arch. Ophthalmol.* 1977;95:969–978.
 31. Harding a E, Sweeney MG, Govan GG, Riordan-Eva P. Pedigree analysis in Leber hereditary optic neuropathy families with a pathogenic mtDNA mutation. *Am. J. Hum. Genet.* 1995;57(1):77–86.
 32. Nikoskelainen EK, Huoponen K, Juvonen V, Lamminen T, Nummelin K, Savontaus ML. Ophthalmologic findings in Leber hereditary optic neuropathy, with special reference to mtDNA mutations. *Ophthalmology.* 1996;103:504–514.
 33. Sugisaka E, Ohde H, Shinoda K, Mashima Y. Woman with atypical unilateral Leber's hereditary optic neuropathy with visual improvement. *Clin. Experiment. Ophthalmol.* 2007;35:868–870.
 34. EK N. Clinical picture of LHON. *Clin Neurosci.* 1994;2:115–120.
 35. Macmillan C, Kirkham T, Fu K, *et al.* Pedigree analysis of French Canadian families with T14484C Leber's hereditary optic neuropathy. *Neurology.* 1998;50:417–422.
 36. Newman NJ, Biousse V, Newman SA, *et al.* Progression of visual field defects in leber hereditary optic neuropathy: experience of the LHON treatment trial. 2006;1061–1067.
 37. Riordan-Eva P, Sanders MD, Govan GG, Sweeney MG, Da Costa J, Harding AE. The clinical features of Leber's hereditary optic neuropathy defined by the presence of a pathogenic mitochondrial DNA mutation. *Brain.* 1995;118 (Pt 2):319–337.
 38. Jacobson DM, Stone EM, Miller NR, *et al.* Relative afferent pupillary defects in patients with Leber hereditary optic neuropathy and unilateral visual loss. *Am. J. Ophthalmol.* 1998;126:291–295.
 39. Carelli V, Ross-Cisneros FN, Sadun AA. Mitochondrial dysfunction as a cause of optic neuropathies. *Prog. Retin. Eye Res.* 2004;23:53–89.
 40. Wakakura M, Yokoe J. Evidence for preserved direct pupillary light response in Leber's hereditary optic neuropathy. *Br. J. Ophthalmol.* 1995;79(5):442–446.
 41. Kawasaki A, Herbst K, Sander B MD. Selective wave-length pupillometry in Leber hereditary optic neuropathy. *Clin Exp. Ophthalmol.* 2010;38(3):322–4.
 42. Riordan-Eva P, Sanders MD, Govan GG, Sweeney MG, Da Costa J, Harding AE. The clinical features of Leber's hereditary optic neuropathy defined by the presence of a pathogenic mitochondrial DNA mutation. *Brain.* 1995;118 (Pt 2):319–337.
 43. Mashima Y, Kimura I, Yamamoto Y, *et al.* Optic disc excavation in the atrophic stage of Leber's hereditary optic neuropathy: comparison with normal tension glaucoma. *Graefes Arch. Clin. Exp. Ophthalmol.* 2003;241:75–80.
 44. Newman NJ. Hereditary optic neuropathies: from the mitochondria to the optic nerve. *Am. J. Ophthalmol.* 2005;140:517–523.
 45. Seo JH, Hwang J-M, Park SS. Comparison of retinal

- nerve fibre layers between 11778 and 14484 mutations in Leber's hereditary optic neuropathy. *Eye (Lond)*. 2010;24:107–111.
46. Stone EM, Newman NJ, Miller NR, Johns DR, Lott MT, Wallace DC. Visual recovery in patients with Leber's hereditary optic neuropathy and the 11778 mutation. *J. Clin. Neuroophthalmol.* 1992;12:10–14.
 47. Newman NJ, Lott MT, Wallace DC. The clinical characteristics of pedigrees of Leber's hereditary optic neuropathy with the 11778 mutation. *Am. J. Ophthalmol.* 1991;111:750–762.
 48. Johns DR, Smith KH, Miller NR. Leber's hereditary optic neuropathy. Clinical manifestations of the 3460 mutation. *Arch. Ophthalmol.* 1992;110:1577–1581.
 49. Barboni P, Savini G, Valentino ML, et al. Leber's hereditary optic neuropathy with childhood onset. *Invest. Ophthalmol. Vis. Sci.* 2006;47(12):5303–9.
 50. Ramos CDVF, Bellusci C, Savini G, et al. Association of optic disc size with development and prognosis of Leber's hereditary optic neuropathy. *Invest. Ophthalmol. Vis. Sci.* 2009;50(4):1666–74. Available at: <http://www.ncbi.nlm.nih.gov/pubmed/19098324>. Accessed December 27, 2013.
 51. Kirkman MA, Korsten A, Leonhardt M, et al. Quality of life in patients with leber hereditary optic neuropathy. *Invest. Ophthalmol. Vis. Sci.* 2009;50(7):3112–5.
 52. Bower S. Cardiac arrhythmia and Leber's hereditary optic neuropathy. *Lancet.* 1992;339:1427–8.
 53. Mashima Y, Kigasawa K, Hasegawa H, Tani M OY. High incidence of pre-excitation syndrome in Japanese families with Leber's hereditary optic neuropathy. *Clin Genet.* 1996;50:535–7.
 54. Nikoskelainen EK, Savontaus ML, Huoponen K, Antila K HJ. Pre-excitation syndrome in Leber's hereditary optic neuropathy. *Lancet.* 1994;344:857–8.
 55. Larsson NG, Andersen O, Holme E et al. Leber's hereditary optic neuropathy and complex I deficiency in muscle. *Ann Neurol.* 1991;30:701–708.
 56. Gropman A, Chen T-J, Perng C-L et al. Variable clinical manifestation of homoplasmic G14459A mitochondrial DNA mutation. *Am J Med Genet A.* 2004;124A:377–382.
 57. De Vries DD, Went LN, Bruyn GW, Scholte HR, Hofstra RM, Bolhuis PA van OB. Genetic and biochemical impairment of mitochondrial complex I activity in a family with Leber hereditary optic neuropathy and hereditary spastic dystonia. *Am J Hum Genet.* 1996;58:703–11.
 58. Tarnopolsky M.A., Baker S.K., Myint T., Maxner C.E., Robitaille J. RB. Clinical variability in maternally inherited leber hereditary optic neuropathy with the G14459A mutation. *Am J Hum Genet.* 2004;124:372–376.
 59. Harding A.E., Sweeney M.G., Miller D.H., Mumford C.J., Kellar-Wood H. MD. Occurrence of a multiple sclerosis-like illness in women who have a Leber's hereditary optic neuropathy mitochondrial DNA mutation. *Brain.* 1992;115:979–989.
 60. Kovacs G.G., Hoftberger R., Horvath R., Barsi P., Komoly S. LH. Neuropathology of white matter disease in Leber's hereditary optic neuropathy. *Brain.* 2005;128:35–41.
 61. Jaros E., Mahad D.J., Hudson G., Birchall D., Sawcer S.J. GP. Primary spinal cord neurodegeneration in leber hereditary optic neuropathy. *Neurology.* 2007;69:214–217.
 62. Carelli V. BM. Myelin, mitochondria, and autoimmunity – what's the connection? *Neurology.* 2008;70:1075–1076.
 63. Verny C., Loiseau D., Scherer C., Lejeune P., Chevrollier A. GN. Multiple sclerosis-like disorder in OPA1-related autosomal dominant optic atrophy. *Neurology.* 2008;70:1152–1153.
 64. Sapey E., Burdon M.A. NS. Evidence of active demyelination in a man with Leber's hereditary optic neuropathy mtDNA 14484 genotype. *Neuro-Ophthalmology.* 2001;26:119–126.
 65. Palace J. Multiple sclerosis associated with Leber's hereditary optic neuropathy. *J. Neurol. Sci.* 2009;286:24–27.
 66. Pfeffer G, Burke A, Yu-Wai-Man P, Compston DAS, Chinnery PF. Clinical features of MS associated with Leber hereditary optic neuropathy mtDNA mutations. *Neurology.* 2013;81(24):2073–81.
 67. Blakely EL, de Silva R, King A, et al. LHON/MELAS overlap syndrome associated with a mitochondrial MTND1 gene mutation. *Eur. J. Hum. Genet.* 2005;13(5):623–7.
 68. Spruijt L, Smeets HJ, Hendrickx A, et al. A MELAS-associated ND1 mutation causing leber hereditary optic neuropathy and spastic dystonia. *Arch. Neurol.* 2007;64(6):890–3.
 69. Rocca M a, Valsasina P, Pagani E, et al. Extra-visual functional and structural connection abnormalities in Leber's hereditary optic neuropathy. *PLoS One.* 2011;6(2):e17081.
 70. Yu-Wai-Man P, Griffiths PG, Chinnery PF. Mitochondrial optic neuropathies - disease mechanisms and therapeutic strategies. *Prog. Retin. Eye Res.* 2011;30(2):81–114.
 71. Tońska K, Kodroń A, Bartnik E. Genotype-phenotype correlations in Leber hereditary optic neuropathy. *Biochim. Biophys. Acta.* 2010;1797(6-7):1119–23.
 72. Chinnery PF, Andrews RM, Turnbull DM, Howell NN. Leber hereditary optic neuropathy: Does heteroplasmy influence the inheritance and expression of the G11778A mitochondrial DNA mutation? *Am. J. Med. Genet.* 2001;98:235–243.
 73. Huoponen K, Francalacci P, Petrozzi M, et al. European mtDNAs From an Analysis of Three European Populations. 1996.
 74. Hudson G, Carelli V, Spruijt L, et al. Clinical expression of Leber hereditary optic neuropathy is affected by the mitochondrial DNA-haplogroup background. *Am. J. Hum. Genet.* 2007;81(2):228–33.
 75. Ji Y, Zhang A-M, Jia X, et al. Mitochondrial DNA haplogroups M7b1'2 and M8a affect clinical expression of

- leber hereditary optic neuropathy in Chinese families with the m.11778G-->a mutation. *Am. J. Hum. Genet.* 2008;83(6):760–8.
76. Kaewsutthi S, Phasukkijwatana N, Joyjinda Y, *et al.* Mitochondrial haplogroup background may influence Southeast Asian G11778A Leber hereditary optic neuropathy. *Invest. Ophthalmol. Vis. Sci.* 2011;52(7):4742–8.
 77. Tharaphan P, Chuenkongkaew WL, Luangtrakool K, *et al.* Mitochondrial DNA haplogroup distribution in pedigrees of Southeast Asian G11778A Leber hereditary optic neuropathy. *J. Neuroophthalmol.* 2006;26:264–267.
 78. Lodi R, Montagna P, Cortelli P, *et al.* “Secondary” 4216 / ND1 and 13708 / ND5 Leber’s hereditary optic neuropathy mitochondrial DNA mutations do not further impair in vivo mitochondrial oxidative metabolism when associated with the 11778 / ND4 mitochondrial DNA mutation. 2000;778:1896–1902.
 79. Hudson G, Keers S, Yu Wai Man P, *et al.* Identification of an X-chromosomal locus and haplotype modulating the phenotype of a mitochondrial DNA disorder. *Am. J. Hum. Genet.* 2005;77(6):1086–91.
 80. Shankar SP, Fingert JH, Carelli V, *et al.* Evidence for a novel x-linked modifier locus for leber hereditary optic neuropathy. *Ophthalmic Genet.* 2008;29:17–24.
 81. Ji Y, Jia X, Li S, Xiao X, Guo X, Zhang Q. Evaluation of the X-linked modifier loci for Leber hereditary optic neuropathy with the G11778A mutation in Chinese. *Mol. Vis.* 2010;16(March):416–24.
 82. Phasukkijwatana N, Kunhapan B, Stankovich J, *et al.* Genome-wide linkage scan and association study of PARL to the expression of LHON families in Thailand. *Hum. Genet.* 2010;128:39–49.
 83. Giordano C, Montopoli M, Perli E, *et al.* Oestrogens ameliorate mitochondrial dysfunction in Leber’s hereditary optic neuropathy. *Brain.* 2011;134(Pt 1):220–34.
 84. Kerrison JB, Miller NR, Hsu F, *et al.* A case-control study of tobacco and alcohol consumption in Leber hereditary optic neuropathy. *Am. J. Ophthalmol.* 2000;130:803–812.
 85. Sadun AA, Carelli V, Salomao SR, *et al.* Extensive investigation of a large Brazilian pedigree of 11778/haplogroup J Leber hereditary optic neuropathy. *Am. J. Ophthalmol.* 2003;136:231–238.
 86. Chalmers RM, Harding a. E. A case-control study of Leber’s hereditary optic neuropathy. *Brain.* 1996;119(5):1481–1486. Available at: <http://brain.oxfordjournals.org/cgi/doi/10.1093/brain/119.5.1481>.
 87. Kirkman M.A., Yu-Wai-Man P., Korsten A., Leonhardt M., Dimitriadis K. DCI. Gene-environment interactions in Leber hereditary optic neuropathy. *Brain.* 2009;132:2317–2326.
 88. Sadun AA, Carelli V, Invitation BY, Salomao SR. A very large brazilian pedigree with 11778 leber’s hereditary optic neuropathy. 2002;100:169–180.
 89. Shaikh S, Ta C, Basham AA, Mansour S. Leber hereditary optic neuropathy associated with antiretroviral therapy for human immunodeficiency virus infection. *Am. J. Ophthalmol.* 2001;131:143–145.
 90. Mackey DA, Fingert JH, Luzhansky JZ, *et al.* Leber’s hereditary optic neuropathy triggered by antiretroviral therapy for human immunodeficiency virus. *Eye (Lond).* 2003;17:312–317.
 91. Sanchez RN, Smith AJ, Carelli V, Sadun AA, Keltner JL. Leber hereditary optic neuropathy possibly triggered by exposure to tire fire. *J. Neuroophthalmol.* 2006;26:268–272.
 92. Carelli V, Franceschini F, Venturi S, *et al.* Grand Rounds: Could Occupational Exposure to n-Hexane and Other Solvents Precipitate Visual Failure in Leber Hereditary Optic Neuropathy? *Environ. Health Perspect.* 2006;115(1):113–115.
 93. Thouin A, Griffiths PG, Hudson G, Chinnery PF, Yu-Wai-Man P. Raised intraocular pressure as a potential risk factor for visual loss in Leber Hereditary Optic Neuropathy. *PLoS One.* 2013;8(5):e63446.
 94. Sherman JKL. Visual-system dysfunction in Lebers hereditary optic neuropathy. *Clin Neurosci.* 1994;2:121–129.
 95. Salomão SR, Berezovsky A, Andrade RE, Belfort R, Carelli V, Sadun AA. Visual electrophysiologic findings in patients from an extensive Brazilian family with Leber’s hereditary optic neuropathy. *Doc. Ophthalmol.* 2004;108:147–155.
 96. Kermode AG, Moseley IF, Kendall BE, Miller DH, Macmanus DG, McDonald WI. Short report Magnetic resonance imaging in Leber’s optic neuropathy. 1989;671–674.
 97. Smith JL, Tse DT, Byrne SF, Johns DR, Stone EM. Optic nerve sheath distention in Leber’s optic neuropathy and the significance of the “Wallace mutation”. *J. Clin. Neuroophthalmol.* 1990;10:231–238.
 98. Inglese M, Rovaris M, Bianchi S, *et al.* Magnetic resonance imaging, magnetisation transfer imaging, and diffusion weighted imaging correlates of optic nerve, brain, and cervical cord damage in Leber’s hereditary optic neuropathy. 2001:444–449.
 99. Küker W, Weir A, Quaghebeur G, Palace J. White matter changes in Leber’s hereditary optic neuropathy: MRI findings. *Eur. J. Neurol.* 2007;14:591–593.
 100. Chinnery PF, Majaama K, Turnbull D TD. Treatment for mitochondrial disorders. *Cochrane Database Syst Rev.* 2006;1:CD004426.
 101. Rodriguez MC, MacDonald JR, Mahoney DJ, Parise G, Beal MFTM. Beneficial effects of creatine, CoQ10, and lipoic acid in mitochondrial disorders. *Muscle Nerve.* 2007;35:235–242.
 102. Giorgio V, Petronilli V, Ghelli A, *et al.* The effects of idebenone on mitochondrial bioenergetics. *Biochim. Biophys. Acta.* 2012;1817(2):363–9.
 103. Mashima Y, Hiida Y OY. Remission of Leber’s hereditary optic neuropathy with idebenone. *Lancet.*

- 1992;340:368–369.
104. Cortelli P, Montagna P, Pierangeli G, Lodi R, Barboni P, Liguori R *et al.* Clinical and brain bioenergetics improvement with idebenone in a patient with Leber hereditary optic neuropathy: a clinical and P-MRS study. *J Neurol Sci.* 1997;148:25–31.
 105. Carelli V, Barboni P, Zacchini A, Mancini R, Monari L, Cevoli S *et al.* Leber's hereditary optic neuropathy (LHON) with 14484/ND6 mutation in a North African patient. *J Neurol Sci.* 1998;160:183–188.
 106. Mashima Y, Kigasawa K, Wakakura M OY. Do idebenone and vitamin therapy shorten the time to achieve visual recovery in Leber hereditary optic neuropathy? *J Neuro Ophthalmol.* 2000;20:166–170.
 107. Barnils N, Mesa E, Munoz S, Ferrer-Artola A AJ. Response to idebenone and multivitamin therapy in Leber's hereditary optic neuropathy. *Arch Soc Esp Ophthalmol.* 2007;82:377–380.
 108. Carelli V, La Morgia C, Valentino ML, Rizzo G, Carbonelli M, De Negri AM *et al.* Idebenone treatment in Leber's hereditary optic neuropathy. (Letter to the Editor). *Brain.* 2011;134.
 109. Klopstock T, Yu-Wai-Man P, Dimitriadis K, *et al.* A randomized placebo-controlled trial of idebenone in Leber's hereditary optic neuropathy. *Brain.* 2011;134(Pt 9):2677–86.
 110. Klopstock T, Metz G, Yu-Wai-Man P, *et al.* Persistence of the treatment effect of idebenone in Leber's hereditary optic neuropathy. *Brain.* 2013;136(Pt 2):e230.
 111. Heitz FD, Erb M, Anklin C, Robay D, Pernet V, Gueven N. Idebenone protects against retinal damage and loss of vision in a mouse model of Leber's hereditary optic neuropathy. *PLoS One.* 2012;7(9):e45182.
 112. Newman NJ, Biousse V, David R *et al.* Prophylaxis for second eye involvement in Leber hereditary optic neuropathy: an open-labeled, nonrandomized multicenter trial of topical brimonidine purite. *Am J Ophthalmol.* 2005;140:407–415.
 113. Imachi J NK. The patients of Leber's optic atrophy should be treated neuro-surgically. *Nippon Ganka Kyo Jpn.* 1970;21:209–217.
 114. Imachi J. Neuro-surgical treatment of Leber's optic atrophy and its pathogenetic relationship to arachnoiditis. In: Brunette JR, Barbeau A, editors. *Progress in ophthalmology (Proceedings of the Second International Congress of Neuro-Genetics and Neuro-Ophthalmology)*. Vol. 2. Amsterdam: Excerpta Medica; 1967:121.
 115. Sadun A, Chicani CF, Ross-Cisneros FN, *et al.* Effect of EPI-743 on the clinical course of the mitochondrial disease Leber hereditary optic neuropathy. *Arch. Neurol.* 2012;69(3):331–8.
 116. Larsson NG. Leber hereditary optic neuropathy: a nuclear solution of a mitochondrial problem. *Ann. Neurol.* 2002;52(5):529–530.
 117. J. Guy, X. Qi FP *et al.* Rescue of a mitochondrial deficiency causing Leber Hereditary Optic Neuropathy. *Ann. Neurol.* 2002;52(5):534–542.
 118. J. Guy, X. Qi RDK *et al.* Efficiency and safety of AAV-mediated gene delivery of the human ND4 complex I subunit in the mouse visual system. *Invest Ophthalmol Vis Sci.* 2009;50(9):4205–4214.
 119. S. Ellouze, S. Augustin AB *et al.* Optimized allotropic expression of the human mitochondrial ND4 prevents blindness in a rat model of mitochondrial dysfunction. *Am. J. Hum. Genet.* 2008;83(3):373–387.
 120. Barber-Singh J, Seo BB, Nakamaru-Ogiso E, Lau YS, Matsuno-Yagi A YT. Neuroprotective Effect of Long-term NDI1 Gene Expression in a Chronic Mouse Model of Parkinson Disorder. *Rejuvenation Res.* 2009;12:259–267.
 121. Decorby A, Gaskova D, Sayles LC LB. Expression of Ndi1p, an alternative NADH:ubiquinone oxidoreductase, increases mitochondrial membrane potential in a *C. elegans* model of mitochondrial disease. *Biochim Biophys Acta.* 2007;1767:1157–1163.
 122. Park JS, Li YF BY. Yeast NDI1 improves oxidative phosphorylation capacity and increases protection against oxidative stress and cell death in cells carrying a Leber's hereditary optic neuropathy mutation. *Biochim Biophys Acta.* 2007;1772:533–542.
 123. Marella M, Seo BB, Thomas BB, Matsuno-Yagi A, Yagi T. Successful amelioration of mitochondrial optic neuropathy using the yeast NDI1 gene in a rat animal model. *PLoS One.* 2010;5(7):e11472.
 124. Koilkonda RD, Guy J. Leber's Hereditary Optic Neuropathy-Gene Therapy: From Benchtop to Bedside. *J. Ophthalmol.* 2011;2011:179412. Available at: <http://www.pubmedcentral.nih.gov/articlerender.fcgi?artid=3021870&tool=pmcentrez&rendertype=abstract>. Accessed December 23, 2013.
 125. Lam BL, Feuer WJ, Abukhalil F, Porciatti V, Hauswirth WW, Guy J. Leber Hereditary Optic Neuropathy Gene Therapy Clinical Trial Recruitment: Year 1. 2011;128(9):1129–1135.
 126. Brown DT, Herbert M, Lamb VK, *et al.* Transmission of mitochondrial DNA disorders: possibilities for the future. *Lancet.* 2006;368(9529):87–89.
 127. Batten B. A family suffering from hereditary optic atrophy. *Trans. Ophthalmol. Soc. UK.* 1896;16:125.
 128. P K. Infantile optic atrophy with dominant mode of inheritance: a clinical and genetic study of 19 Danish families. *Acta Ophthalmol Suppl.* 1959;164(54):1–147.
 129. Eiberg H, Kjer B, Kjer P, Rosenberg T. Dominant optic atrophy (OPA1) mapped to chromosome 3q region. I. Linkage analysis. *Hum. Mol. Genet.* 1994;3:977–980.
 130. Bonneau D, Souied E, Gerber S, *et al.* No evidence of genetic heterogeneity in dominant optic atrophy. *J. Med. Genet.* 1995;32(12):951–3.
 131. Hopkins J. Genetic Heterogeneity of Dominant Optic Atrophy, Kjer Type. 1999;117(June):805–810.
 132. Barbet F, Hakiki S, Orssaud C, *et al.* A third locus for dominant optic atrophy on chromosome 22q. *J. Med.*

- Genet.* 2005;42(1):e1. A
133. Reynier P, Amati-Bonneau P, Verny C, *et al.* OPA3 gene mutations responsible for autosomal dominant optic atrophy and cataract. *J. Med. Genet.* 2004;41(9):e110.
 134. Verny, C., Amati-Bonneau, P., Dubas, F., Malthiery, Y., Reynier, P., Bonneau D. Atrophie optique, cataracte et signes extra-pyramidaux par mutation du gène OPA3. *Rev Neurol.* 2005;161:451–454.
 135. Ferré M, Bonneau D, Milea D, *et al.* Molecular screening of 980 cases of suspected hereditary optic neuropathy with a report on 77 novel OPA1 mutations. *Hum. Mutat.* 2009;30:E692–E705.
 136. Da Cruz S, Xenarios I, Langridge J, Vilbois F, Parone P a, Martinou J-C. Proteomic analysis of the mouse liver mitochondrial inner membrane. *J. Biol. Chem.* 2003;278(42):41566–71.
 137. Olichon A, Emorine LJ, Descoins E, *et al.* The human dynamin-related protein OPA1 is anchored to the mitochondrial inner membrane facing the inter-membrane space. *FEBS Lett.* 2002;523(1-3):171–6.
 138. Puomila A, Huoponen K, Mäntyjärvi M, *et al.* Dominant optic atrophy: correlation between clinical and molecular genetic studies. *Acta Ophthalmol. Scand.* 2005;83(3):337–46.
 139. Pierron D, Ferré M, Rocher C, *et al.* OPA1-related dominant optic atrophy is not strongly influenced by mitochondrial DNA background. *BMC Med. Genet.* 2009;10:70.
 140. Chevrollier A, Guillet V, Loiseau D, *et al.* Hereditary optic neuropathies share a common mitochondrial coupling defect. *Ann. Neurol.* 2008;63:794–798.
 141. J L, Hamel C, Amati- P, *et al.* Effects of opa1 mutations on mitochondrial morphology and apoptosis: relevance to adoa pathogenesis. 2007;211(2).
 142. Zanna C, Ghelli A, Porcelli AM, *et al.* OPA1 mutations associated with dominant optic atrophy impair oxidative phosphorylation and mitochondrial fusion. *Brain.* 2008;131(Pt 2):352–67.
 143. Amati-Bonneau P, Valentino ML, Reynier P, *et al.* OPA1 mutations induce mitochondrial DNA instability and optic atrophy “plus” phenotypes. *Brain.* 2008;131(Pt 2):338–51.
 144. Lenaers G, Hamel C, Delettre C, *et al.* Dominant optic atrophy. *Orphanet J. Rare Dis.* 2012;7:46.
 145. Osborne NN, Li G-Y, Ji D, Mortiboys HJ, Jackson S. Light affects mitochondria to cause apoptosis to cultured cells: possible relevance to ganglion cell death in certain optic neuropathies. *J. Neurochem.* 2008;105:2013–2028.
 146. Thiselton DL, Alexander C, Taanman J-W, *et al.* A comprehensive survey of mutations in the OPA1 gene in patients with autosomal dominant optic atrophy. *Invest. Ophthalmol. Vis. Sci.* 2002;43(6):1715–24.
 147. Yu-Wai-Man P, Griffiths PG, Burke A, *et al.* The prevalence and natural history of dominant optic atrophy due to OPA1 mutations. *Ophthalmology.* 2010;117:1538–1546, 1546.e1.
 148. Thiselton DL, Alexander C, Morris A, *et al.* A frameshift mutation in exon 28 of the OPA1 gene explains the high prevalence of dominant optic atrophy in the Danish population: evidence for a founder effect. *Hum. Genet.* 2001;109:498–502.
 149. Milea D, Amati-Bonneau P, Reynier P, Bonneau D. Genetically determined optic neuropathies. *Curr. Opin. Neurol.* 2010;23:24–28.
 150. Cohn AC, Toomes C, Hewitt AW, *et al.* The natural history of OPA1-related autosomal dominant optic atrophy. *Br. J. Ophthalmol.* 2008;92:1333–1336.
 151. Votruba M, Fitzke FW, Holder GE, Carter a, Bhattacharya SS, Moore a T. Clinical features in affected individuals from 21 pedigrees with dominant optic atrophy. *Arch. Ophthalmol.* 1998;116(3):351–8.
 152. Cohn AC, Toomes C, Potter C, *et al.* Autosomal dominant optic atrophy: penetrance and expressivity in patients with OPA1 mutations. *Am. J. Ophthalmol.* 2007;143:656–662.
 153. Votruba M, Thiselton D, Bhattacharya SS. Optic disc morphology of patients with OPA1 autosomal dominant optic atrophy. *Br. J. Ophthalmol.* 2003;87:48–53.
 154. M AWL. The OPA1 gene and optic neuropathy. *Br. J. Ophthalmol.* 2003;87(1):1–2.
 155. Schild AM, Ristau T, Fricke J, *et al.* SDOCT thickness measurements of various retinal layers in patients with autosomal dominant optic atrophy due to OPA1 mutations. *Biomed Res. Int.* 2013;2013:121398. A156.
 - Ito Y, Nakamura M, Yamakoshi T, Lin J, Yatsuya H, Terasaki H. Reduction of inner retinal thickness in patients with autosomal dominant optic atrophy associated with OPA1 mutations. *Invest. Ophthalmol. Vis. Sci.* 2007;48:4079–4086.
 157. Yu-Wai-Man P, Bailie M, Atawan a, Chinnery PF, Griffiths PG. Pattern of retinal ganglion cell loss in dominant optic atrophy due to OPA1 mutations. *Eye (Lond).* 2011;25(5):596–602.
 158. Rönnbäck C, Milea D, Larsen M. Imaging of the macula indicates early completion of structural deficit in autosomal-dominant optic atrophy. *Ophthalmology.* 2013;120(12):2672–7.
 159. Smith DP. Diagnostic criteria in cominantly inherited juvenile optic atrophy. A report of three new families. *Am. J. Optom. Arch. Am. Acad. Optom.* 1972;49:183–200.
 160. Kline LB, Glaser JS. Dominant optic atrophy. The clinical profile. *Arch. Ophthalmol.* 1979;97:1680–1686.
 161. Berninger TA, Jaeger W, Krastel H. infantile optic atrophy A5. 1991:49–52.
 162. Bremner FD, Tomlin E a, Shallo-Hoffmann J, Votruba M, Smith SE. The pupil in dominant optic atrophy. *Invest. Ophthalmol. Vis. Sci.* 2001;42(3):675–8.
 163. La Morgia C, Ross-Cisneros FN, Sadun A a, *et al.* Melanopsin retinal ganglion cells are resistant to neurodegeneration in mitochondrial optic neuropathies. *Brain.* 2010;133(Pt 8):2426–38.

164. Perganta G, Barnard AR, Katti C, *et al.* Non-image-forming light driven functions are preserved in a mouse model of autosomal dominant optic atrophy. *PLoS One.* 2013;8(2):e56350.
165. Hudson G, Amati-Bonneau P, Blakely EL, *et al.* Mutation of OPA1 causes dominant optic atrophy with external ophthalmoplegia, ataxia, deafness and multiple mitochondrial DNA deletions: a novel disorder of mtDNA maintenance. *Brain.* 2008;131(Pt 2):329–37.
166. Amati-Bonneau P, Odent S, Derrien C, *et al.* The association of autosomal dominant optic atrophy and moderate deafness may be due to the R445H mutation in the OPA1 gene. *Am. J. Ophthalmol.* 2003;136:1170–1171.
167. Amati-Bonneau P, Guichet A, Olichon A, *et al.* OPA1 R445H mutation in optic atrophy associated with sensorineural deafness. *Ann. Neurol.* 2005;58:958–963.
168. Payne M, Yang Z, Katz BJ, *et al.* Dominant optic atrophy, sensorineural hearing loss, ptosis, and ophthalmoplegia: a syndrome caused by a missense mutation in OPA1. *Am. J. Ophthalmol.* 2004;138:749–755.
169. Li C, Kosmorsky G, Zhang K, Katz BJ, Ge J, Traboulsi EI. Optic atrophy and sensorineural hearing loss in a family caused by an R445H OPA1 mutation. *Am. J. Med. Genet. A.* 2005;138A:208–211.
170. Huang T, Santarelli R, Starr A. Mutation of OPA1 gene causes deafness by affecting function of auditory nerve terminals. *Brain Res.* 2009;1300:97–104.
171. Milea D, Amati-Bonneau P, Reynier P, Bonneau D. Genetically determined optic neuropathies. *Curr. Opin. Neurol.* 2010;23:24–28.
172. Yu-Wai-Man P, Griffiths PG, Gorman GS, *et al.* Multi-system neurological disease is common in patients with OPA1 mutations. *Brain.* 2010;133(Pt 3):771–86.
173. Pretegianni E, Rufa A, Gallus GN, Cardaioli E, Malandrini A, Federico A. Spastic paraplegia in “dominant optic atrophy plus” phenotype due to OPA1 mutation. *Brain.* 2011;134(Pt 11):e195; author reply e196.
174. Rouzier C, Bannwarth S, Chaussonnet A, *et al.* The MFN2 gene is responsible for mitochondrial DNA instability and optic atrophy “plus” phenotype. *Brain.* 2012;135(Pt 1):23–34.
175. G.E. Holder, M. Votruba, A.C. Carter, S.S. Bhattacharya, F.W. Fitzke ATM. Electrophysiological findings in dominant optic atrophy (DOA) linking to the OPA1 locus on chromosome 3q 28-qter. *Doc. Ophthalmol.* 1998;95(3-4):217–228.
176. Mackey DA, Toomes C, Inglehearn CF. Deletion of the. 2002:1–4.
177. Cornille K, Milea D, Amati-Bonneau P, *et al.* Reversible optic neuropathy with OPA1 exon 5b mutation. *Ann. Neurol.* 2008;63:667–671.
178. Nochez Y, Arsene S, Gueguen N, *et al.* Acute and late-onset optic atrophy due to a novel OPA1 mutation leading to a mitochondrial coupling defect. *Mol. Vis.* 2009;15(October 2008):598–608.
179. Almind GJ, Grønskov K, Milea D, Larsen M, Brøndum-Nielsen K, Ek J. Genomic deletions in OPA1 in Danish patients with autosomal dominant optic atrophy. *BMC Med. Genet.* 2011;12(1):49.
180. Fuhrmann N, Alavi M V, Bitoun P, *et al.* Genomic rearrangements in OPA1 are frequent in patients with autosomal dominant optic atrophy. *J. Med. Genet.* 2009;46:136–144.
181. C B. Die komplizierte, hereditär–familare optikusatrophie des kindesalters: ein bisher nicht beschriebener symptomkomplex. *Klin Monatsbl Augenheilkd.* 1909;47:138–160.
182. Costeff H, Gadoth N, Apter N, Prialnic M, Savir H. A familial syndrome of infantile optic atrophy, movement disorder, and spastic paraplegia. *Neurology.* 1989;39:595–597.
183. Sheffer RN, Zlotogora J, Elpeleg ON, Raz J, Ben-Ezra D. Behr’s syndrome and 3-methylglutaconic aciduria. *Am. J. Ophthalmol.* 1992;114:494–497.
184. Copeliovitch, L., Katz, K., Arbel, N., Harries, N., Bar-On, E., Soudry M. Musculoskeletal deformities in Behr syndrome. *J Pediat Orthop.* 2001;21:512–514.
185. Elpeleg ON, Costeff H, Joseph A, Shental Y, Weitz R GK. 3-Methylglutaconic aciduria in the Iraqi-Jewish “optic atrophy plus” (Costeff) syndrom. *Dev Med Child Neurol.* 1994;36:167–172.
186. Thomas PK, Workman JM, Thage O. Behr’s syndrome. A family exhibiting pseudodominant inheritance. *J. Neurol. Sci.* 1984;64:137–148.
187. Felicio AC, Godeiro-Junior C, Alberto LG, *et al.* Familial Behr syndrome-like phenotype with autosomal dominant inheritance. *Parkinsonism Relat. Disord.* 2008;14(4):370–2.
188. Nystuen a, Costeff H, Elpeleg ON, *et al.* Iraqi-Jewish kindreds with optic atrophy plus (3-methylglutaconic aciduria type 3) demonstrate linkage disequilibrium with the CTG repeat in the 3’ untranslated region of the myotonic dystrophy protein kinase gene. *Hum. Mol. Genet.* 1997;6(4):563–9.
189. Inoue H, Tanizawa Y, Wasson J, *et al.* A gene encoding a transmembrane protein is mutated in patients with diabetes mellitus and optic atrophy (Wolfram syndrome). *Nat. Genet.* 1998;20:143–148.
190. Strom TM, Hörtnagel K, Hofmann S, *et al.* Diabetes insipidus, diabetes mellitus, optic atrophy and deafness (DIDMOAD) caused by mutations in a novel gene (wolframin) coding for a predicted transmembrane protein. 1998;7(13):2021–2028.
191. Guo X, Shen S, Song S, *et al.* The E3 ligase Smurf1 regulates Wolfram syndrome protein stability at the endoplasmic reticulum. *J. Biol. Chem.* 2011;286(20):18037–47.
192. Hofmann S, Bauer MF. Wolfram syndrome-associated mutations lead to instability and proteasomal degradation of wolframin. *FEBS Lett.* 2006;580(16):4000–4.
193. Fonseca SG, Ishigaki S, Osowski CM, *et al.* Wolfram syndrome 1 gene negatively regulates ER stress signal-

- ing in rodent and human cells. 2010;120(3).
194. Yamamoto H, Hofmann S, Hamasaki DI, *et al.* Wolfram syndrome 1 (WFS1) protein expression in retinal ganglion cells and optic nerve glia of the cynomolgus monkey. *Exp. Eye Res.* 2006;83:1303–1306.
 195. Rainald Schmidt-Kastnera, Pawel Kreczmanski, Markus Preisinge, Roselie Diederend, Christoph Schmitzd, Danielle Reisa, b, Janet Blanksb, and C. Kathleen DoreyRainald Schmidt-Kastnera, Pawel Kreczmanski, Markus Preisinge, Roselie Diederend, Christoph Schm CKD. Expression of the diabetes risk gene wolframin (WFS1) in the human retina. *Exp. Eye Res.* 2010;89(4):568–574.
 196. Fraser FC, Gunn T, Montreal T. Diabetes mellitus, diabetes insipidus, and optic atrophy. An autosomal recessive syndrome? *J. Med. Genet.* 1977;(September 1976):190–193.
 197. Barrett TG, Bunday SE, Macleod AF. Neurodegeneration and diabetes: UK nationwide study of Wolfram (DIDMOAD) syndrome. *Lancet.* 1995;346:1458–1463.
 198. Kumar S. Wolfram syndrome: important implications for pediatricians and pediatric endocrinologists. *Pediatr. Diabetes.* 2010;11:28–37.
 199. Barrett TG, Bunday SE, Macleod AF. Neurodegeneration and diabetes: UK nationwide study of Wolfram (DIDMOAD) syndrome. *Lancet.* 1995;346:1458–1463.
 200. De Heredia ML, Clèries R, Nunes V. Genotypic classification of patients with Wolfram syndrome: insights into the natural history of the disease and correlation with phenotype. *Genet. Med.* 2013;15(7):497–506.
 201. Dhalla MS, Desai UR, Zuckerbrod DS. Pigmentary maculopathy in a patient with Wolfram syndrome. *Can. J. Ophthalmol.* 2006;41:38–40.
 202. Berry V, Gregory-Evans C, Emmett W, *et al.* Wolfram gene (WFS1) mutation causes autosomal dominant congenital nuclear cataract in humans. *Eur. J. Hum. Genet.* 2013:1–5.
 203. Bespalova IN, Van Camp G, Bom SJ, *et al.* Mutations in the Wolfram syndrome 1 gene (WFS1) are a common cause of low frequency sensorineural hearing loss. *Hum. Mol. Genet.* 2001;10(22):2501–8.
 204. Hogewind BFT, Pennings RJE, Hol F a, *et al.* Autosomal dominant optic neuropathy and sensorineural hearing loss associated with a novel mutation of WFS1. *Mol. Vis.* 2010;16(May 2009):26–35.
 205. Simsek E, Simsek T, Tekgöl S, Hosal S, Seyrantepe V, Aktan G. *Wolfram (DIDMOAD) syndrome: a multidisciplinary clinical study in nine Turkish patients and review of the literature.*; 2003:55–61.
 206. Rutger F. Plantinga, Ronald J.E. Pennings, Patrick L.M. *et al.*. Hereditary Hearing Impairment Usher syndrome type III and Wolfram syndrome. *Ann Otol Rhinol Laryngol.* 2008;117:494–500.
 207. Cano A, Rouzier C, Monnot S, *et al.* Identification of novel mutations in WFS1 and genotype-phenotype correlation in Wolfram syndrome. *Am. J. Med. Genet. A.* 2007;143A:1605–1612.
 208. Zmyslowska a, Borowiec M, Antosik K, *et al.* Wolfram syndrome in the Polish population: novel mutations and genotype-phenotype correlation. *Clin. Endocrinol. (Oxf).* 2011;75:636–41.
 209. Swift M, Swift RG. Psychiatric disorders and mutations at the Wolfram syndrome locus. *Biol. Psychiatry.* 2000;47:787–793.

08

EDEMA BILATERAL DA PAPILA

Olinda Faria, Cristina Sousa, Madalena Pinto

INTRODUÇÃO

O edema do disco óptico é o resultado de vários processos patológicos, alguns relativamente benignos, outros com consequências neurológicas e visuais graves. A diferenciação entre as várias etiologias dependerá de uma colheita detalhada da história clínica e de um exame cuidadoso, com especial atenção para o nervo óptico. A alteração do transporte axonal parece ser o mecanismo habitualmente implicado¹. A estratégia terapêutica depende fortemente da etiologia subjacente.

EDEMA DA PAPILA

CAUSAS

O edema do disco óptico é uma condição patológica com uma variedade de causas:

- **Edema unilateral** – Nevrite óptica, neuropatia óptica isquémica anterior, neuropatia óptica compressiva, oclusão da veia central da retina, papilopatia diabética.
- **Edema bilateral** – Papiledeema, neuropatia óptica tóxica, nevrite óptica, neuropatia óptica isquémica anterior, hipertensão maligna (retinopatia hipertensiva grau IV), papilopatia diabética.

Neste capítulo, iremos abordar o papiledeema e algumas causas de pseudo-edema da papila.

PAPILEDEMA

O termo *Papiledeema* deve ser usado apenas para o edema do disco óptico (geralmente bilateral) que resulta de pressão intracraniana elevada².

O papiledeema é causado pela estase do fluxo axoplasmático na porção pré-laminar do nervo óptico. Os nervos ópticos atrofícos não apresentam edema quando a pressão intracraniana está elevada. Se o edema se verifica apenas em um olho, pode igualmente tratar-se de papiledeema. Existem casos bem documentados de papiledeema unilateral³. Pensa-se que o mecanismo subjacente poderá ser a protecção do olho não envolvido pela ausência de espaço subaracnóideo perineural em torno da porção anterior do nervo óptico. Isto pode ser congénito ou adquirido (por ex. processo inflamatório).

Os pacientes com papiledeema estão frequentemente assintomáticos, numa fase inicial. No campo visual pode detectar-se apenas um alargamento da mancha cega⁴.

Ocorre perda de visão, em geral lenta e progressiva, no papiledeema crónico, podendo levar a constrição acentuada do campo visual e diminuição da acuidade visual numa fase avançada. É possível, em alguns casos, observarmos uma perda de visão rapidamente progressiva, mesmo em casos de instalação recente.

O aspecto do disco óptico no papiledeema evolui ao longo do tempo:

- **Papiledeema inicial** - Existe esborratamento da margem do disco e elevação do disco. São visíveis ectasias capilares na superfície do disco, e a camada de fibras nervosas peripapilar mostra perda de brilho. Podem estar presentes pequenas hemorragias.
- **Papiledeema estabelecido** (Fig. 1) - Há um agravamento da elevação, esborratamento e hemorragias, podendo estar também presentes exsudados duros e algodonosos peripapilares. Há engurgitamento venoso. Nos casos graves, podem surgir pequenas pregas circunferenciais de retina (Linhas de Paton), assim como pregas coroideias.

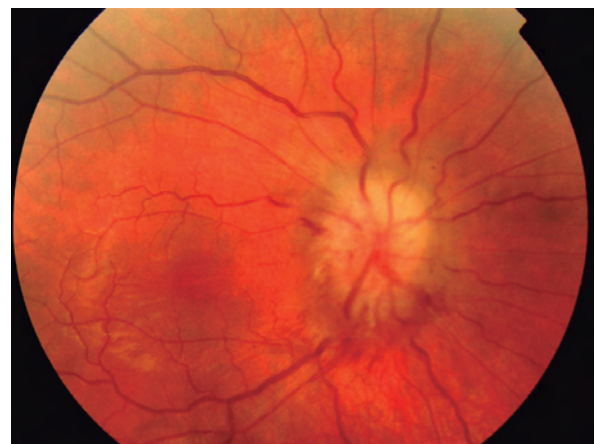


Fig. 1 – Papiledeema estabelecido. Há elevação e esborratamento dos bordos da papila, bem como hemorragias peripapilares e ingurgitamento venoso.

08 EDEMA BILATERAL DA PÁPILA

- **Papiledema crónico** - As hemorragias e exsudados desaparecem, podendo dar lugar a pequenos depósitos brilhantes (pseudodrusas). O disco apresenta uma coloração branco-acinzentada. Há extinção da escavação fisiológica.
- **Papiledema atrófico** - O disco mostra-se pálido, apesar de as margens permanecerem algo esborratadas. Os vasos retinianos podem apresentar-se estreitados e com embaílhamento.

A pulsação venosa espontânea poderá ajudar no diagnóstico. A sua presença permite concluir que no momento da observação a pressão intracraniana (PIC) está normal, não excluindo a possibilidade de alterações intermitentes da PIC. Uma vez que cerca de 20% da população com PIC normal não apresenta pulsação venosa espontânea, este sinal deve ser avaliado no contexto clínico.

A medição da pressão arterial deve ser considerada nos pacientes com edema bilateral da papila. A neuropatia hipertensiva associada a retinopatia hipertensiva grau IV pode confundir-se com papiledema. O estreitamento marcado dos vasos arteriais poderá ser uma pista para o diagnóstico de retinopatia hipertensiva.

CAUSAS

Qualquer elevação da PIC pode resultar em papiledema, podendo estar na sua origem¹:

- Lesões intracranianas com efeito de massa.
- Obstrução à circulação do líquido cefalorraquidiano (LCR) por massa, estenose, ou outra causa.
- Limitação do espaço intracraniano por deformidades da calote craniana.
- Edema cerebral provocado por neoplasias, inflamação ou perturbações tóxicas.
- Aumento da taxa de produção de LCR associada a neoplasias ou doenças inflamatórias.
- Perturbação da circulação do LCR, por ex., devido a viscosidade aumentada no contexto de produção aumentada de proteínas por um tumor ou inflamação.
- Pressão elevada nos seios venosos que drenam o LCR.

Deverá considerar-se que, neste contexto, os tumores vertebrais/espinais podem ser a causa primária de papiledema.

Conduta clínica no papiledema

Qualquer papiledema diagnosticado de novo deverá ser considerado uma urgência. Deve ser realizada neuroimagem em todos os pacientes de imediato (na maioria dos casos, se possível ressonância magnética (RM)). O registo dos achados pupilares, da função oculomotora e dos campos visuais deverá ser efectuado com a maior brevidade possível.

As medidas adicionais dependerão dos resultados da neuroimagem. Se esta exclui risco de herniação e não

apresenta uma causa identificável do papiledema, o passo seguinte será a realização de uma punção lombar para colheita de LCR e determinação do valor de PIC. A recuperação do aspecto do nervo óptico após correcção da pressão intracraniana elevada pode demorar várias semanas.

SÍNDROME PSEUDOTUMOR CEREBRI

A Síndrome Pseudotumor *Cerebri* (SPTC) pode ser primária (Hipertensão Intracraniana Idiopática: HII) ou ser secundária a uma causa identificável (Tabela 1).

O diagnóstico de SPTC é feito na presença de papiledema com restante exame neurológico normal (com excepção das alterações típicas de alguns nervos cranianos); a

Pseudotumor cerebri primário
<p>Hipertensão intracraniana idiopática Inclui pacientes com obesidade, ganho de peso recente, síndrome de ovário poliquístico e crianças magras</p>
Pseudotumor cerebri secundário
<p>Anomalias venosas cerebrais Trombose dos seios venosos cerebrais Trombose ou oclusão cirúrgica bilateral da veia jugular Infecção do ouvido médio ou mastóide Aumento da pressão do ventrículo direito Síndrome da veia cava superior Fístulas arteriovenosas Diminuição da absorção de LCR devido a infecção intracraniana ou hemorragia subaracnoideia prévia Estados de hipercoagulabilidade</p>
<p>Medicação e exposições Antibióticos Tetraciclina, minociclina, doxiciclina, ácido nalidíxico, fármacos derivados das sulfonamidas Vitamina A e retinóides Hipervitaminose A, isotetrinoína, ácido retinóico all-trans para leucemia promielocítica, ingestão excessiva de fígado Hormonas Hormona de crescimento humana, tiroxina (em crianças), acetato de leuprorrelina, levonorgestrel (sistema Norplant), esteróides anabolizantes Suspensão de corticosteróides crónicos Lítio Clordecona</p>
<p>Patologias Doenças endócrinas Doença de Addison Hipoparatiroidismo Hipercapnia Apneia do sono Síndrome de Pickwick Anemia Insuficiência renal Síndrome de Turner Síndrome de Down</p>

Tabela 1 – Causas / Factores de risco de Pseudotumor Cerebri⁵

RM cerebral apresenta parênquima encefálico normal sem evidência de hidrocefalia, tumor, lesão estrutural e sem captação meníngea anormal; o valor de PIC é igual ou superior a 250 mmH₂O nos adultos em decúbito; e a composição do LCR é normal⁵. A maioria dos pacientes refere cefaleias e muitos descrevem episódios transitórios de turvação da visão. Estes geralmente têm duração de segundos, com atingimento uni ou bilateral, e que podem variar de turvação ligeira a perda total de visão (transitória). Com frequência, existe parésia de um ou ambos os nervos abducentes (VI par). Raramente pode existir parésia dos III e IV pares cranianos. A diplopia pode ser um sintoma de apresentação.

O quadro clínico mais comum é o de uma mulher jovem obesa para a qual não foi identificada qualquer causa para PIC elevada.

À parte da trombose dos seios venosos, a associação da SPTC com patologias específicas é rara. A trombose venosa deve, no entanto, ser sempre considerada e especificamente excluída. É uma patologia ameaçadora e requer tratamento distinto (por ex. anticoagulantes). A RM crânio-encefálica com venograma deverá ser realizada sempre que possível [recomendação forte, evidência moderada]⁶⁻⁸, especialmente nos pacientes com características atípicas.

Tratamento

No contexto clínico de obesidade (ou ganho de peso recente), o paciente deverá ser informado da associação entre o peso e pressão de LCR elevada e ser aconselhado a **perder peso** [recomendação forte, evidência moderada]⁹⁻¹³. Com uma redução no peso de 6% ou mais, a pressão de LCR poderá ser reduzida em pacientes obesos com HII.

Não são, no entanto, apenas mulheres com excesso de peso que desenvolvem esta apresentação sindrômica. Algumas crianças e adultos com peso normal podem adquirir os mesmos sinais e sintomas. Encontra-se com frequência exposição a certos fármacos ou dietas. A hipervitaminose A, a suspensão da corticoterapia e o uso crónico de antibióticos (por ex. o uso diário de tetraciclina para o tratamento da acne) são associações comuns, pelo que é importante a identificação e correcção dos factores precipitantes.

Os fármacos mais usados no tratamento da SPTC são os inibidores da anidrase carbónica (por ex. acetazolamida) e os diuréticos (por ex. furosemida). A **acetazolamida** oral tem sido considerada benéfica, isoladamente ou em associação com a **furosemida**^{14,15}. Apesar de globalmente usada, é recente o estudo randomizado que demonstra a melhoria do papiledema com a acetazolamida, comparando com o placebo¹⁶.

Há relatos também da utilização de **corticoterapia**, mas esta pode ser problemática em doentes obesos e a sua suspensão pode contribuir para o risco em alguns pacientes.

Quando o tratamento médico não permite controlar a PIC e havendo risco de progressão de perda visual, deverá ser considerado tratamento cirúrgico: *shunt* lomboperitoneal ou fenestração da bainha do nervo óptico [recomendação forte, evidência moderada]¹⁷⁻²⁵.

A cirurgia para redução da pressão de LCR, no contexto de SPTC, poderá passar por um procedimento de *shunt*. Os pacientes submetidos a **shunt lomboperitoneal** evidenciam com frequência uma melhoria das cefaleias, do papiledema e estabilização ou melhoria da função visual¹⁷⁻²⁰.

A **fenestração da bainha do nervo óptico** tem demonstrado impedir ou reverter a progressão da perda visual²¹⁻²⁵.

Na ausência de estudos comparativos randomizados e atendendo a que ambos os procedimentos cirúrgicos têm risco de falência e de complicações, a escolha deverá ter em consideração a experiência do hospital e as queixas do paciente.

O *shunt* deverá ser considerado quando existe uma forte componente de dor nas queixas do paciente. Se a dor não é um problema, mas há risco iminente de perda visual, a fenestração poderá reverter o papiledema e proteger a função visual residual. A partir do momento em que se instala uma gliose progressiva do nervo óptico, a fenestração não mostra geralmente qualquer benefício.

Os pacientes com papiledema devem ser submetidos a exames oftalmológicos regulares para monitorização da sua função visual (incluindo perimetria) e excluir sinais iminentes de destruição do nervo óptico. Os sinais fundoscópicos particularmente importantes neste aspecto incluem numerosas hemorragias e/ou exsudados algodinosos extensos. Após suspensão da terapêutica médica ou após tratamento cirúrgico, deve manter-se a vigilância oftalmológica dos pacientes (incluindo aqueles assintomáticos).

EDEMA VERSUS PSEUDO-EDEMA DA PÁPILA

Algumas variantes fisiológicas do disco óptico, bem como outras alterações da papila, tais como drusas, fibras mielinizadas e o *crowded disc* podem simular o verdadeiro edema da papila²⁶. Nestes casos, consideramos estar perante um **pseudo-edema**.

A alteração do fluxo axoplasmático envolvendo a porção intra-ocular do nervo óptico pode conduzir a alterações mecânicas e vasculares observáveis na fundoscopia que representam 10 possíveis sinais oftalmoscópicos de papiledema em fase aguda²⁷. No entanto, alguns destes sinais podem estar fracamente pronunciados em doentes com fases muito precoces de edema da papila, e outros podem ser observados em pacientes com pseudo-edema. Além disso, os doentes com papiledema podem ter sintomas de apresentação semelhantes àqueles com algumas formas de pseudo-edema (por ex.: drusas), tais como turvação transitória da visão.

08 EDEMA BILATERAL DA PAPILA

Por todos estes motivos, o diagnóstico diferencial entre edema e pseudo-edema é, por vezes, um desafio clínico. A **fundoscopia** permanece o procedimento de primeira linha e com maior valor para direccionar estudos adicionais, quando há suspeita de edema do disco óptico, sobretudo quando consideramos registos fotográficos seriados²⁷.

Sinais de papiledema:

- **Sinais mecânicos:**
 1. Esborratamento dos bordos do disco óptico.
 2. Elevação: extensão anterior da cabeça do nervo óptico na superfície da retina.
 3. *Filling-in*: preenchimento da escavação fisiológica do disco.
 4. Pregas na retina e/ou coróide.
 5. Edema: espessamento da camada de fibras nervosas retinianas peripapilares.
- **Sinais vasculares:**
 1. Congestão: alargamento e tortuosidade dos vasos venosos arqueados e peripapilares.
 2. Exsudados S/H: *Soft* (algodonosos) ou *Hard* (duros).
 3. Hemorragias peripapilares.
 4. Hiperemia: aumento do rubor do disco.
 5. Pulsação: ausência de pulsação venosa na emergência dos vasos no disco óptico.

O sinal independente com maior exactidão e sensibilidade na distinção de edema do pseudo-edema é o edema da camada das fibras nervosas retinianas peripapilares. A melhor combinação de sinais inclui o edema, as hemorragias, a elevação e a congestão, sendo que a exactidão não é melhorada se adicionarmos outros sinais a este grupo²⁷.

CAUSAS DE PSEUDO-EDEMA

Existem várias causas de pseudo-edema da papila (Tabela 2).

Causas de pseudo-edema da papila
- Variantes fisiológicas da morfologia do disco óptico (<i>tilted disc</i> , <i>crowded disc</i>)
- Drusas do disco óptico
- Fibras mielinizadas
- Hipoplasia do nervo óptico
- Neuropatia óptica hereditária de Leber (NOHL)

Tabela 2 – Causas de pseudo-edema da papila

Abordamos, neste capítulo, as drusas do disco óptico e a Neuropatia óptica hereditária de Leber.

DRUSAS DO DISCO ÓPTICO

A palavra drusa, de origem germânica, significa originalmente tumor, edema ou tumescência. Apresentam cálcio e uma matriz mucoproteica na sua composição.

Epidemiologia

Lorentzen²⁸ relatou uma prevalência de drusas do disco óptico de 3,4 por 1000 em um estudo clínico de 3200 indivíduos. A prevalência de drusas em séries de autópsias variou entre 0,41% e 2,0%. Rosenberg *et al*²⁹ examinaram 98 pacientes com elevação do disco e evidência oftalmoscópica de drusas com idades entre os 7 e os 73 anos. Observaram-se drusas superficiais bilaterais em cerca de dois terços dos casos, enquanto que o aspecto de pseudopapiledema verificou-se em 86% dos casos.

História natural

A evolução das drusas do disco é um processo dinâmico, que continua ao longo da vida³⁰. É raro observar drusas superficiais ou elevação significativa do disco óptico numa criança. Durante a infância, o disco óptico afectado encontra-se elevado. Gradualmente, as drusas profundas conferem uma aparência recortada à margem do disco. Mais tarde podem aumentar de tamanho e calcificar, podendo tornar-se visíveis na superfície do disco. Na idade adulta, a elevação do disco óptico diminui, o disco torna-se gradualmente pálido e a camada de fibras nervosas torna-se mais fina. Apesar desta evolução, a maioria dos pacientes permanece assintomática e mantém uma acuidade visual normal.

Drusas superficiais

As drusas aparecem como excrescências redondas, ligeiramente irregulares, que estão presentes dentro e ao redor do disco (Fig. 2). As drusas superficiais podem reflectir uma luz amarelo-esbranquiçada, são globulares e variam em tamanho.

Drusas profundas

As drusas profundas podem produzir elevação

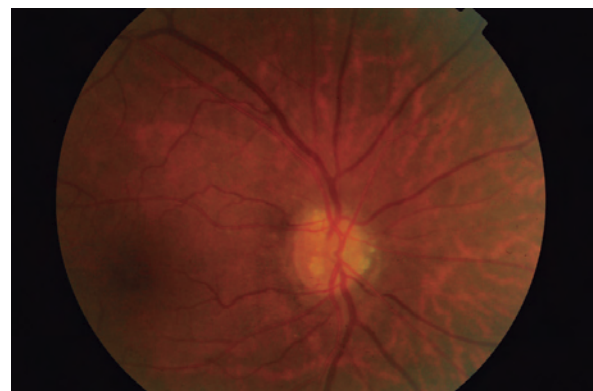


Fig. 2 – Drusas superficiais. Excrescências redondas, ligeiramente irregulares, que estão presentes dentro e ao redor do disco.

moderada da superfície do disco, assim como o esborratamento das suas margens, mas não há hiperemia nem capilares dilatados na sua superfície (Fig. 3). A distinção entre pseudo-edema associado a drusas profundas e papiledema (ou outras formas de edema do

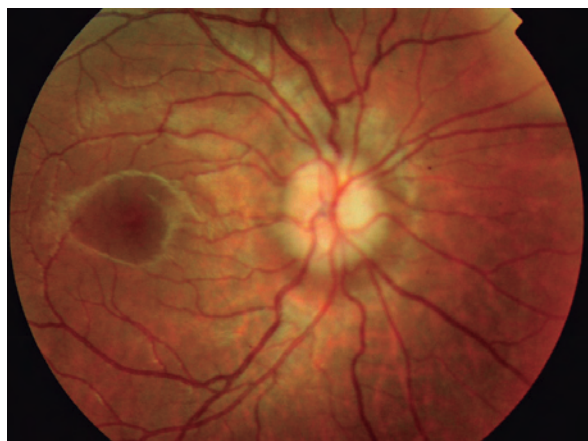


Fig. 3 – Drusas profundas. Há elevação moderada do disco e esborratamento das suas margens, sem hiperemia ou capilares dilatados.

disco óptico) pode ser difícil, mas vários sinais clínicos são particularmente úteis (Tabela 3).

Exames auxiliares

Num estudo com 261 olhos, Kurz-Levin *et al.*³¹ concluíram que a ecografia é mais segura na detecção de drusas do disco que a TC das órbitas (estes evidenciam as drusas calcificadas ao nível da cabeça do nervo óptico) ou a pesquisa de autofluorescência da papila. Atendendo à inocuidade e à maior sensibilidade, a ecografia tem sido o exame recomendado no despiste de drusas do

disco óptico [recomendação forte, evidência moderada]. Na angiografia fluoresceínica, as drusas superficiais exibem hiperfluorescência nodular, não se observando difusão papilar, ao contrário do edema da papila³².

Sarac O *et al.*³³ mostraram que a análise quantitativa da cabeça do nervo óptico e da camada de fibras nervosas peripapilares com o *Spectral-Domain Optical Coherence Tomography* (SD-OCT) fornece informação importante para a distinção entre edema da papila e drusas do disco óptico. Num estudo com o *Enhanced Depth Imaging* (EDI) OCT, este teve uma mais elevada taxa de detecção de drusas comparativamente à ecografia³⁴. Os pacientes com pseudopapiledema não estão imunes aos problemas neurológicos e oftalmológicos da população geral. Têm sido observadas patologias como papiledema, papilite e neuropatia óptica isquémica anterior em pacientes com discos elevados previamente.

Complicações associadas a drusas do disco óptico

Podem desenvolver-se alterações de campo visual na maioria dos pacientes. A perda de visão central é rara. Ocorre perda transitória de visão em alguns pacientes.

Podem desenvolver-se hemorragias que tendem a ser únicas e pré-papilares (em contraste com as hemorragias múltiplas e peripapilares que caracterizam o papiledema). Estão descritas diversas entidades clínicas associadas a drusas do disco como neuropatia óptica isquémica, oclusões vasculares retinianas e neovascularização sub-retiniana peripapilar. As estrias angióides (isoladas ou na presença de pseudoxantoma elástico) e a retinite pigmentar são outras patologias também descritas.

NEUROPATIA ÓPTICA HEREDITÁRIA DE LEBER

A Neuropatia Óptica Hereditária de Leber (NOHL) é

Papiledema	Pseudo-edema por drusas profundas
Vasos do disco obscurecidos nas suas margens	Vasos permanecem visíveis nas margens do disco
Elevação estende-se para a retina peripapilar	Elevação confinada ao disco
Fibras nervosas peripapilares acinzentadas	Fibras nervosas peripapilares preservadas
Congestão venosa	Ausência de congestão venosa
Exsudados	Ausência de exsudados
Perda de escavação nos estádios moderados a graves	Disco pequeno sem escavação
Configuração normal dos vasos do disco apesar da congestão	Aumento dos vasos retinianos major, com ramificação precoce
Ausência de reflexo luminoso circumpapilar	Reflexo luminoso circumpapilar crescêntico
Ausência de pulsação venosa espontânea	Pulsação venosa espontânea pode estar presente ou ausente

Tabela 3 – Distinção entre papiledema e pseudo-edema associado a drusas profundas²⁶

uma doença transmitida pelo DNA mitocondrial. Os pacientes apresentam perda de visão grave, geralmente bilateral, atingindo com maior frequência indivíduos jovens do sexo masculino.

Na fase aguda, existe geralmente esborratamento dos bordos do disco óptico com microangiopatia peripapilar, havendo áreas irregulares de dilatação microvascular, tortuosidade e variações no calibre, por vezes descritas como telangiectasias. Na angiografia verifica-se ausência de difusão de corante do disco óptico, ao contrário do papiledema.

A fase seguinte, dentro de semanas, é marcada por palidez crescente do disco óptico, desaparecendo a microangiopatia inicial.

CONCLUSÃO

O edema bilateral da papila é com frequência um desafio clínico. A sua identificação numa fase inicial e a sua distinção de outras patologias do disco óptico podem não ser óbvias em alguns casos.

O papiledema requer atenção imediata. A avaliação inicial deve centrar-se em excluir uma causa identificável de aumento da PIC. O tratamento deve passar pela correcção dos factores precipitantes e pela redução da pressão de LCR com fármacos ou cirurgia. É fundamental a monitorização com exames oftalmológicos regulares (incluindo campo visual), uma vez que um dos principais objectivos do tratamento é a protecção da função visual.

REFERÊNCIAS

1. Wilhelm H, Shiefer U. Optic disc signs and optic neuropathies. In: Shiefer U, Wilhelm H, Hart W. *Clinical Neuro-Ophthalmology*. Berlin: Springer; 2007. pp. 110-125.
2. Friedman DI. Papiledema. In: Miller NR, Newman NJ, editors. *Walsh & Hoyt's Clinical Neuro-Ophthalmology*. 6th edition. Lippincott Williams & Wilkins; 2005. p. 237-291.
3. Huna-Baron R, Landau K, Rosenberg M, Warren FA, Kupersmith MJ. Unilateral swollen disc due to increased intracranial pressure. *Neurology*. 2001;56(11):1588-1590.
4. Corbett JJ, Jacobson DM, Mauer RC, Thompson HS. Enlargement of blind spot caused by papiledema. *Am J Ophthalmol*. 1988;105(3):261-265.
5. Friedman DI, Liu GT, Digre KB. Revised diagnostic criteria for the pseudotumor cerebri syndrome in adults and children. *Neurology*. 2013;81(13):1159-65.
6. Biousse V, Ameri A, Bousser MG. Isolated intracranial hypertension as the only sign of cerebral venous thrombosis. *Neurology*. 1999;53(7):1537-42.
7. Lee AG, Brazis PW. Magnetic resonance venography in idiopathic pseudotumor cerebri. *J Neuroophthalmol*. 2000;20(1):12-3.
8. Lin A, Foroozan R, Danesh-Meyer HV, De Salvo G, Savino PJ, Sergott RC. Occurrence of cerebral venous sinus thrombosis in patients with presumed idiopathic intracranial hypertension. *Ophthalmology*. 2006;113(12):2281-4.
9. Sinclair AJ, Burdon MA, Nightingale PG, Ball AK, Good P, Mathews TD et al. Low energy diet and intracranial pressure in women with idiopathic intracranial hypertension: prospective cohort study. *Brit Med J*. 2010;341:c2701.
10. Sugerma HJ, Felton WL 3rd, Sismanis A, Kellum JM, DeMaria EJ, Sugerma EL. Gastric surgery for pseudotumor cerebri associated with severe obesity. *Ann Surg*. 1999;229(5):634-40.
11. Kuppersmith MJ, Gamell L, Turbin R, Spiegel P, Wall M. Effects of weight loss on the course of idiopathic intracranial hypertension in women. *Neurology*. 1998;50:1094-98.
12. Johnson LN, Krohel GB, Madsen RW, March GA. The role of weight loss and acetazolamide in the treatment of idiopathic intracranial hypertension (pseudotumor cerebri). *Ophthalmology*. 1998;105:2313-17.
13. Sugerma HJ, Felton WL, Salvant JB, Sismanis A, Kellum JM. Effects of surgically induced weight loss on idiopathic intracranial hypertension in morbid obesity. *Neurology*. 1995;45:1655-59.
14. Tomsak RL, Niffenegger AS, Remler BF. Treatment of pseudotumor cerebri with Diamox (acetazolamide). *J Clin Neuroophthalmol*. 1988;18:93-8.
15. Schoeman JF. Childhood pseudotumor cerebri: clinical and intracranial pressure response to acetazolamide and furosemide treatment in a case series. *J Chil Neurol*. 1994;9(2):130-4.
16. Wall M, McDermott MP, Kieburtz KD, Corbett JJ, Feldon SE, Friedman DI, Katz DM et al. Effect of acetazolamide on visual function in patients with idiopathic intracranial hypertension and mild visual loss: the idiopathic intracranial hypertension treatment trial. *JAMA*. 2014;311(16):1641-51.
17. Johnson I, Besser M, Morgan M. Cerebrospinal fluid diversion in the treatment of benign intracranial hypertension. *J Neurosurg*. 1988;69:195-202.
18. Rosenberg ML, Corbett JJ, Smith C, Goodwin J, Sergott R, Savino P et al. Cerebrospinal diversion procedures for pseudotumor cerebri. *Neurology*. 1996;43:1071-2.
19. Eggenberger ER, Miller NR, Vitale S. Lumboperitoneal shunt for the treatment of pseudotumor cerebri. *Neurology*. 1996;46:1542-30.
20. Burgett RA, Purvin VA, Kawasaki A. Lumboperitoneal shunting for pseudotumor cerebri. *Neurology*. 1997;49:734-9.
21. Corbett JJ, Nerad JA, Anderson RL. Results of optic nerve sheath fenestration for pseudotumor cerebri.

- Arch Ophthalmol. 1988;106:1391-7.
22. Pearson PA, Baker RS, Khorram D, Smith TJ. Evaluation of optic nerve sheath fenestration in pseudotumor cerebri using automated perimetry. *Ophthalmology*. 1991;98:99-105.
 23. Spoor TC, Ramocki JM, Madion MP, Wilkinson MJ. Treatment of pseudotumor cerebri by primary and secondary optic nerve sheath decompression. *Am J Ophthalmol*. 1991;112:177-85.
 24. Kelman SE, Heaps R, Wolf A, Elman MJ. Optic nerve sheath decompression improves visual function in patients with pseudotumor cerebri. *Neurosurgery*. 1992;30:391-5.
 25. Acheson JF, Green WT, Sanders MD. Optic nerve sheath decompression for the treatment of visual failure in chronic raised intracranial pressure. *J Neurol Neurosurg Psychiatry*. 1994;57:1426-9.
 26. Broadsky MC. Congenital anomalies of the optic disc. In: Miller NR, Newman NJ, editors. *Walsh & Hoyt's Clinical Neuro-Ophthalmology*. 6th edition. Lippincott Williams & Wilkins; 2005. p. 151-196.
 27. Carta A, Favilla S, Prato M, Bianchi-Marzoli S, Sadun AA, Mora P. Accuracy of funduscopy to identify true edema versus pseudo-edema of the optic disc. *Invest Ophthalmol Vis Sci*. 2012;53(1):1-6.
 28. Lorentzen SE. Drusen of the optic disc. *Dan Med Bull*. 1967;14:293-298.
 29. Rosenberg MA, Savino PJ, Glaser JS. A clinical analysis of pseudo-papilledema. I. Population, laterality, acuity, refractive error, ophthalmoscopic characteristics, and coincident disease. *Arch Ophthalmol*. 1979;97:65-70.
 30. Spencer WH. Drusen of the optic disk and aberrant axoplasmic transport. *Am J Ophthalmol*. 1978;85:1-12.
 31. Kurz-Levin M, Landau K. A comparison of imaging techniques for diagnosing drusen of the optic nerve head. *Arch Ophthalmol*. 1999;117:1045-9.
 32. Pineles SL, Arnold AC. Fluorescein angiographic identification of optic disc drusen with and without optic disc edema. *J Neuroophthalmol*. 2012;31(1):17-22.
 33. Sarac O, Tasci YY, Gurdal C, Can I. Differentiation of optic disc edema from optic nerve head drusen with spectral-domain optical coherence tomography. *J Neuroophthalmol*. 2012;32(3):207-11.
 34. Merchant KY, Su D, Park SC, Qayum S, Banik R, Liebmann JM et al. Enhanced depth imaging optical coherence tomography of optic nerve head drusen. *Ophthalmology*. 2013;120(7):1409-14.
 35. Stavern G. Optic Disc Edema. *Semin Neurol*. 2007;27(3):233-243.

09

LESÕES QUIASMÁTICAS

João Breda, Vítor Leal

O QUE É O QUIASMA ÓTICO?

O quiasma ótico consiste num conjunto de fibras nervosas que transportam informação visual, proveniente do nervo ótico e que segue pelos tratos óticos. Mede cerca de 12 mm de largura, 8mm de comprimento ântero-posterior e 4 mm de espessura, tem uma inclinação anterior descendente de 45° e está coberto pela pia-máter, projetando-se no espaço subaracnoideo. As suas relações anatómicas são extremamente importantes para uma boa correlação com a clínica.^{1,2,3}

- Anterior: artérias cerebrais anteriores e comunicantes anteriores
- Posterior: *tuber cinereum* (com o infundíbulo inferiormente e o terceiro ventrículo acima), hipotálamo e terceiro ventrículo
- Lateral: artéria carótida interna e seio cavernoso
- Superior e posterior: terceiro ventrículo
- Inferior: *diaphragma sellae* com a hipófise aproximadamente 10 mm abaixo (esta relação varia, podendo em cerca de 15% dos casos estar localizado à frente da hipófise ou pré-fixado, sobre o *tuberculum sellae* do osso esfenoide, e em 5% dos casos atrás ou pós-fixado, sobre o *dorsum sellae*)

Além das relações anatómicas é também importante conhecer o trajeto dos neurónios que atravessam o quiasma. As fibras provenientes da retina nasal cruzam a linha média e vão para o trato ótico contralateral (as inferiores cruzam anteriormente e as superiores posteriormente), enquanto as fibras da retina temporal não cruzam e seguem para o trato ótico ipsilateral. As fibras maculares cruzam parcialmente.^{1,2,3}

A vascularização do quiasma é proveniente do plexo pial em seu redor, sendo este suprido por ramos da artéria carótida interna, ramos hipofisários superiores, artéria comunicante posterior, artéria cerebral anterior e artérias comunicantes posteriores.^{1,2,3}

ETIOLOGIA

As síndromes quiasmáticas são mais frequentemente causadas por tumores, sendo a causa mais frequente o adenoma hipofisário.⁴ Outras causas frequentes são os meningiomas supraselares, craniofaringiomas,

gliomas e os aneurismas da artéria carótida interna.^{5,6} Resumidamente, possíveis causas para as síndromes quiasmáticas são:

1. **Neoplásica:** tumor da hipófise (mais frequentemente adenoma), glioma do nervo ótico, meningioma, craniofaringioma, linfoma, metástase.
2. **Infeciosa/inflamatória:** esclerose múltipla, nevríte ótica retrobulbar atípica, abscesso, tuberculose, sarcoidose, lúpus eritematoso sistémico, radiação.
3. **Vascular:** apoplexia hipofisária, aneurisma (dilatação de um dos vasos do polígono de Willis), malformação arteriovenosa, patologia do seio cavernoso, neuropatia radiação.
4. **Infiltrativa**
5. **Traumática**
6. **Iatrogénica**
7. **Gravidez**
8. **Síndrome da sela turca vazia**
 - a. Primário: anomalia congénita do *diaphragma sellae* que permite extensão do espaço subaracnoideo dentro da sela – raramente associada a diminuição da acuidade visual ou defeitos campimétricos
 - b. Secundário: após cirurgia ou radiação da região da sela ou após apoplexia hipofisária – mais frequentemente associado a alterações visuais

Durante a gravidez, de forma fisiológica, a hipófise aumenta de tamanho no 3º trimestre, podendo condicionar alguma compressão e sintomatologia visual, o que resolve espontaneamente após o parto. Caso existam tumores, intra ou supraselares, podem aumentar de tamanho e condicionar sintomas visuais. Habitualmente, este quadro resolve após parto ou abortamento. Outra causa de síndrome quiasmática mais frequente durante a gravidez é a hipofisite linfocítica, que raramente pode conduzir a apoplexia hipofisária.

A síndrome quiasmática traumática pode resultar de trauma direto (fratura óssea, corpo estranho) ou indireto. Os mecanismos mais frequentemente envolvidos são a necrose por contusão e a avulsão.^{5,6}

Um estudo realizado por Mejico *et al.* tentou encontrar variáveis que sugerissem uma etiologia diferente do adenoma hipofisário para síndromes quiasmáticas. Identificaram como altamente sugestivas perda visual sintomática, idade jovem, palidez unilateral do disco ótico, defeito pupilar relativo aferente, defeito total do campo visual ou defeito do campo visual predominantemente inferior.⁴

CLÍNICA

Quanto à clínica, habitualmente há redução na função visual, nomeadamente no campo visual, sem outras queixas associadas, com evolução lentamente progressiva. Os defeitos de campo visual, graças à segregação das fibras nasais e temporais no quiasma ótico, orientam-se segundo o meridiano vertical. Classicamente a lesão quiasmática resulta numa hemianopsia bitemporal por envolvimento frequente das fibras nasais, mas isso nem sempre é verdade, dependendo da posição anatómica do quiasma e relação anatómica com a lesão em causa. Além dos defeitos campimétricos podemos encontrar redução da acuidade visual (compressão mais anterior envolvendo o nervo ótico) ou então alteração da sensibilidade ao contraste, podendo esta conduzir a um diagnóstico precoce.^{5,7}

Como outros sinais ou sintomas associados pode existir diplopia binocular [por atingimento de nervos oculomotores ao passarem no seio cavernoso, ou devido a um défice de fusão em doentes com hemianópsia bitemporal que tinham foria pré-existente (pode ser horizontal ou vertical, também chamada de “hemifield slide phenomenon”)], nistagmo (em tumores supresselares, pode existir uma forma incomum denominada “see-saw” em que há elevação com inciclotorsão e depressão com exciclotorsão síncronas e alternadas nos dois olhos) ou fotofobia (apesar de raro, há casos na literatura em que é o único sintoma, tendo desaparecido após tratamento da lesão quiasmática)^{5,7}.

Do ponto de vista sistémico podemos encontrar cefaleias, que habitualmente não existem na apresentação inicial, com exceção da apoplexia hipofisária, ou mesmo alterações do foro endocrinológico, habitualmente na dependência de um adenoma hipofisário secretor, sendo que a clínica depende da hormona produzida^{5,7}.

A apoplexia hipofisária resulta da conversão de uma massa hipofisária tumoral ou não-tumoral em hemorragia e necrose, conduzindo a uma expansão rápida da massa selar, habitualmente um tumor hipofisário. A clínica habitual inclui cefaleias, vômitos e rigidez de nuca, associadas à alteração visual. A compressão aguda do quiasma pode levar a perda visual súbita (podendo chegar a ausência de percepção luminosa em ambos os olhos); a compressão aguda da hipófise pode levar a hipopituitarismo grave com risco de vida por défice de corticóides; e a expansão lateral

pode conduzir a alterações do equilíbrio oculomotor, como já explicado anteriormente^{5,7}.

Na fundoscopia podemos encontrar atrofia ótica por compressão prolongada (semanas a meses) dos axónios das células ganglionares, podendo esta adquirir uma formato típico “em banda”, poupando o anel neuroretiniano superior e inferior. Este padrão surge por atingimento das fibras nasais à fóvea, que se fazem representar tanto no anel neuroretiniano nasal como no temporal. Um estudo realizado por Mikelberg FS e Yidegiligne HM revelou que há também perda de cerca de 50% das fibras superiores e inferiores, visto que parte destas também se originam na retina nasal⁸.

É possível encontrar papiledema nas síndromes quiasmáticas, especialmente quando supraquiasmáticas, mas é mais frequente nas lesões pré e pós quiasmáticas^{5,7}.

4. DIAGNÓSTICO

Os exames complementares de diagnóstico mais usados são a avaliação do campo visual, habitualmente por perimetria estática computadorizada, e a neuroimagem, habitualmente através de ressonância magnética.

O campo visual deve ser avaliado separadamente para cada olho. O defeito campimétrico típico é heterónimo, a hemianópsia bitemporal. No entanto, existe uma grande heterogeneidade (simétrica ou assimétrica, completa ou incompleta, com ou sem escotoma central associado), visto que há variantes do normal no posicionamento do quiasma ótico e porque as lesões podem ter uma maior extensão anterior ou posterior e afetar simultaneamente o nervo ótico ou o trato ótico, respectivamente^{2,5,7}.

Relativamente ao local de atingimento da lesão:

Lesões que afetam a porção distal do nervo ótico e ângulo anterior do quiasma ótico

O defeito típico é o escotoma juncional (de Traquair) que consiste num defeito ipsilateral que pode ir de parcial a total associado a um defeito temporal superior contralateral.

- lesão que afeta só as fibras nasais de um lado: defeito campo visual ipsilateral temporal
- lesão que afeta também fibras maculares: defeito campo visual ipsilateral temporal paracentral com escotoma central
- lesão que afeta todas as fibras de um olho: defeito severo a total do campo visual ipsilateral, habitualmente com redução da acuidade visual, discromatopsia e/ou defeito pupilar aferente relativo²
- as fibras nasais inferiores do olho contralateral também podem estar danificadas graças à existência de um feixe de fibras arciforme que entra em contacto com o nervo ótico primariamente afetado (“joelho ou arco de Willebrand”): defeito concomitante do campo visual superior e temporal do olho contralateral (escotoma juncional).

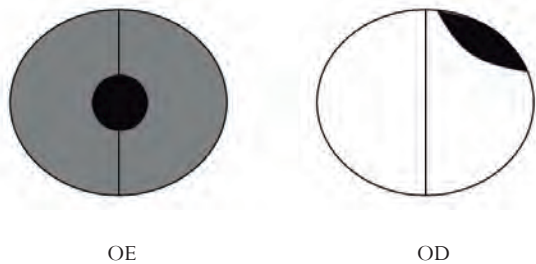


Fig.1 – Imagem representativa do escotoma juncional (olho esquerdo – OE – com escotoma parcial a total conforme o grau de atingimento do nervo ótico; olho direito – OD – compressão das fibras nasais inferiores provenientes do nervo ótico direito)

Lesões que afetam o corpo do quiasma ótico

O defeito típico é a hemianópsia heterónima bitemporal. Na maioria dos casos a acuidade visual é normal, mas pode estar diminuída sem que haja outro defeito no campo visual que não a hemianópsia bitemporal.

- Se a lesão comprime inferiormente (macroadenoma hipófise - >10 mm - e lesões suprassellares infraquiasmáticas) o defeito irá começar superiormente e progredir para baixo.
- Se a lesão comprime superiormente (lesões suprassellares supraquiasmáticas, como o craniofaringioma) o defeito irá começar inferiormente e progredir para cima. Adicionalmente podemos encontrar papiledema, que é mais frequente neste tipo de lesões do que nas infraquiasmáticas.

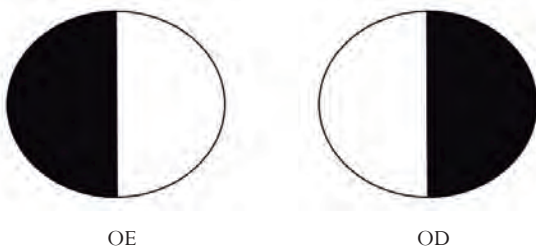


Fig.2 – Imagem representativa da hemianópsia bitemporal (compressão na porção mediana do quiasma, podendo evoluir de forma ascendente ou descendente, conforme a compressão é superior ou inferior, respetivamente)

Lesões que afetam o ângulo posterior do quiasma ótico

O defeito típico é o escotoma central hemianópico bitemporal, que resulta da lesão das fibras maculares. É importante diferenciá-los de escotomas cecocentrais. Os verdadeiros escotomas centrais hemianópicos bitemporais habitualmente cursam com AV e percepção de cores normais, o que não acontece na maioria dos casos de escotoma cecocentral.

Adicionalmente podemos encontrar defeitos hemianópicos homónimos, caso haja lesão concomitante do trato ótico.

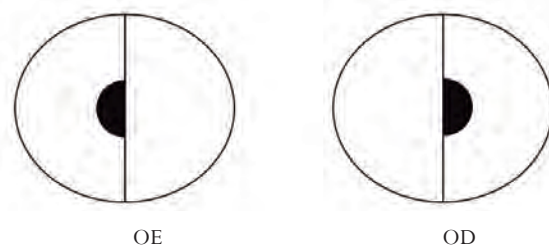


Fig.3 – Imagem representativa do escotoma central hemianópico bitemporal

Lesões que afetam o quiasma ótico lateralmente

Caso afete só as fibras temporais que não cruzam, resulta numa hemianópsia nasal ipsilateral. Se a compressão for maior pode comprometer as fibras temporais ipsilaterais e as nasais contralaterais, resultando num defeito semelhante ao da compressão do trato ótico, uma hemianópsia homónima contralateral.

Há a possibilidade de um atingimento bilateral do quiasma ótico o que conduziria a uma hemianópsia binasal. Este defeito raro pode acontecer caso um aneurisma da carótida interna comprima o quiasma ao ponto de este ser também comprimido pela artéria contralateral, ou então em tumores do terceiro ventrículo^{5,7}.

As lesões intrínsecas ao quiasma ótico (trauma, inflamação, neoplasia, infiltração) não têm alteração habitual do campo visual, sendo a sua manifestação muito variável⁷.




Fig.4 – Imagem representativa da hemianópsia binasal

A análise clínica e perimétrica permite-nos suspeitar de uma etiologia e localização espacial para a lesão, mas a neuroimagem consegue ser mais precisa e tem um papel importante na deteção, localização e diagnóstico diferencial das possíveis causas. A ressonância magnética (RM) é o exame de imagem mais adequado para esta investigação, visto ter maior capacidade de diferenciação de tecidos moles e permitir uma boa delimitação entre estruturas adjacentes (muito importante visto que os tumores são causas frequentes)^{6,10}.

Seguidamente vamos abordar o uso de RM nas lesões tumorais, visto serem as causas mais frequentes de síndrome quiasmática. A maioria dos tumores são hipointensos em T1 e hiperintensos em T2 e sequências FLAIR. A espectroscopia pode permitir diferenciar

09 LESÕES QUIASMÁTICAS

lesões, uma vez que o glioblastoma multiforme apresenta um aumento nos níveis de colina e diminuição de N-acetil aspartato, o craniofaringioma um pico lipídico dominante e o adenoma hipofisário um aumento isolado de colina ou nenhum metabolito aumentado⁶.

O meningioma tem características típicas, mas nem sempre presentes, como a “cauda dural”, o sinal da “fenda” (massa em estudo separada da massa cerebral por uma pequena “fenda” hiperintensa em T2), homogeneidade, hiperosteose óssea (melhor vista com tomografia computadorizada) e vasos proeminentes. Quando está localizado na parte inferior do *diaphragma sellae* o diagnóstico diferencial com o adenoma é difícil, podendo recorrer-se à imagem dinâmica com contraste, uma vez que o meningioma capta contraste mais rápida e avidamente⁶.

Os adenomas hipofisários são melhor estudados com cortes de 3mm coronais, sendo habitualmente hipointensos em T1 e com variabilidade de sinal em T2 (devido à possibilidade de diferentes densidades com tumores mais duros isointensos ou menos duros hiperintensos). O uso de contraste é de interesse porque aumenta a diferenciação entre o adenoma e a glândula hipofisária, visto que o primeiro o capta menos. São habitualmente heterogêneos, graças a degenerescência quística ou hemorrágica. Já foi demonstrado que as alterações imagiológicas sugestivas de hemorragia se correlacionam bem com as anatomo-patológicas⁶.

Caso de apoplexia hipofisária, especialmente quando originadas em adenomas hipofisários, há alterações nas características imagiológicas, com a hipointensidade em T1 a passar a hiperintensidade⁶.

A tomografia de coerência ótica da camada de fibras nervosas da retina pode revelar diminuição da espessura em casos de compressão quiasmática em que se identificou atrofia ótica “em banda”. No entanto, um estudo realizado encontrou diminuição em todos os quadrantes em proporção semelhante relativamente a controlos. Apesar de se saber que também há diminuição do número de fibras superiores e inferiores nestes doentes, era esperada uma maior diminuição nos quadrantes nasal e temporal¹¹.

Os exames eletrofisiológicos, nomeadamente a eletroretinografia *pattern* (pERG), podem revelar perda de células ganglionares, o que condiciona mau prognóstico funcional. As alterações do campo visual no pós-operatório correlacionam-se bem com os resultados do pERG^{5,7}.

TRATAMENTO E PROGNÓSTICO

O tratamento depende da causa subjacente, podendo consistir em observação, terapêutica médica (corticoterapia, inibidores hormonais,...), cirurgia e radioterapia². Visto que a maioria dos casos é resultado de uma lesão tumoral, habitualmente é necessária intervenção

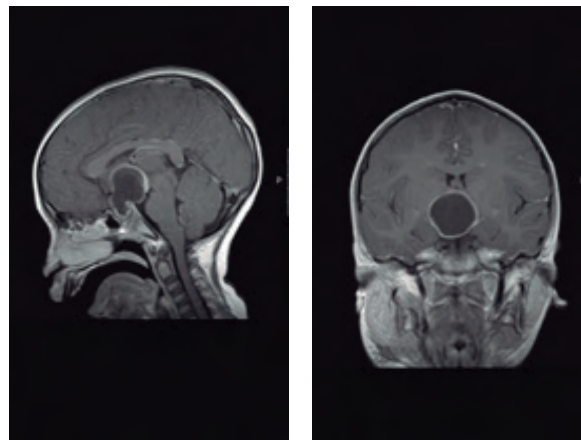


Fig. 5 e 6 – RM encefálica T1 sagital e coronal com contraste – Evidencia lesão expansiva intra e suprasselar, com componentes sólido e quístico a comprimir o quiasma - CRANIOFARINGIOMA

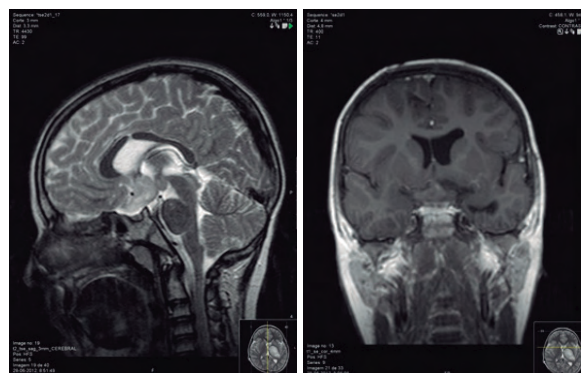


Fig. 7 e 8 – RM encefálica T2 sagital e T1 coronal com contraste – Lesão infiltrativa com aumento da espessura do quiasma, hiperintensa em T2, sem realce relevante após contraste – GLIOMA DAS VIAS ÓTICAS

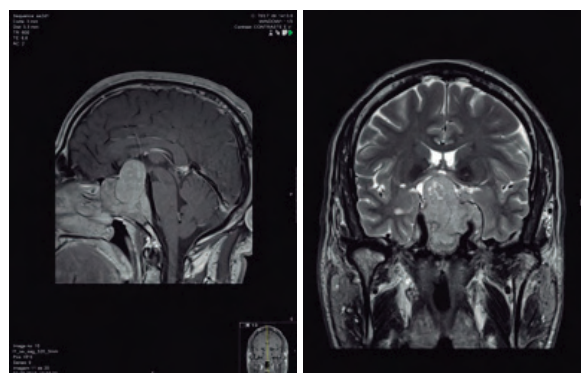


Fig. 9 e 10 – RM encefálica T1 sagital com contraste e T2 coronal – Presença de lesão expansiva intra e suprasselar, sólida, com sinal heterogêneo em T2 e captação intensa de contraste a empurrar superiormente o quiasma – MACROADENOMA HIPOFISÁRIO

cirúrgica para exérese. Uma alternativa promissora poderá ser a radioterapia estereotáctica fracionada⁶.

Terapêutica empírica com corticóides pode ser benéfica em doentes com alteração progressiva da função visual, caso não existam contraindicações⁷.

É importante realizar uma análise endocrinológica, especialmente se quadro agudo, uma vez que existe o risco de hipopituitarismo severo, o que pode ser fatal⁷.

A maior parte da recuperação visual pós-exérese tumoral normalmente ocorre durante as primeiras 24 horas, mesmo quando a perda visual é grave. Como possíveis complicações causadoras de perda visual pós-tratamento, podemos ter a recorrência tumoral, a lesão nervosa por radiação, distorção ou tração do quiasma por aderências ou por uma sela que fica vazia, ou mesmo compressão quiasmática pela gordura usada para preenchimento da *sellae turcica*².

Foram identificados como fatores de bom prognóstico, no caso de tumores supraselares, extensão e duração dos sintomas, tamanho do tumor e aderência vascular. A taxa de recorrência pode chegar a 38%⁶.

A tomografia de coerência ótica da camada de fibras nervosas da retina (RNFL) pode ser usada como forma de avaliar o prognóstico visual aos 3 meses. A probabilidade de recuperação total de um defeito de campo visual aos 3 meses é dada pela multiplicação de 1.29 por cada 1 micron de aumento na espessura média da RNFL (OR 1.29; p= 0.037), independentemente da idade e duração dos sintomas (recomendação forte, evidência moderada)¹². Nos casos de macroadenoma da hipófise há normalização da acuidade visual (AV) ou melhoria do campo visual em 85,1% dos doentes após exérese⁶.

Em termos de seguimento, as recomendações da Academia Americana de Oftalmologia apontam para uma avaliação de AV e campo visual 2 a 3 meses após o tratamento e após isso a cada 6 a 12 meses. A avaliação deve ser realizada sempre que o doente notar alteração na sua função visual, e a neuroimagem seriada é de extrema importância².

Take home messages:

- O quiasma ótico recebe fibras do nervo ótico que vão prosseguir pelos tratos óticos.
- As fibras da retina nasal cruzam e da retina temporal não. As fibras maculares cruzam parcialmente.
- As relações anatómicas do quiasma ótico são muito importantes para uma boa correlação anatomo-funcional.
- A maioria das síndromes quiasmáticas são causadas por tumores, sendo na maioria dos casos um adenoma da hipófise.
- O melhor exame para avaliação do campo visual é a perimetria estática computadorizada. Conjuntamente com a neuroimagem são a melhor

forma de diagnosticar e avaliar a progressão de uma síndrome quiasmática (recomendação forte, evidência elevada).

- A alteração mais frequente do campo visual é a hemianópsia bitemporal, portanto heterónima. Mais característico ainda é o facto dos defeitos de campo visual respeitarem uma linha mediana vertical.
- O melhor exame de imagem na maioria dos casos de síndrome quiasmática é a ressonância magnética contrastada (recomendação forte, evidência elevada) - Na maioria dos casos de síndrome quiasmática a terapêutica envolve intervenção cirúrgica para exérese da lesão, mas pode optar-se por observação, terapêutica médica ou radioterapia.

NOTA RODAPÉ

DEFINIÇÕES

1. Escotoma – perda localizada de sensibilidade no campo visual
2. Hemianopsia – perda de meio campo visual; se for horizontal denomina-se altitudinal
3. Hemianopsia homónima – afeta o mesmo lado do campo visual em ambos os olhos (os dois campos esquerdos ou direitos)
4. Hemianopsia heterónima – afeta lados opostos do campo visual em ambos os olhos (os dois campos nasais ou os dois temporais)

REFERÊNCIAS

1. Clinical Anatomy of the Eye. 2nd Edition, Snell Richard S., Blackwell Science, 1998
2. BCSC Section 5 Neuro-Ophthalmology. American Academy of Ophthalmology, 2011-2012
3. Yanoff and Duker Ophthalmology. 3rd edition, Mosby, 2008
4. Mejico Luis J, Miller Neil R, Dong Li Ming – Clinical Features Associated With Lesions Other Than Pituitary Adenoma in Patients With an Optic Chiasmal Syndrome. Am J Ophthalmol, 2004 May; 137(5):908-13.
5. Walsh and Hoyt's Clinical Neuro-ophthalmology, Volume 1, Chapter 12 Topical Diagnosis of Chiasmal and Retrochiasmal Disorders. Miller Neil R, Walsh Frank B, Hoyt William F, Lippincott Williams & Wilkins, 2005
6. Fadzli F, Ramli N, Ramli NM - MRI of optic tract lesions: Review and correlation with visual field defects. Clin Radiol. 2013 Oct; 68(10):e538-51.
7. Foroozan Rod - Chiasmal syndromes. Current Opinion in Ophthalmology 2003, 14:325–331
8. Mikelberg FS, Yidegiligne HM – Axonal loss in band atrophy of the optic nerve in craniopharyngioma: a quantitative analysis. Canadian Journal of Ophthalmology, 1993; 28(2):69-71
9. Ophthalmology a pocket textbook Atlas. 2nd edition, Lang G., Thieme, 2004

10. N. Menjot de Champfleura N, Menjot de Champfleura S, Galanaudb D, Leboucq N., Bonaféa A. – Imaging of the optic chiasm and retrochiasmal visual pathways. *Diagnostic and Interventional Imaging*, 2013; 94, 957—971
11. Monteiro M, Leal B, M Rosa A, Bronstein M D – Optical coherence tomography analysis of axonal loss in band atrophy of the optic nerve. *Br J Ophthalmol* 2004;88:896–899.
12. Jacob M, Raverot G, Jouanneau E, Borson-Chazot F, Perin G, Rabilloud M et al. Predicting visual outcome after treatment of pituitary adenomas with optical coherence tomography. *Am J Ophthalmol*. 2009;147(1):64-70.

10

LESÕES RETROQUIASMÁTICAS

Lígia Ribeiro, Sandra Perdigão

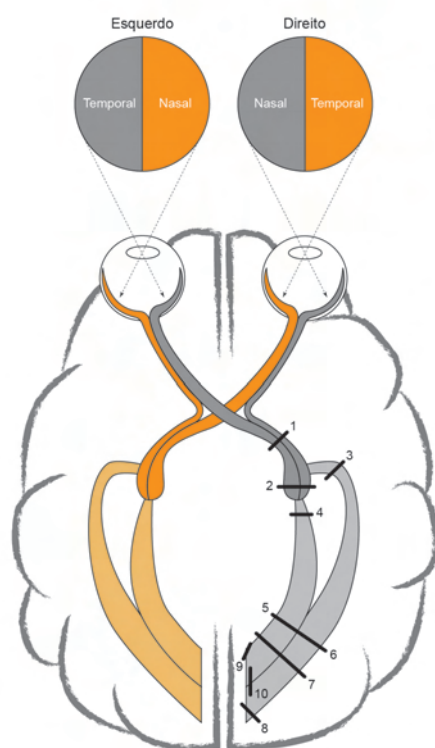
As lesões da via óptica retroquiasmática representam um grupo heterogêneo de doenças que atingem a via visual aferente posterior ao quiasma, nomeadamente o trato óptico, o núcleo geniculado lateral, a radiação óptica e o córtex estriado. Produzem defeitos homónimos do hemicampo contralateral, com graus variáveis de congruência e, quando unilaterais, preservam a acuidade visual. As características do defeito campimétrico (tipo, forma, tamanho e congruência), juntamente com os sinais e sintomas neurológicos associados, são importantes na localização da lesão cerebral responsável¹⁻³ (Fig. 1).

Os defeitos hemianópticos são muitas vezes incapacitantes, com consequências dramáticas na vida pessoal e profissional dos doentes, e ocorrem em 8% dos indivíduos que sofreram um acidente vascular cerebral⁴.

TERMINOLOGIA

Uma hemianópsia homónima (HH) é completa quando o defeito campimétrico respeita o meridiano vertical, divide a mácula e envolve todo o hemicampo do lado afetado. Todos os outros defeitos são definidos como parciais ou incompletos.

As HH incompletas incluem:



Localização	Defeito Campimétrico		
	OE	OD	
1. Tracto óptico			Hemianópsia homónima incongruente
2. Núcleo geniculado lateral			Sectoranopia homónima horizontal
			Sectoranopia homónima quádrupla
			Hemianópsia homónima incongruente
3. Lobo temporal			Defeito hemianóptico homónimo superior (<i>pie in the sky</i>)
4. Lobo parietal			Defeito hemianóptico homónimo inferior (<i>pie on the floor</i>)
5. Lobo occipital (lábio superior)			Quadrantanópsia homónima inferior
6. Lobo occipital (lábio inferior)			Quadrantanópsia homónima superior
7. Lobo occipital			Hemianópsia homónima congruente com preservação macular
8. Extremidade posterior do córtex calcarino			Escotoma homónimo
9. Extremidade anterior do córtex calcarino			Perda do crescente temporal contralateral
10. Porção média do córtex calcarino			Hemianópsia homónima congruente com preservação macular e do crescente temporal contralateral

Fig. 1. Lesões da via óptica retroquiasmática com os correspondentes defeitos campimétricos.

- Quadrantanopsia homônima: defeito campimétrico superior ou inferior que respeita o meridiano vertical e, por vezes, o meridiano horizontal. Ocorre em lesões que afetam seletivamente a porção superior ou inferior do córtex occipital ou, menos frequentemente, representa uma lesão na radiação óptica no lobo temporal ou parietal⁵.
- Hemianópsia homônima com preservação macular: defeito homônimo que poupa os 5-25° centrais do campo visual no lado afetado; classicamente associada a lesões vasculares do córtex occipital, pode ocorrer em lesões incompletas da radiação óptica e, mais raramente, do trato óptico⁶. Para o seu diagnóstico é necessário que a perimetria tenha sido realizada com boa fixação.
- Escotoma homônimo: defeito homônimo que respeita o meridiano vertical e é limitado aos 30° centrais, representa o inverso da HH com preservação macular. Traumatismos e acidentes vasculares que atingem a extremidade do lobo occipital são as causas mais comuns, no entanto, lesões mais extensas do córtex occipital, da radiação óptica e do trato óptico também foram associadas com estes defeitos^{6,7}.
- Sectoranopia homônima: defeito em cunha orientado para o ponto de fixação e localizado próximo ao meridiano horizontal. Apesar de relativamente raro, é um defeito característico de lesão do núcleo geniculado lateral.
- Perda contralateral do crescente temporal: corresponde aos 30° mais periféricos do campo visual temporal que não têm correspondência no campo nasal do outro olho. São defeitos campimétricos raros, secundários a lesões vasculares que envolvem a extremidade anterior da fissura calcarina no lobo occipital contralateral⁸. É o único defeito campimétrico monocular causado por lesões retroquiasmáticas, todos os restantes são bilaterais e homônimos.
- Hemianópsia homônima com preservação do crescente temporal: ocorre quando a porção anterior do córtex visual primário é poupada numa lesão occipital contralateral causadora de HH, ou mais raramente uma lesão na radiação óptica

Os defeitos homônimos completos isolados não são localizadores, podendo ocorrer em qualquer parte da via retroquiasmática (Fig.2).

CONCEITO DE CONGRUÊNCIA

As HH incompletas são definidas como congruentes se os defeitos no hemisfério dos dois olhos são idênticos em forma, tamanho e profundidade; as restantes HH incompletas são chamadas incongruentes. O conceito de congruência só se aplica em HH incompletas.

É classicamente aceite que defeitos congruentes

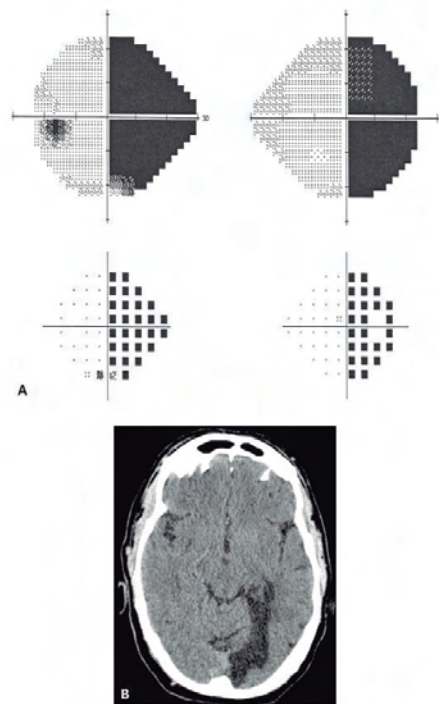


Fig. 2. Hemianópsia homônima completa direita (A) secundária a lesão isquêmica occipitotemporal esquerda (B).

apontam para lesões no córtex visual ou na porção posterior da radiação óptica, enquanto a incongruência acompanha lesões na radiação óptica anterior ou trato óptico, ou seja, quanto mais congruente for a HH, mais posterior será a lesão. Esta regra baseia-se na suposição anatómica de que as fibras provenientes de pontos retinianos correspondentes no hemisfério contralateral estão amplamente separadas nas radiações anteriores, tornando-se progressivamente mais associadas em direção ao córtex estriado¹.

Num estudo que incluiu 530 doentes, Kedar e colaboradores correlacionaram retrospectivamente a localização imagiológica da lesão com os achados campimétricos¹⁰. Confirmaram uma tendência da HH se tornar mais congruente à medida que a localização da lesão se torna mais posterior: 83% das lesões envolvendo o lobo occipital eram congruentes. No entanto, 59% das lesões da radiação óptica e 50% das afeções do trato óptico também resultaram em HH congruentes. Por outro lado, defeitos incongruentes não se limitaram a lesões anteriores, ocorrendo em 16% das lesões occipitais.

A probabilidade de uma HH congruente ser causada por uma lesão do lobo occipital situa-se entre 51.1 e 61.4%^{10,11}.

ETIOLOGIA E LOCALIZAÇÃO

A via visual retroquiasmática é vulnerável a qualquer tipo de lesão intracraniana, sendo esta variável de acordo com a faixa etária do doente. Zhang e colaboradores analisaram retrospectivamente 904 HH em adultos, tendo todos os doentes realizado neuroimagem por tomografia computadorizada (TC) ou ressonância magnética (RMN)⁶. Hemianópsias homónimas completas corresponderam a 37.6% dos casos; a quadrantanopsia homónima foi a HH incompleta mais encontrada (29.2%).

Os acidentes vasculares cerebrais foram a causa mais frequente de HH (69.7%), seguidos por traumatismos (13.6%) e neoplasias (11.3%). A maioria das lesões envolveu o lobo occipital (43.8%) (Tabela 1).

Tabela 1: Hemianopsias homónimas em idade adulta

Zhang <i>et al</i> ⁶	n (%)
Causas de HH	
Doença cerebrovascular	629 (69.7%)
Traumatismo	123 (13.6%)
Neoplasia	102 (11.3%)
Neurocirurgia	22 (2.4%)
Desmielinização	13 (1.4%)
Outras	13 (1.4%)
Indeterminada	2 (0.2%)
Localização da lesão	
Trato óptico	90 (10.0%)
Núcleo geniculado lateral	11 (1.2%)
Radiação óptica	284 (31.4%)
Lobo occipital	395 (43.7%)
Múltipla	100 (11.1%)
Indeterminada	24 (2.6%)

HH: hemianopsia homónima

As HH traumáticas estão frequentemente associadas a acidentes de viação, ocorrem numa população mais jovem e as lesões cerebrais são multifocais na maioria dos casos¹². Défices neurológicos concomitantes contribuem para o subdiagnóstico dos defeitos campimétricos.

Causas menos comuns de HH persistente ou transitória incluem esclerose múltipla¹³⁻¹⁵ e epilepsia¹⁶. Demência degenerativa¹⁷, doença Creutzfeldt-Jakob^{18,19} e hiperglicemia grave^{20,22} são exemplos de causas raras de HH, podendo apresentar-se sem tradução imagiológica correlacionável²³.

Na população pediátrica observam-se diferenças significativas relativamente ao tipo e localização das lesões causadoras de HH. Lesões traumáticas e neoplasias são mais frequentes do que no adulto, sendo as radiações ópticas a localização mais comum^{24,25} (Tabela 2).

DIAGNÓSTICO

Perante a suspeita de uma HH, a avaliação do campo

Tabela 2: Hemianopsias homónimas em idade pediátrica

	Liu <i>et al</i> ²⁴ (n=36) %	Kedar <i>et al</i> ²⁵ (n= 86) %
Causas de HH		
Doença cerebrovascular	25	30
Traumatismo	19	34
Neoplasia	39	27
Outras	17	9
Localização da lesão		
Trato óptico	22	14
Núcleo geniculado lateral	0	0
Radiação óptica	45	37
Lobo occipital	33	26
Múltipla	0	23

HH: hemianopsia homónima

visual por confrontação é habitualmente o primeiro teste efetuado. É um método rápido, prático e, muitas vezes, o único imediatamente disponível podendo ser realizado à cabeceira do doente. No entanto, tem um sensibilidade baixa (31 a 74%) e é pouco reprodutível²⁶⁻²⁸. Lee *et al* demonstraram que a utilização de um ponteiro laser projetado numa parede é um método de confrontação significativamente mais sensível do que a habitual contagem de dedos (73 vs. 31%) na deteção de defeitos campimétricos²⁸.

A perimetria estática computadorizada (PEC) e a perimetria cinética de Goldmann, para além de mais sensíveis, são exames mais informativos relativamente ao tipo, tamanho e forma da perda de campo visual. A objetividade e reprodutibilidade dos programas padronizados da PEC, tornaram-na a técnica de eleição nos doentes com glaucoma, sendo a mais utilizada na atualidade. No entanto, estes testes exigem um doente colaborante, podendo ser de difícil realização e interpretação em crianças e doentes com défices neurológicos. A perimetria de Goldmann é classicamente considerada a técnica de eleição em doentes com patologia neurológica. Permite avaliar a totalidade do campo visual, é menos exigente para o doente e a interação com o técnico permite monitorizar a colaboração durante o exame.

As duas técnicas parecem igualmente fiáveis na deteção de HH. No estudo de Wong *et al*, a perimetria cinética forneceu informação sobre a localização e extensão da lesão mais consistente com os resultados esperados de acordo com a lesão obtida na RMN²⁹. A perimetria de Goldmann é melhor na deteção da perda unilateral do crescente temporal, ou da sua preservação, do que a perimetria computadorizada, que testa habitualmente apenas os 30° centrais^{8,9}. Um estudo prospetivo demonstrou que a estratégia *SITA Fast* do *Humphrey Field Analyzer* é um teste

de triagem fiável, mesmo em doentes neurologicamente debilitados ou com baixa acuidade visual³⁰.

Para melhorar a deteção de defeitos campimétricos causados por lesões quiasmáticas e retroquiasmáticas foi recentemente proposto o *neurological hemifield test* (NHT). Este algoritmo para PEC baseia-se no facto de doenças neurológicas que afetam a via óptica posterior afetarem mais um dos hemis campos verticais³¹. O NHT parece ser capaz de distinguir defeitos campimétricos neurológicos dos glaucomatosos, permitindo categorizar o tipo de defeito³². A sua implementação poderá detetar doenças neurológicas não diagnosticadas^{31, 32}.

Estudo neuroimagiológico por RMN está indicada em todos os doentes com HH. Em casos agudos, traumatismos ou doentes com contraindicação para realização de RMN o estudo por tomografia computadorizada é geralmente adequado.

LESÕES DO TRATO ÓPTICO

Anatomia

As fibras visuais aferentes deixam o quiasma posteriormente e divergem para formar os tratos ópticos direito e esquerdo, compostos por fibras da retina temporal ipsilateral e da retina nasal contralateral. Cada trato óptico circunda parcialmente o hipotálamo e as porções rostrais do pedúnculo cerebral. A maioria das fibras termina no núcleo geniculado lateral (NGL) ipsilateral, no entanto, os axónios pupilomotores saem do trato óptico antes do NGL e passam através do braço do colículo superior, fazendo sinapse nos núcleos pre-tectais do mesencéfalo anterior.

O principal aporte vascular do trato óptico é a artéria coroideia anterior, ramo da artéria cerebral média, podendo participar ramos da artéria cerebral posterior.

Características clínicas

Uma lesão isolada completa do trato óptico causa uma tríade clínica característica: HH, atrofia em banda e defeito pupilar aferente relativo, contralaterais à lesão³³. Lesões unilaterais completas causam uma **hemianópsia homónima** completa com atingimento macular. A acuidade visual está preservada, exceto se a lesão envolver também o quiasma ou o nervo óptico. As lesões parciais causam caracteristicamente hemianópsias homónimas incongruentes de densidade variável¹⁰.

O trato óptico transporta axónios de células ganglionares pré-sinápticas; quando afetado pode ocorrer morte axonal retrógrada, produzindo **atrofia óptica** sectorial bilateral (atrofia óptica hemianóptica)¹. No olho contralateral observa-se uma palidez em banda ou *bow-tie* por envolvimento das fibras da retina nasal, bem como das fibras com origem nasal à fóvea mas temporal ao disco. A atrofia no olho ipsilateral é predominantemente temporal e associada a perda das

fibras nervosas da região arqueada superior e inferior, representadas nos campos visual e nasal^{34, 35} (Fig. 3).

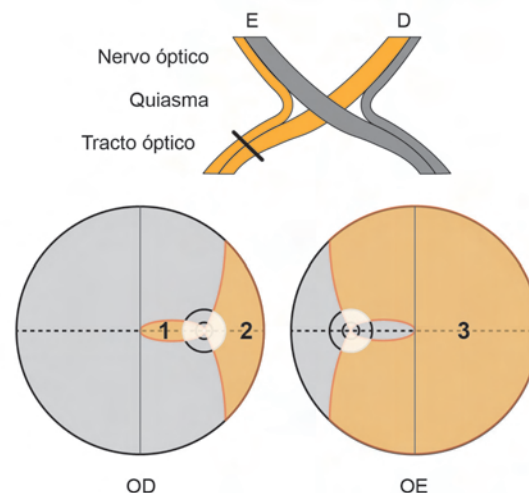


Fig. 3. Padrão de atrofia óptica hemianóptica. Numa lesão do trato óptico esquerdo ocorre atrofia de 3 grupos de células ganglionares: 1) da metade nasal da mácula no OD, 2) da retina nasal do OD e 3) da retina temporal do OE. (OD: olho direito OE:olho esquerdo)

As lesões do trato óptico estão frequentemente associadas a um **defeito pupilar aferente relativo** (DPAR) no olho com a perda de campo temporal (contralateral ao lado da lesão)^{33, 36, 37}. A patogénese proposta para a presença de DPAR baseia-se na desproporção de axónios pupilomotores procedentes do olho contralateral, em concordância com a maior extensão do hemis campo temporal (61 a 71% maior)³⁶ e com o predomínio de fibras cruzadas sobre não cruzadas (53:47) no quiasma^{37, 38}. No entanto, a magnitude do DPAR parece difícil de explicar apenas pela assimetria na densidade de fibras aferentes de cada olho. Estudos pupilométricos sugerem uma maior sensibilidade pupilomotora da retina nasal, sendo o DPAR reflexo dessa diferença de sensibilidade entre o hemis campo temporal e nasal intactos³⁹. A deteção de DPAR numa HH aguda tem sido usada para diferenciar lesões infrageniculadas de suprageniculadas, uma vez que apenas estão presentes quando há lesão do trato óptico. No entanto, vários estudos relataram alterações do reflexo pupilar à luz em doentes com HH causadas por lesões que não envolvem o trato óptico⁴⁰. Outro fenómeno pupilar associado a lesões do trato óptico é a hemiacinesia pupilar (reação hemianóptica pupilar ou pupila de Wernicke). A estimulação luminosa do hemis campo intacto resulta num reflexo pupilar normal; quando a luz é projetada para o hemis campo lesado a reação pupilar está diminuída ou ausente¹. Na prática clínica este fenómeno é difícil de pesquisar. Outros défices neurológicos podem resultar do atingimento de estruturas vizinhas; o envolvimento do

trato piramidal nos pedúnculos cerebrais adjacentes pode causar hemiparesia contralateral.

Etiologia

As lesões do trato óptico são relativamente incomuns, correspondendo a 10.2% das hemianópsias na série de Zhang⁶. Acidentes vasculares cerebrais (40%), neoplasias (32.2%) e traumatismos (16.7%) foram as causas mais comuns. Raramente, doenças desmielinizantes podem envolver o trato óptico isoladamente⁴¹. O tratamento cirúrgico da doença de Parkinson com palidotomia pode lesionar o trato óptico e causar quadrantanópsias homónimas, por vezes associadas com pequenos escotomas paracentrais homónimos⁴².

Devido à relação anatómica entre os dois, qualquer patologia que envolve o quiasma pode afetar o trato óptico, sendo os diagnósticos diferenciais semelhantes. O trato óptico parece especialmente vulnerável quando o quiasma é pré-fixado ou quando o tumor se expande posteriormente à região supresselar.

NÚCLEO GENICULADO LATERAL

Os axónios das células ganglionares (80%) que viajam no trato óptico terminam no NGL, onde sinapsam com os neurónios que formam as radiações ópticas (trato geniculoesfriado). Distúrbios isolados do NGL são raros, podendo ser reconhecidos pelo defeito campimétrico sectorial característico.

Anatomia

O NGL é um núcleo de transmissão talâmica situado de cada lado da região lateral do mesencéfalo e constituído por 6 camadas neurais, cada uma com entrada monocular. A informação visual do olho ipsilateral sinapsa nas lâminas 2, 3 e 5, enquanto do olho contralateral termina nas lâminas 1, 4 e 6.

A disposição retinotópica dos axónios no nervo óptico mantém-se no NGL mas rodada 90°. À medida que o trato óptico se aproxima do NGL produz-se uma rotação de forma que os axónios procedentes da retina superior sinapsam medialmente, com as projeções inferiores rodadas lateralmente. Os axónios na via geniculoesfriada estão rodados para fora para recuperar a orientação original. A visão macular é representada no sector mediano (hilo), enquanto os cornos medial e lateral recebem informação dos quadrantes superior e inferior, respectivamente¹ (Fig 4)

O NGL possui um aporte vascular duplo composto pelas artérias coroideas anterior e lateral (ramo da artéria coroidea posterior). Os cornos medial e lateral são irrigados pela artéria coroidea anterior, sendo o hilo suprido pela artéria coroidea lateral.

Características clínicas

Lesões isoladas do NGL são raras devido ao seu reduzido

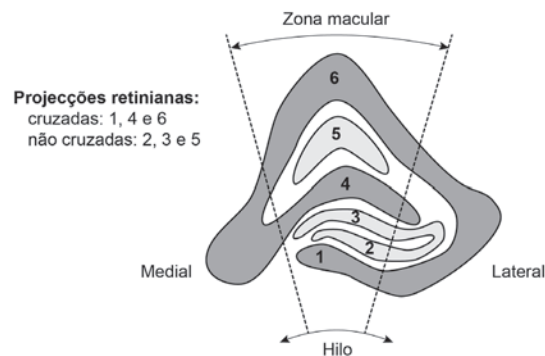


Fig. 4. Estrutura das camadas do núcleo geniculado lateral.

tamanho, localização peculiar e rica vascularização. Processos compressivos e infiltrativos do NGL tipicamente causam HH contralateral incongruente. Dois outros padrões de perda campimétrica, embora raros, são altamente sugestivos de lesão do NGL e relacionados com o padrão de irrigação e organização retinotópica⁴³.

- Sectoranopia homónima horizontal: defeito em cunha que caracteristicamente aponta para e envolve a fixação. Resulta do envolvimento do hilo do NGL, área irrigada pela artéria coroidea lateral⁴⁴⁻⁴⁶. Um defeito campimétrico similar pode resultar de lesões nas radiações ópticas ou córtex occipital^{47,48}.
- Sectoranopia homónima quádrupla: defeitos sectoriais superiores e inferiores homónimos congruentes, poupando a zona horizontal. Tipicamente ocorre por oclusão da artéria coroidea anterior, afetando os cornos medial e lateral do NGL⁴⁹⁻⁵².

Tal como nas lesões do trato óptico, a acuidade visual é normal e padrões de atrofia hemianóptica podem ser evidentes^{44,49}. No entanto, como as células ganglionares implicadas no reflexo pupilar deixam o trato óptico antes do NGL, transtornos desta estrutura não causam DPAR. O envolvimento talâmico concomitante causa perda de sensibilidade contralateral e perturbações de memória e linguagem⁵³. No enfarte da artéria coroidea anterior pode estar associada hemiparesia e hemihipostesia ipsilateral à hemianópsia por atingimento do braço posterior da cápsula interna⁵⁴.

Etiologia

Os defeitos sectoriais característicos de atingimento do NGL ocorrem tipicamente por isquemia no território das artérias coroideas anterior e posterior. O reconhecimento destes padrões campimétricos, para além de informação topográfica, sugerem a etiologia da lesão⁴³. Processos infiltrativos, compressivos e traumáticos são responsáveis pelos restantes casos de atingimento unilateral NGL. Atingimento bilateral do NGL foi descrito em associação com mielinólise centropontica⁵⁵.

RADIAÇÕES ÓPTICAS

As radiações ópticas ou trato geniculocalcarino corresponde à última parte da via óptica, antes de terminar no córtex visual primário.

Anatomia

As fibras pós-sinápticas emergem da face dorsolateral do NGL para formarem as radiações ópticas e viajam posteriormente num feixe compacto no braço posterior da cápsula interna. Após deixar a cápsula interna, dispersam-se para formar dois segmentos amplos: os fascículos temporal e parietal. Estes fascículos reúnem-se mais posteriormente como radiações ópticas distais para sinapsarem no lobo occipital.

As projeções superiores, que transportam informação do quadrante inferior contralateral de cada campo visual, viajam diretamente em direção posterior através do lobo parietal até à área cortical, terminando no lábio superior da fissura calcarina. O fascículo temporal, composto por fibras da retina inferior contralateral, cursa antero-inferiormente no lobo temporal e espalha-se sobre a parte rostral do corno inferior do ventrículo lateral. A sua porção mais anterior forma a ansa de Meyer, uma curva nas fibras que se estende até o lobo temporal anterior. Dirigem-se por último para trás, unindo-se com as fibras superiores na parte externa do corno posterior do ventrículo lateral, aumentando a sua organização retinotópica à medida que se aproximam do córtex estriado.

O suprimento sanguíneo para o trato geniculocalcarino deriva da artéria coroideia anterior, ramos da artéria cerebral média e, na sua porção mais posterior, ramos da artéria cerebral posterior.

As radiações ópticas podem ser danificadas por lesões em diferentes locais, incluindo a cápsula interna, os lobos temporal e parietal.

Cápsula Interna

Características clínicas

A primeira parte do trato geniculocalcarino forma o componente mais posterior da cápsula interna, encontrando-se em íntima relação com os tratos corticoespinhais e corticobulbares, bem como as fibras talamocorticais. Interrupção nesta área causa hemianópsia homónima contralateral, geralmente completa, com graus variáveis de hemiparesia ou hemihipostesia. Uma vez que as fibras que compõem as radiações ópticas são pós-sinápticas relativamente aos axónios das células ganglionares, lesões retrogeniculadas não causam atrofia óptica. A reação pupilar é normal em distúrbios limitados ao trato geniculocalcarino.

Etiologia

As causas mais comuns de lesão nesta localização são vasculares por oclusão dos ramos lenticuloestriados da artéria cerebral média, no entanto hemorragias e

tumores também podem ocorrer.

Fascículo temporal

Características clínicas

A lesão das radiações ópticas no lobo temporal produz um defeito homónimo, geralmente incompleto, incongruente e limitado aos quadrantes superiores ou mais denso superior do que inferiormente (*pie in the sky*)¹⁻³. Afeções da ansa de Meyer preservam a fixação, uma vez que as fibras que representam a mácula não se estendem anteriormente.

Outras manifestações neurológicas de lesões do lobo temporal incluem alterações da personalidade, défices de memória (lesões do hemisfério dominante), convulsões complexas e alucinações visuais e auditivas. Afasia recetiva (fluyente) pode resultar quando há envolvimento da área de Wernicke. Síndrome de Klüver-Bucy (hipersexualidade, hiperoralidade, agnosia visual e auditiva, apatia e placidez) ocorre com lesões bilaterais do lobo temporal anterior⁵⁶.

Etiologia

Lesões isoladas do lobo temporal são menos comuns; as causas incluem neoplasias, particularmente tumores de células gliais, encefalites herpéticas e cirurgia do lobo temporal.

A lobectomia temporal anterior, um procedimento utilizado em casos de epilepsia do lobo temporal refratárias à medicação, é uma causa clássica de lesão do fascículo temporal da radiação óptica, resultando em defeito homónimo superior em 40 a 100% dos casos⁵⁷⁻⁵⁹. Vários estudos demonstraram que, apesar da variabilidade anatómica, existe uma correlação significativa entre a frequência e a gravidade do defeito campimétrico e o tamanho da ressecção^{57, 60-62}.

Fascículo parietal

Características clínicas

O envolvimento das radiações ópticas no lobo parietal produz, caracteristicamente, uma HH moderadamente incongruente, que é limitada aos quadrantes inferiores ou mais densas inferior do que superiormente (*pie on the floor*). No entanto, lesões mais extensas podem causar HH completas. O defeito campimétrico pode estar associado a uma resposta optocinética anormal - quando o alvo se move na direção do lado da lesão há uma diminuição ou ausência de resposta. Os movimentos de perseguição lentos podem estar afetados na direção ipsilateral à lesão. A combinação de hemianópsia, resposta optocinética anormal e dificuldade nos movimentos de perseguição resulta do envolvimento concomitante das radiações ópticas e fibras corticobulbares descendentes. Se a lesão estiver localizada no lobo occipital, o nistagmo optocinético será simétrico. A negligência visual é observada em lesões do hemisfério

não dominante, podendo ser difícil de diferenciar de um defeito campimétrico¹⁻³.

Lesões no lobo parietal **dominante** podem causar afasia (perturbação da formulação e compreensão da linguagem) ou alexia (incapacidade de ler linguagem escrita) com ou sem agrafia (incapacidade de escrever). Quando se estende ao giro angular produz uma constelação de sinais e sintomas conhecido por síndrome de Gerstmann, composto por agnosia digital (incapacidade de denominar os dedos), agrafia (incapacidade de escrever palavras), acalculia (incapacidade de fazer cálculo matemático simples) e desorientação direita-esquerda⁶³. Apraxia constitucional e no vestir, negligência e perda de memória topográfica em associação com uma hemianópsia sugerem uma lesão parietal no hemisfério **não dominante**.

Lesões parieto-occipitais bilaterais podem produzir síndrome de Balint, que consiste em apraxia oculomotora (incapacidade de mover voluntariamente os olhos perante uma ordem para fixar um objeto no campo visual), ataxia óptica (incapacidade para alcançar e tocar com precisão num objeto guiado pela visão) e simultagnosia (incapacidade de perceber simultaneamente vários estímulos da mesma cena visual)⁶⁴.

Etiologia

As lesões responsáveis pelo atingimento das radiações ópticas são maioritariamente vasculares, sendo isquémicas em 55% dos casos e hemorrágicas em menos de 20%. As neoplasias são a segunda etiologia mais frequente, correspondendo a 15% dos casos⁶, especialmente gliomas, meningiomas e lesões metastáticas. O síndrome de Balint ocorre em enfartes vasculares bilaterais ou lesões metastáticas.

LOBO OCCIPITAL

A área 17 de Brodmann (V1, córtex primário, calcarino ou estriado) é o órgão final do sistema visual aferente e situa-se nos lobos occipitais. Lesões vasculares nesta localização são a causa mais comum de hemianópsia homónima, geralmente sem outros défices neurológicos associados. A maioria das lesões occipitais (83%) resultam em HH congruentes¹⁰.

Anatomia

O córtex visual primário tem uma organização retinotópica, isto é, a informação visual de pontos retinianos correspondentes dos dois olhos está representada por uma área específica no córtex do hemisfério cerebral. O meridiano horizontal do campo visual é representado na base da fissura calcarina, enquanto o meridiano vertical fica ao longo dos bordos da fissura^{65, 66}. O lábio superior da fissura calcarina recebe impulsos dos quadrantes superiores correspondentes de ambas as retinas, representando o campo inferior binocular contralateral. O lábio inferior

recebe informação do campo visual superior. O polo posterior do lobo occipital está relacionado com o campo visual central, sendo a periferia representada na porção mais anterior do córtex estriado. A visão central tem uma representação desproporcionalmente grande; as projeções maculares dos 10° de visão central ocupam até 60% da área de superfície do córtex estriado, sendo a extremidade occipital dedicada à visão foveal⁶⁷. O córtex estriado anterior é inervado monocularmente e representa os 30° temporais do campo visual contralateral (crescente temporal monocular), não tendo correlação com o campo nasal do outro olho⁶⁸.

O córtex primário é rodeado pelas áreas de associação visual (18 e 19 de Brodmann), denominadas córtex extraestriado ou secundário. Estas áreas mantêm a organização retinotópica com representação significativa do campo visual central, tal como no córtex visual primário.

O córtex visual recebe irrigação da artéria cerebral posterior através dos ramos calcarino, temporal posterior e parieto-occipital. No polo occipital ocorre uma anastomose entre os vasos da artéria cerebral posterior e a artéria temporoccipital superior, ramo da artéria cerebral média. O suprimento sanguíneo duplo da área responsável pela visão central é a explicação vascular para a preservação macular em contexto de oclusão da artéria cerebral posterior⁶⁹.

Características clínicas

Dependendo da área occipital lesada, vários padrões de defeito campimétrico são observados:

- Lesões da parte mais posterior do córtex estriado causam escotomas centrais hemianópticos homónimos congruentes. Envolvendo o giro angular podem causar também síndrome de Gerstmann.
- Lesões restritas à parte mais anterior do córtex estriado produzem defeitos homónimos que afetam seletivamente os 30° da periferia temporal^{8, 70}. Reciprocamente, lesões extensas do lobo occipital posterior resultam em hemianópsias homónimas com o crescente temporal poupado⁹.
- Hemianópsias homónimas secundárias a lesões occipitais geralmente apresentam-se sem atingimento macular. A preservação macular numa HH quase completa, classicamente interpretada com um sinal de lesão vascular do córtex occipital, permanece controversa. Os mecanismos propostos são o duplo suprimento sanguíneo dos polos occipitais, a representação bilateral da mácula ou um artefacto perimétrico por má fixação ou fixação excêntrica^{1, 69, 71}. Um estudo clínico-radiológico demonstrou representação unilateral da região macular⁷². Trauzettel-Klosinski e colaboradores, estimulando diretamente a retina com oftalmoscopia de varrimento laser, confirmaram a preservação macular em hemianópsias relacionadas

com lesões occipitais⁷³.

Lesões occipitais bilaterais podem ocorrer simultânea ou consecutivamente, resultando em hemianópsias homônimas congruentes. A amplitude do defeito campimétrico depende da extensão do envolvimento do córtex visual e pode incluir HH bilaterais com preservação macular, quadrantanopsias homônimas cruzadas (defeito campimétrico em *checkerboard*)⁷⁴ e a combinação de HH, defeitos altitudinais e escotomatosos. Hemianópsias homônimas bilaterais podem causar perda de acuidade visual, devendo a diminuição ser simétrica nos dois olhos, exceto se houver outra patologia concomitante da via visual anterior. Quando um doente desenvolve perda completa de visão por lesões retrogeniculadas, isto é, HH completas bilaterais, designa-se cegueira cerebral. Caracteriza-se por perda total de sensação visual em ambos os olhos, com exame pupilar e fundoscopias normais. A cegueira cerebral pode acompanhar-se de anosognosia, em que o doente não está consciente do seu déficit e nega a cegueira (síndrome de Anton); a patofisiologia desta síndrome permanece desconhecida¹.

Apesar da perda de campo visual ser a consequência primária de lesões occipitais, os doentes podem experimentar fenômenos visuais positivos. Fotopsias e padrões coloridos são percebidos no campo hemianóptico, geralmente numa fase inicial após um insulto occipital vascular^{75, 76}. Alucinações, paliopsia e outros distúrbios da percepção visual podem ocorrer. Alexia pode acompanhar uma HH direita se a lesão do lobo occipital esquerdo se estender anteriormente envolvendo o esplénio do corpo caloso. Uma vez que os doentes mantêm a capacidade de escrever (desde que o giro angular não esteja atingido) designa-se alexia sem agrafia⁷⁷.

Riddoch e Holmes observaram que indivíduos em recuperação de lesões do lobo occipital inicialmente distinguiam objetos em movimento mas não objetos parados (fenômeno de Riddoch)^{78, 79}.

Etiologia

Enfarte do território da artéria cerebral posterior e traumatismos são as causas mais comuns de lesão do lobo occipital resultando em HH isolada^{2, 80}. No entanto, neoplasias e causas infecciosas também ocorrem. Após um enfarte occipital unilateral, o risco de um segundo enfarte nos 6 meses seguintes é de 16%⁸¹.

Lesões bilaterais que conduzem a cegueira cerebral resultam mais frequentemente de enfarte dos hemisférios cerebrais⁸². Numerosas etiologias para doença occipital bilateral transitória ou persistente devem ser considerados (Tabela 3).

O Síndrome de encefalopatia reversível posterior (PRES) é uma entidade clínico-radiológica descrita pela primeira vez em 1996 por Hinchey⁸³. Caracteriza-se pelo início agudo ou subagudo de uma constelação de sintomas que podem englobar cefaleias, alteração

Tabela 3 Causas de cegueira cortical

Vasculares	Isquemia arterial bilateral na circulação posterior Hipoxia difusa Encefalopatia hipertensiva
Infecciosas	Abcesso occipital Leucoencefalopatia multifocal progressiva Doença de Creutzfeldt-Jakob Encefalite
Metabólicas	Encefalopatia hepática/urêmica Hiperglicemia hiperosmolar não-cetótica Hipoglicemia
Medicamentosas/ Tóxicas	Ciclosporina A, Tacrolimus, Cisplatina, Vincristina, Monóxido de carbono
Neoplásicas	Qualquer massa occipital
Outras	Traumatismo Epilepsia Doenças desmielinizantes Leucoencefalopatas hereditárias Encefalopatia mitocondrial, acidose láctica e episódios tipo acidente vascular cerebral (MELAS) Atrofia cortical posterior Complicação de angiografia cerebral Encefalopatia de radiação

do estado de consciência, convulsões, sinais neurológicos focais e perda visual bilateral. Exames neuroimagiológicos, nomeadamente RMN, contribuem para o diagnóstico, evidenciando edema bilateral que envolve a substância branca e atinge os territórios vasculares posteriores (lobos parietais e occipitais)⁸⁴. A patofisiologia não é totalmente conhecida⁸⁵, podendo corresponder a uma perturbação da autorregulação cerebral, afetando preferencialmente a vascularização posterior onde a inervação pelo sistema simpático é menos abundante; pode estar também relacionado com disfunção endotelial em contexto de toxicidade sistêmica. As causas mais frequentes associadas com PRES são eclâmpsia, hipertensão maligna, síndrome hemolítico-urémico, púrpura trombocitopénica trombótica e toxicidade a fármacos. O prognóstico é geralmente bom, sendo as lesões reversíveis quando corrigida atempadamente a causa subjacente. O atraso no reconhecimento do PRES pode levar a danos irreversíveis incluindo cegueira cortical e até morte.

HISTÓRIA NATURAL

Os defeitos campimétricos são a principal sequela

visual das lesões retroquiasmáticas, tendo um impacto significativo nas atividades de vida diárias e independência dos doentes. A taxa de recuperação espontânea descrita na literatura varia entre 18 e 67%, e é dependente do período de tempo que medeia a lesão e a realização do campo visual. A recuperação é improvável após os 6 meses, exceto nos casos em que haja melhoria da lesão subjacente, como pode acontecer na esclerose múltipla^{1, 2, 12, 25, 86, 87}.

Uma série que incluiu 254 doentes, estudou retrospectivamente a história natural de 263 HH de diversas etiologias⁸⁷. Observaram uma melhoria espontânea do defeito campimétrico em 38.4% dos casos, sendo que a probabilidade de melhoria diminuía com o aumento do tempo de *follow-up*. Considerando apenas o subgrupo de doentes com diagnóstico no primeiro mês (n=113), a recuperação campimétrica foi superior a 50%, diminuindo para 20% no subgrupo de doentes com 6 meses de diagnóstico. Os autores defendem que a recuperação mais importante ocorre durante as primeiras semanas e que as melhorias espontâneas observadas após os 6 meses devem estar relacionadas com a recuperação do processo patológico subjacente e com o efeito de aprendizagem na realização da perimetria, não correspondendo a melhorias reais de campo visual.

Nenhum outro fator, como as características do defeito campimétrico, do doente ou da lesão permitiu prever a probabilidade de recuperação ou demonstrou correlação com o resultado final⁸⁷.

Condução: Um estudo que incluiu 10 000 indivíduos mostrou que doentes com defeitos campimétricos de diversas etiologias têm uma incidência de infrações e acidentes de viação duas vezes superior à dos indivíduos com campo visual normal⁸⁸. No *Salisbury Eye Evaluation Study* a perda de campo visual foi um dos preditores significativos de envolvimento em acidentes de viação⁸⁹. A maioria dos doentes com HH secundária a acidentes vasculares cerebrais não tem consciência do defeito campimétrico resultante e do seu impacto na condução^{4, 90}. Parker comparou condutores com hemianópsias ou quadrantanopsias e condutores sem defeitos campimétricos, constatando que

os primeiros apresentam uma condução perigosa apesar de se autoavaliarem como bons condutores⁹¹. Bowers *et al* usaram simuladores para comparar a condução de doentes com HH com indivíduos normais, reportando baixas taxas de deteção de peões no hemicampo afetado, sendo o defeito incompatível com uma condução segura⁹²⁻⁹⁵.

Em Portugal, o Decreto-Lei n° 37/2014, anexo V, define normas mínimas relativas à aptidão física e mental para a condução de um veículo a motor e prevê os critérios relativos ao campo visual⁹⁶ (Tabela 4).

TRATAMENTO E REABILITAÇÃO

A perda de campo visual resultante de lesões retroquiasmáticas limita a capacidade funcional na realização de atividades de vida diárias (frequentemente afetando a mobilidade, a leitura e a condução) e reduz a qualidade de vida e a capacidade de participar em programas de reabilitação, contribuindo para o aumento da ansiedade, depressão e isolamento social. Na maioria dos doentes com HH nenhum tratamento dirigido é proposto, sendo feito o tratamento do processo patológico subjacente sempre que tal seja possível.

Nas últimas duas décadas várias técnicas de reabilitação foram sugeridas, especificamente direcionadas para a melhoria das dificuldades de leitura e exploração visual. No entanto, estes métodos permanecem controversos sendo limitada a evidência que suporte a sua eficácia⁹⁷⁻¹⁰⁰. Baseiam-se em 3 princípios:

1. **Compensação** do defeito campimétrico através de técnicas de modificação do comportamento ou atividade utilizando as capacidades visuais intactas (treino de movimentos sacádicos, de estratégias de procura, de movimentos oculares na leitura e treino de atividades de vida diária¹⁰¹). Incluem desde estratégias simples a intervenções usando programas informáticos e ferramentas especialmente desenvolvidas, algumas disponíveis comercialmente¹⁰²⁻¹⁰⁴. Resultados de estudos em pequena escala sugerem benefícios modestos das estratégias compensatórias⁹⁹ na melhoria funcional, não parecendo melhorar o resultado dos campos visuais (Tabela 5).

Tabela 4 Condições de campo visual e visão periférica para condução de veículo a motor⁹⁶

Condutores do grupo 1	Condutores do grupo 2
<p>O campo visual deve ser normal na visão binocular e na visão monocular, não podendo ser inferior a 120° no plano horizontal, com uma extensão mínima de 50° à direita e à esquerda e de 20° superior e inferior.</p> <p>O campo visual central (20°) não deve apresentar escotomas absolutos nem escotomas relativos significativos na sensibilidade retiniana.</p> <p>Com exceção do caso da visão monocular, não são admissíveis adaptações nos veículos nem a imposição de restrições ao condutor.</p>	<p>O campo visual binocular deve ser normal, não podendo ser inferior a 160° no plano horizontal com uma extensão mínima de 70° à direita e à esquerda e de 30° superior e inferior. Não pode existir redução significativa de nenhum dos meridianos quando da avaliação dos campos visuais de cada um dos olhos em separado.</p> <p>O campo visual central (30°) não deve apresentar escotomas absolutos nem escotomas relativos significativos na sensibilidade retiniana.</p> <p>Não são admissíveis adaptações nos veículos nem a imposição de restrições ao condutor.</p>

Tabela 5 Principais estudos clínicos de estratégias compensatórias

Referência	Tipo de estudo (classificação)	n	Intervenção compensatória	Resultados
Carter 1983 ¹¹⁷	RCT (I-)	33	Grupo 1 (n=16) treino de performance cognitiva (<i>scanning</i> , visão espacial e julgamento temporal)	Atividades de vida diária funcionais Sem efeito estatisticamente significativo
			Grupo 2 (n=17) controlo	Scanning Efeito estatisticamente significativa
Spitzyna 2007 ¹⁰³	RCT com <i>crossover</i> entre grupos (I-)	19	Grupo 1 (n=11) terapia de leitura indutora de nistagmo optocinético (2 blocos) Grupo 2 (n=8) controlo (bloco 1); terapia de leitura indutora de nistagmo optocinético (bloco 2)	Leitura Efeito estatisticamente significativo (melhoria média da velocidade de leitura de 18%)
Weinberg 1977 ¹¹⁸	RCT (I-)	57	Grupo 1 (n=25) treino de <i>scanning</i> visual (leitura, escrita, cálculo e organização). Grupo 2 (n=25) controlo	Campo visual e Leitura Sem efeito estatisticamente significativo
Weinberg 1979 ¹¹⁹	RCT (I-)	53	Grupo 1 (n=30) treino de <i>scanning</i> visual (leitura, escrita, cálculo e organização espacial) + treino de percepção sensorial e organização espacial Grupo 2 (n=23) controlo	Scanning Efeito estatisticamente significativo
Roth 2009 ¹⁰⁴	RCT (I-)	30	Grupo 1 (n=15) treino de scanning explorador	Campo visual e Qualidade de vida Sem diferença estatisticamente significativo
			Grupo 2 (n=15): treino com estimulação <i>flicker</i> (intervenção restitutiva) Sem grupo controlo	Leitura Efeito estatisticamente significativo da intervenção compensatória comparativamente à intervenção restitutiva.

RCT: *randomized clinical trial*; I-: meta-análises, revisões sistemáticas de RCTs, ou RCTs com elevado risco de viés.

Tabela 6 Principais estudos clínicos de estratégias substitutivas

Referência	Tipo de estudo (classificação)	n	Intervenção substitutiva	Resultados
Rossi 1990 ¹⁰⁷	RCT (I-)	30	Grupo 1 (n=18) prisma de Fresnel (15 Δ)	Atividades de vida diária funcionais e risco de queda sem efeito estatisticamente significativo
			Grupo 2 (n= 21) controlo	Campo visual e scanning Efeito estatisticamente significativo
Szlyk 2005 ¹²⁰	Randomizado com <i>crossover</i> entre grupos	10	Grupo 1 (n=5) prisma 18.5Δ <i>Gottlieb visual field awareness system</i> (VFAS) Grupo 2 (n=5) primas de Fresnel 20Δ Sem grupo controlo	Orientação, mobilidade e condução Sem diferença estatisticamente significativo
Bowers 2014 ¹²¹	Randomizado com <i>crossover</i> com placebo em cada grupo	73	Grupo 1 prisma oblíquo 57Δ (4 semanas) e prisma placebo <5Δ (4 semanas)	Mobilidade Efeito estatisticamente significativo a favor do grupo de óculos com primas.
			Grupo 2 prisma horizontal 57Δ (4 semanas) e prisma placebo <5Δ (4 semanas)	Não houve diferença entre prisma horizontal e oblíquo.

RCT: *randomized clinical trial*; I-: meta-análises, revisões sistemáticas de RCTs, ou RCTs com elevado risco de viés.

Tabela 7 Principais estudos clínicos de estratégias restitutivas

Referência	Tipo de estudo (classificação)	n	Intervenção restitutiva	Resultados
Kasten 1998 ¹²²	RCT (I-)	19	Grupo 1 (n=9) TRV (treino em computador de expansão de campo visual) Grupo 2 (n=9) controlo	Campo visual (confrontação) Sem efeito estatisticamente significativo
Jobke 2009 ¹²³	Randomizado com <i>crossover</i> em cada grupo	18	Grupo 1 (n=8) TRV extraestriada seguida de TRV convencional Grupo 2 (n=10) TRV convencional seguida de TRV extraestriada Sem grupo controlo	Campo visual (confrontação) Sem efeito estatisticamente significativo na perimetria convencional. Expansão significativa na perimetria de alta resolução (5.9% vs. 2.9%).
Kasten 2007 ¹²⁴	RCT (I-)	23	Grupo 1 (n=7) TRV com co-estimulação paralela (2 estímulos simultâneos) Grupo 2 (n=7) TRV com co-estimulação em movimento (1 dos estímulos em movimento contínuo entre a área afetada e a área intacta) Grupo 3 (n=9) TRV convencional (1 estímulo) Sem grupo controlo	Campo visual Sem diferença estatisticamente significativo entre grupos
Poggel 2004 ¹²⁵	RCT (I-)	19	Grupo 1 (n=9) TRV com <i>attentional cueing</i> no hemisfério superior Grupo 2 (n=10) TRV convencional Sem grupo controlo	Campo visual Expansão do bordo do campo visual significativamente superior no grupo com <i>attentional cueing</i> .

RCT: randomized clinical trial; I-: meta-análises, revisões sistemáticas de RCTs, ou RCTs com elevado risco de viés; TRV: terapia de restituição visual.

- Substituição** do campo visual comprometido através da utilização de dispositivos ópticos ou modificações ambientais^{101, 105, 106}. Uma abordagem inclui o uso de prismas ou espelhos, projetando as imagens do hemisfério afetado no hemisfério intacto^{97, 99, 106}. No entanto, estas técnicas podem causar desorientação espacial significativa e confusão nalguns doentes, não havendo evidência da sua eficácia. Apenas um estudo comparou o efeito do uso de prismas com um grupo sem tratamento, não encontrando diferenças estatisticamente significativas nas atividades de vida diária ou quedas¹⁰⁷. Foram demonstrados benefícios do uso de prismas na avaliação do campo visual (grosseiro) e *scanning* (evidência muito baixa) (Tabela 6).
- Restituição** do campo visual através de treino funcional (treino campimétrico, de sensibilidade ao contraste e treino fusional). Estes métodos baseiam-se na estimulação da zona de transição adjacente ao hemisfério afetado, resultando na expansão do campo visual, presumivelmente ao restaurar a fisiologia neuronal e o transporte axonal. Embora este conceito continue

controverso e com pouca evidência de benefício na reabilitação visual^{99, 101, 108-110}, na última década vários autores sugeriram que intervenções específicas podem conseguir o alargamento do campo visual após lesões cerebrais ou do nervo óptico¹¹¹⁻¹¹³ (Tabela 7). Apesar da insuficiente evidência científica acerca da sua eficácia, a terapia de restituição visual (TRV) foi aprovada nos Estados Unidos da América pela Food and Drug Administration (FDA).

Uma nova abordagem experimental utiliza a aplicação de estimulação magnética transcraniana repetitiva (rTMS) aplicada sobre o córtex parietal posterior. Num estudo randomizado que incluiu 20 doentes com negligência hemiespacial esquerda pós acidente vascular cerebral, observou-se uma melhoria no resultado dos testes de função espacial em doentes submetidos a 2 semanas de rTMS comparativamente ao grupo controlo¹¹⁴. Plow investigou o efeito de adicionar estimulação transcraniana direta à TRV convencional, reportando uma melhoria das atividades de vida diárias e uma maior expansão do campo visual no grupo da terapia combinada¹¹⁵. Outros relatos mostraram benefícios

similares¹¹⁶, no entanto a duração e o significado clínico dos efeitos observados necessitam de ser definidos em ensaios clínicos futuros.

RESUMO

Lesões da via óptica retroquiasmática resultam em hemianópsias homônimas, sendo os acidentes vasculares cerebrais a principal causa.

As características do defeito campimétrico (tipo, forma, tamanho e congruência), juntamente com os sinais e sintomas neurológicos associados, são importantes na localização da lesão cerebral responsável.

Todos os doentes com lesões neurológicas suscetíveis de causar perda campimétrica devem realizar estudo perimétrico. Os testes de confrontação são insuficientes para identificar e seguir essas alterações. Uma avaliação formal é importante do ponto de vista médico-legal, nomeadamente na decisão de retomar a atividade profissional e a condução.

A taxa de recuperação espontânea varia entre 18 e 67%, sendo improvável 6 meses após o estabelecimento da lesão. A perda de campo visual tem um impacto significativo nas atividades funcionais (afetando a mobilidade, a leitura e a condução) e independência dos doentes.

Na generalidade, a qualidade dos estudos sobre estratégias de reabilitação em doentes com HH limita a confiança nos resultados, não fornecendo evidência suficiente para permitir conclusões generalizadas:

- Treino de *scanning* compensatório é uma intervenção clínica recomendada para doentes com HH, mas baseada em evidência limitada (recomendação fraca, evidência baixa).
- Não existe evidência clínica robusta para tirar conclusões sobre o benefício de intervenções clínicas substitutivas (prismas) ou restitutivas (TRV) em doentes com lesões pós-quiasmáticas.

Por outro lado, os estudos não apresentam um *pool* de doentes uniformizado quanto à causa da HH podendo os resultados variar consoante o processo patológico que está na base do défice visual.

São necessários estudos clínicos randomizados controlados de elevada qualidade para comparar intervenções compensatórias, restitutivas e substitutivas com placebo e fornecer recomendações para a prática clínica.

REFERÊNCIAS

1. Levin L. Topical diagnosis of chiasmal and retrochiasmal disorders. In: Miller N, Newman N, Biousse V, Kerrison J, eds. Walsh and Hoyt's Clinical Neuro-Ophthalmology, 6 ed. Baltimore: Williams & Wilkins, 2005: 503-573.
2. Liu G, Volpe N, Galetta S. Retrochiasmal disorders. In: Liu G, Volpe N, Galetta S, eds. Neuro-ophthalmology: Diagnosis and Management. Philadelphia: W. B. Saunders, 2001: 296-343.
3. Fraser JA, Newman NJ, Biousse V. Disorders of the optic tract, radiation, and occipital lobe. Handb Clin Neurol 2011;102:205-221.
4. Gilhotra JS, Mitchell P, Healey PR, Cumming RG, Currie J. Homonymous visual field defects and stroke in an older population. Stroke 2002;33:2417-2420.
5. Jacobson DM. The localizing value of a quadrantanopia. Arch Neurol 1997;54:401-404.
6. Zhang X, Kedar S, Lynn MJ, Newman NJ, Biousse V. Homonymous hemianopias: clinical-anatomic correlations in 904 cases. Neurology 2006;66:906-910.
7. Isa K, Miyashita K, Yanagimoto S, Nagatsuka K, Naritomi H. Homonymous defect of macular vision in ischemic stroke. Eur Neurol 2001;46:126-130.
8. Landau K, Wichmann W, Valavanis A. The missing temporal crescent. Am J Ophthalmol 1995;119:345-349.
9. Lepore FE. The preserved temporal crescent: the clinical implications of an "endangered" finding. Neurology 2001;57:1918-1921.
10. Kedar S, Zhang X, Lynn MJ, Newman NJ, Biousse V. Congruency in homonymous hemianopia. Am J Ophthalmol 2007;143:772-780.
11. Arnold AC. Congruency in homonymous hemianopia. Am J Ophthalmol 2007;143:856-858.
12. Bruce BB, Zhang X, Kedar S, Newman NJ, Biousse V. Traumatic homonymous hemianopia. J Neurol Neurosurg Psychiatry 2006;77:986-988.
13. Hawkins K, Behrens MM. Homonymous hemianopia in multiple sclerosis. With report of bilateral case. Br J Ophthalmol 1975;59:334-337.
14. Law SW, Lee AW, Chen CS. Multiple sclerosis presenting with homonymous hemianopia. Aust Fam Physician 2009;38:795-796.
15. Gündüz K, Cansu K, Buldukclar S, Saatçi I. Homonymous hemianopsia as the initial manifestation of multiple sclerosis. Ophthalmologica 1998;212:215-220.
16. Shaw S, Kim P, Millett D. Status epilepticus amauroticus revisited: ictal and peri-ictal homonymous hemianopsia. Arch Neurol 2012;69:1504-1507.
17. Lee AG, Martin CO. Neuro-ophthalmic findings in the visual variant of Alzheimer's disease. Ophthalmology 2004;111:376-380; discussion 380-371.
18. Jacobs DA, Lesser RL, Mourelatos Z, Galetta SL, Balcer LJ. The Heidenhain variant of Creutzfeldt-Jakob disease: clinical, pathologic, and neuroimaging findings. J Neuroophthalmol 2001;21:99-102.
19. Vachalová I, Gindl V, Heckmann JG. Acute inferior homonymous quadrantanopia in a 71-year-old woman. J Clin Neurosci 2014;21:683-685.
20. Mitchell JP, Yancy A, Saint Louis L, Rosberger DF. Reversible hyperglycemic homonymous hemianopia. Journal of the National Medical Association 2009;101:373-376.
21. Lavin PJ. Hyperglycemic hemianopia: a reversible complication of non-ketotic hyperglycemia. Neurology 2005;65:616-619.

22. Freedman KA, Polepalle S. Transient homonymous hemianopia and positive visual phenomena in nonketotic hyperglycemic patients. *Am J Ophthalmol* 2004;137:1122-1124.
23. Brazis PW, Lee AG, Graff-Radford N, Desai NP, Eggenberger ER. Homonymous visual field defects in patients without corresponding structural lesions on neuroimaging. *J Neuroophthalmol* 2000;20:92-96.
24. Liu GT, Galetta SL. Homonymous hemifield loss in childhood. *Neurology* 1997;49:1748-1749.
25. Kedar S, Zhang X, Lynn MJ, Newman NJ, Biousse V. Pediatric homonymous hemianopia. *J AAPOS* 2006;10:249-252.
26. Pandit RJ, Gales K, Griffiths PG. Effectiveness of testing visual fields by confrontation. *Lancet* 2001;358:1339-1340.
27. Kerr NM, Chew SS, Eady EK, Gamble GD, Danesh-Meyer HV. Diagnostic accuracy of confrontation visual field tests. *Neurology* 2010;74:1184-1190.
28. Lee MS, Balcer LJ, Volpe NJ, Liu GT, Ying GS, Galetta SL. Laser pointer visual field screening. *J Neuroophthalmol* 2003;23:260-263.
29. Wong AM, Sharpe JA. A comparison of tangent screen, goldmann, and humphrey perimetry in the detection and localization of occipital lesions. *Ophthalmology* 2000;107:527-544.
30. Szatmáry G, Biousse V, Newman NJ. Can Swedish interactive thresholding algorithm fast perimetry be used as an alternative to goldmann perimetry in neuro-ophthalmic practice? *Arch Ophthalmol* 2002;120:1162-1173.
31. Boland MV, McCoy AN, Quigley HA, et al. Evaluation of an algorithm for detecting visual field defects due to chiasmal and postchiasmal lesions: the neurological hemifield test. *Invest Ophthalmol Vis Sci* 2011;52:7959-7965.
32. McCoy AN, Quigley HA, Wang J, et al. Development and validation of an improved neurological hemifield test to identify chiasmal and postchiasmal lesions by automated perimetry. *Invest Ophthalmol Vis Sci* 2014;55:1017-1023.
33. Newman SA, Miller NR. Optic tract syndrome. Neuro-ophthalmologic considerations. *Arch Ophthalmol* 1983;101:1241-1250.
34. Kanamori A, Nakamura M, Yamada Y, Negi A. Spectral-domain optical coherence tomography detects optic atrophy due to optic tract syndrome. *Graefes Arch Clin Exp Ophthalmol* 2013;251:591-595.
35. Tatsumi Y, Kanamori A, Kusuhara A, Nakanishi Y, Kusuhara S, Nakamura M. Retinal nerve fiber layer thickness in optic tract syndrome. *Jpn J Ophthalmol* 2005;49:294-296.
36. Bell RA, Thompson HS. Relative afferent pupillary defect in optic tract hemianopias. *Am J Ophthalmol* 1978;85:538-540.
37. O'Connor P, Mein C, Hughes J, Dorwart RH, Shacklett DE. The Marcus Gunn pupil in incomplete optic tract hemianopias. *J Clin Neuroophthalmol* 1982;2:227-234.
38. Kupfer C, Chumbley L, Downer JC. Quantitative histology of optic nerve, optic tract and lateral geniculate nucleus of man. *J Anat* 1967;101:393-401.
39. Kardon R, Kawasaki A, Miller NR. Origin of the relative afferent pupillary defect in optic tract lesions. *Ophthalmology* 2006;113:1345-1353.
40. Papageorgiou E, Ticini LF, Hardiess G, et al. The pupillary light reflex pathway: cytoarchitectonic probabilistic maps in hemianopic patients. *Neurology* 2008;70:956-963.
41. Rosenblatt MA, Behrens MM, Zweifach PH, et al. Magnetic resonance imaging of optic tract involvement in multiple sclerosis. *Am J Ophthalmol* 1987;104:74-79.
42. Biousse V, Newman NJ, Carroll C, et al. Visual fields in patients with posterior GPi pallidotomy. *Neurology* 1998;50:258-265.
43. Luco C, Hoppe A, Schweitzer M, Vicuña X, Fantin A. Visual field defects in vascular lesions of the lateral geniculate body. *J Neurol Neurosurg Psychiatry* 1992;55:12-15.
44. Frisén L, Holmegaard L, Rosencrantz M. Sectorial optic atrophy and homonymous, horizontal sectoranopia: a lateral choroidal artery syndrome? *J Neurol Neurosurg Psychiatry* 1978;41:374-380.
45. Shacklett DE, O'Connor PS, Dorwart RH, Linn D, Carter JE. Congruous and incongruous sectoral visual field defects with lesions of the lateral geniculate nucleus. *Am J Ophthalmol* 1984;98:283-290.
46. Grochowicki M, Vighetto A. Homonymous horizontal sectoranopia: report of four cases. *Br J Ophthalmol* 1991;75:624-628.
47. Carter JE, O'Connor P, Shacklett D, Rosenberg M. Lesions of the optic radiations mimicking lateral geniculate nucleus visual field defects. *J Neurol Neurosurg Psychiatry* 1985;48:982-988.
48. Grossman M, Galetta SL, Nichols CW, Grossman RI. Horizontal homonymous sectoral field defect after ischemic infarction of the occipital cortex. *Am J Ophthalmol* 1990;109:234-236.
49. Frisén L. Quadruple sectoranopia and sectorial optic atrophy: a syndrome of the distal anterior choroidal artery. *J Neurol Neurosurg Psychiatry* 1979;42:590-594.
50. Osborne BJ, Liu GT, Galetta SL. Geniculate quadruple sectoranopia. *Neurology* 2006;66:E41-42.
51. Wong SH, Briggs MC, Enevoldson TP. Quadruple sectoranopia due to lateral geniculate nucleus infarct. *Pract Neurol* 2010;10:167-168.
52. Denion E, Defoort-Dhellemmes S, Arndt CF, Hache JC. [Quadruple sectoranopia]. *J Fr Ophthalmol* 2005;28:1137-1144.
53. Neau JP, Bogousslavsky J. The syndrome of posterior choroidal artery territory infarction. *Ann Neurol* 1996;39:779-788.
54. Palomeras E, Fossas P, Cano AT, Sanz P, Floriach M. Anterior choroidal artery infarction: a clinical,

- etiologic and prognostic study. *Acta Neurol Scand* 2008;118:42-47.
55. Donahue SP, Kardon RH, Thompson HS. Hourglass-shaped visual fields as a sign of bilateral lateral geniculate myelinolysis. *Am J Ophthalmol* 1995;119:378-380.
 56. Chou CL, Lin YJ, Sheu YL, Lin CJ, Hseuh IH. Persistent Kluver-Bucy syndrome after bilateral temporal lobe infarction. *Acta neurologica Taiwanica* 2008;17:199-202.
 57. Winston GP. Epilepsy surgery, vision, and driving: what has surgery taught us and could modern imaging reduce the risk of visual deficits? *Epilepsia* 2013;54:1877-1888.
 58. van Baarsen KM, Porro GL, Wittebol-Post D. Epilepsy surgery provides new insights in retinotopic organization of optic radiations. A systematic review. *Current opinion in ophthalmology* 2009;20:490-494.
 59. Yam D, Nicolle D, Steven DA, Lee D, Hess T, Burneo JG. Visual field deficits following anterior temporal lobectomy: long-term follow-up and prognostic implications. *Epilepsia* 2010;51:1018-1023.
 60. Barton JJ, Hefter R, Chang B, Schomer D, Drislane F. The field defects of anterior temporal lobectomy: a quantitative reassessment of Meyer's loop. *Brain* 2005;128:2123-2133.
 61. Yogarajah M, Focke NK, Bonelli S, et al. Defining Meyer's loop-temporal lobe resections, visual field deficits and diffusion tensor tractography. *Brain* 2009;132:1656-1668.
 62. Krolak-Salmon P, Guenot M, Tiliket C, et al. Anatomy of optic nerve radiations as assessed by static perimetry and MRI after tailored temporal lobectomy. *Br J Ophthalmol* 2000;84:884-889.
 63. Rusconi E, Pinel P, Dehaene S, Kleinschmidt A. The enigma of Gerstmann's syndrome revisited: a telling tale of the vicissitudes of neuropsychology. *Brain* 2010;133:320-332.
 64. Biotti D, Pisella L, Vighetto A. [Balint syndrome and spatial functions of the parietal lobe]. *Rev Neurol (Paris)* 2012;168:741-753.
 65. Galetta SL, Grossman RI. The representation of the horizontal meridian in the primary visual cortex. *J Neuroophthalmol* 2000;20:89-91.
 66. Gray LG, Galetta SL, Schatz NJ. Vertical and horizontal meridian sparing in occipital lobe homonymous hemianopias. *Neurology* 1998;50:1170-1173.
 67. McFadzean R, Brosnahan D, Hadley D, Mutlukan E. Representation of the visual field in the occipital striate cortex. *Br J Ophthalmol* 1994;78:185-190.
 68. Miki A, Liu GT, Raz J, et al. Contralateral monocular dominance in anterior visual cortex confirmed by functional magnetic resonance imaging. *Am J Ophthalmol* 2000;130:821-824.
 69. Leff A. A historical review of the representation of the visual field in primary visual cortex with special reference to the neural mechanisms underlying macular sparing. *Brain Lang* 2004;88:268-278.
 70. Mery V, Mellado P, Valenzuela R, Luco C, Huete I. [Temporal crescent syndrome. Report of a case and review of the literature]. *Rev Med Chil* 2004;132:1523-1526.
 71. Bischoff P, Lang J, Huber A. Macular sparing as a perimetric artifact. *Am J Ophthalmol* 1995;119:72-80.
 72. Gray LG, Galetta SL, Siegal T, Schatz NJ. The central visual field in homonymous hemianopia. Evidence for unilateral foveal representation. *Arch Neurol* 1997;54:312-317.
 73. Trauzettel-Klosinski S, Reinhard J. The vertical field border in hemianopia and its significance for fixation and reading. *Invest Ophthalmol Vis Sci* 1998;39:2177-2186.
 74. Dyer JA, Hirst LW, Vandeleur K, Carey T, Mann PR. Crossed-quadrant homonymous hemianopsia. *J Clin Neuroophthalmol* 1990;10:219-222.
 75. Kölmel HW. Coloured patterns in hemianopic fields. *Brain* 1984;107 (Pt 1):155-167.
 76. Vaphiades MS, Celesia GG, Brigell MG. Positive spontaneous visual phenomena limited to the hemianopic field in lesions of central visual pathways. *Neurology* 1996;47:408-417.
 77. Weisberg LA, Wall M. Alexia without agraphia: clinical-computed tomographic correlations. *Neuroradiology* 1987;29:283-286.
 78. Riddoch G. On the Relative Perceptions of Movement and a Stationary Object in Certain Visual Disturbances due to Occipital Injuries. *Proc R Soc Med* 1917;10:13-34.
 79. Holmes G. DISTURBANCES OF VISION BY CEREBRAL LESIONS. *Br J Ophthalmol* 1918;2:353-384.
 80. Trobe JD, Lorber ML, Schlezinger NS. Isolated homonymous hemianopia. A review of 104 cases. *Arch Ophthalmol* 1973;89:377-381.
 81. Kumral E, Bayulkem G, Ataç C, Alper Y. Spectrum of superficial posterior cerebral artery territory infarcts. *Eur J Neurol* 2004;11:237-246.
 82. Aldrich MS, Alessi AG, Beck RW, Gilman S. Cortical blindness: etiology, diagnosis, and prognosis. *Ann Neurol* 1987;21:149-158.
 83. Hinchey J, Chaves C, Appignani B, et al. A reversible posterior leukoencephalopathy syndrome. *N Engl J Med* 1996;334:494-500.
 84. Bartynski WS. Posterior reversible encephalopathy syndrome, part 1: fundamental imaging and clinical features. *AJNR Am J Neuroradiol* 2008;29:1036-1042.
 85. Bartynski WS. Posterior reversible encephalopathy syndrome, part 2: controversies surrounding pathophysiology of vasogenic edema. *AJNR Am J Neuroradiol* 2008;29:1043-1049.
 86. Gray CS, French JM, Bates D, Cartlidge NE, Venables GS, James OF. Recovery of visual fields in acute stroke: homonymous hemianopia associated with adverse prognosis. *Age Ageing* 1989;18:419-421.
 87. Zhang X, Kedar S, Lynn MJ, Newman NJ, Biousse V. Natural history of homonymous hemianopia. *Neurology* 2006;66:901-905.
 88. Johnson CA, Keltner JL. Incidence of visual field

- loss in 20,000 eyes and its relationship to driving performance. *Arch Ophthalmol* 1983;101:371-375.
89. Rubin GS, Ng ES, Bandeen-Roche K, Keyl PM, Freeman EE, West SK. A prospective, population-based study of the role of visual impairment in motor vehicle crashes among older drivers: the SEE study. *Invest Ophthalmol Vis Sci* 2007;48:1483-1491.
 90. Racette L, Casson EJ. The impact of visual field loss on driving performance: evidence from on-road driving assessments. *Optom Vis Sci* 2005;82:668-674.
 91. Parker WT, McGwin G, Wood JM, et al. Self-reported driving difficulty by persons with hemianopia and quadrantanopia. *Curr Eye Res* 2011;36:270-277.
 92. Bowers AR, Mandel AJ, Goldstein RB, Peli E. Driving with hemianopia, I: Detection performance in a driving simulator. *Invest Ophthalmol Vis Sci* 2009;50:5137-5147.
 93. Bowers AR, Mandel AJ, Goldstein RB, Peli E. Driving with hemianopia, II: lane position and steering in a driving simulator. *Invest Ophthalmol Vis Sci* 2010;51:6605-6613.
 94. Alberti CF, Peli E, Bowers AR. Driving with hemianopia: III. Detection of stationary and approaching pedestrians in a simulator. *Invest Ophthalmol Vis Sci* 2014;55:368-374.
 95. Bowers AR, Ananyev E, Mandel AJ, Goldstein RB, Peli E. Driving with hemianopia: IV. Head scanning and detection at intersections in a simulator. *Invest Ophthalmol Vis Sci* 2014;55:1540-1548.
 96. Normas mínimas relativas à aptidão física e mental para a condução de um veículo motor. Decreto-Lei n°37/2014 de 14 março. 1917-1984.
 97. Pambakian AL, Kennard C. Can visual function be restored in patients with homonymous hemianopia? *Br J Ophthalmol* 1997;81:324-328.
 98. Pambakian A, Currie J, Kennard C. Rehabilitation strategies for patients with homonymous visual field defects. *J Neuroophthalmol* 2005;25:136-142.
 99. Pollock A, Hazelton C, Henderson CA, et al. Interventions for visual field defects in patients with stroke. *Cochrane Database Syst Rev* 2011:CD008388.
 100. Grunda T, Marsalek P, Sykorova P. Homonymous hemianopia and related visual defects: Restoration of vision after a stroke. *Acta Neurobiol Exp (Wars)* 2013;73:237-249.
 101. Kerkhoff G. Neurovisual rehabilitation: recent developments and future directions. *Am J Ophthalmol* 2000;130:687-688.
 102. Pambakian AL, Mannan SK, Hodgson TL, Kennard C. Saccadic visual search training: a treatment for patients with homonymous hemianopia. *J Neurol Neurosurg Psychiatry* 2004;75:1443-1448.
 103. Spitzyna GA, Wise RJ, McDonald SA, et al. Optokinetic therapy improves text reading in patients with hemianopic alexia: a controlled trial. *Neurology* 2007;68:1922-1930.
 104. Roth T, Sokolov AN, Messias A, Roth P, Weller M, Trauzettel-Klosinski S. Comparing explorative saccade and flicker training in hemianopia: a randomized controlled study. *Neurology* 2009;72:324-331.
 105. Kerkhoff G. Restorative and compensatory therapy approaches in cerebral blindness - a review. *Restorative neurology and neuroscience* 1999;15:255-271.
 106. Bowers AR, Keeney K, Peli E. Community-based trial of a peripheral prism visual field expansion device for hemianopia. *Arch Ophthalmol* 2008;126:657-664.
 107. Rossi PW, Kheifets S, Reding MJ. Fresnel prisms improve visual perception in stroke patients with homonymous hemianopia or unilateral visual neglect. *Neurology* 1990;40:1597-1599.
 108. Kasten E, Sabel BA. Visual field enlargement after computer training in brain-damaged patients with homonymous deficits: an open pilot trial. *Restorative neurology and neuroscience* 1995;8:113-127.
 109. Sabel BA, Trauzettel-Klosinski S. Improving vision in a patient with homonymous hemianopia. *J Neuroophthalmol* 2005;25:143-149.
 110. Schreiber A, Vonthein R, Reinhard J, Trauzettel-Klosinski S, Connert C, Schiefer U. Effect of visual restitution training on absolute homonymous scotomas. *Neurology* 2006;67:143-145.
 111. Romano JG, Schulz P, Kenkel S, Todd DP. Visual field changes after a rehabilitation intervention: vision restoration therapy. *Journal of the neurological sciences* 2008;273:70-74.
 112. Sabel BA, Kasten E. Restoration of vision by training of residual functions. *Current opinion in ophthalmology* 2000;11:430-436.
 113. Sahraie A, Trevethan CT, MacLeod MJ, Murray AD, Olson JA, Weiskrantz L. Increased sensitivity after repeated stimulation of residual spatial channels in blindsight. *Proceedings of the National Academy of Sciences of the United States of America* 2006;103:14971-14976.
 114. Koch G, Bonni S, Giacobbe V, et al. theta-burst stimulation of the left hemisphere accelerates recovery of hemispatial neglect. *Neurology* 2012;78:24-30.
 115. Plow EB, Obretenova SN, Fregni F, Pascual-Leone A, Merabet LB. Comparison of visual field training for hemianopia with active versus sham transcranial direct cortical stimulation. *Neurorehabil Neural Repair* 2012;26:616-626.
 116. Cazzoli D, Muri RM, Hess CW, Nyffeler T. Treatment of hemispatial neglect by means of rTMS--a review. *Restorative neurology and neuroscience* 2010;28:499-510.
 117. Carter LT, Howard BE, O'Neil WA. Effectiveness of cognitive skill remediation in acute stroke patients. *Am J Occup Ther* 1983;37:320-326.
 118. Weinberg J, Diller L, Gordon WA, et al. Visual scanning training effect on reading-related tasks in acquired right brain damage. *Arch Phys Med Rehabil* 1977;58:479-486.
 119. Weinberg J, Diller L, Gordon WA, et al. Training sensory awareness and spatial organization in people

10 LESÕES RETROQUIASMÁTICAS

- with right brain damage. *Arch Phys Med Rehabil* 1979;60:491-496.
120. Szlyk JP, Seiple W, Stelmack J, McMahon T. Use of prisms for navigation and driving in hemianopic patients. *Ophthalmic Physiol Opt* 2005;25:128-135.
 121. Bowers AR, Keeney K, Peli E. Randomized crossover clinical trial of real and sham peripheral prism glasses for hemianopia. *JAMA Ophthalmol* 2014;132:214-222.
 122. Kasten E, Wüst S, Behrens-Baumann W, Sabel BA. Computer-based training for the treatment of partial blindness. *Nat Med* 1998;4:1083-1087.
 123. Jobke S, Kasten E, Sabel BA. Vision restoration through extrastriate stimulation in patients with visual field defects: a double-blind and randomized experimental study. *Neurorehabil Neural Repair* 2009;23:246-255.
 124. Kasten E, Bunzenthall U, Müller-Oehring EM, Mueller I, Sabel BA. Vision restoration therapy does not benefit from costimulation: A pilot study. *J Clin Exp Neuropsychol* 2007;29:569-584.
 125. Poggel DA, Kasten E, Sabel BA. Attentional cueing improves vision restoration therapy in patients with visual field defects. *Neurology* 2004;63:2069-2076.

11

PERDAS VISUAIS TRANSITÓRIAS

Eduardo Saraiva, Joaquim Pinheiro

As perdas visuais transitórias (PVT) são perdas de visão parciais ou completas com recuperação completa em menos de 24 horas. São uma queixa frequente na prática clínica, sobretudo nos adultos. As PVT são heterogêneas, sendo que algumas são relativamente benignas, enquanto que outras têm implicações neurológicas e/ou oftalmológicas sérias.

Na maioria dos casos têm causa identificável que pode, numa perspectiva anatómica, ser referida ao parênquima cerebral/circulação sanguínea, vias ópticas ou globo ocular.

Perante uma PVT a abordagem deve ser sistematizada, sendo fundamental questionar o doente sobre: (1) lateralidade (monocular *versus* binocular), (2) tempo de duração dos sintomas, (3) padrão de instalação e de recuperação, (4) sinais e sintomas associados, (5) fatores precipitantes, (6) recorrência dos episódios, (7) antecedentes sistémicos do doente e (8) descrição dos sintomas.

1. PVT Monocular ou Binocular

A determinação da lateralidade é importante, porque permite localizar anatomicamente a lesão. Uma PVT monocular tem mais provavelmente uma etiologia pré-quiásmática, enquanto que uma PVT binocular é sugestiva duma causa quiásmática ou retro-quiásmática. É preciso dar uma atenção especial à descrição da PVT feita pelos doentes; por exemplo, no caso das hemianópsias homónimas a PVT é muitas vezes atribuída ao olho com atingimento do campo temporal. Assim, na prática clínica nem sempre é fácil estabelecer a lateralidade, e nesses casos é fundamental integrar a queixa do doente no contexto clínico, e suspeitar de atingimento bilateral.^{1,2}

2. Duração da PVT

Os eventos tromboembólicos por patologia carotídea geralmente duram 1 a 15 minutos, e raramente excedem 1 hora. O *Dutch Transient Monocular Blindness Study Group* mostrou que a PVT de instalação súbita e com duração de 1-10 min, está relacionada com estenose significativa da carótida interna homolateral em 70 a 99% dos casos.³

As PVT mono ou binoculares com duração de segundos, e relacionadas com mudanças posturais, podem ocorrer em doentes com edema da papila.

Nos doentes com enxaqueca, as cefaleias podem ser precedidas de PVT e fenómenos visuais positivos, tipicamente com duração de 10 a 30 min.

3. Padrão de Instalação e de Recuperação

A PVT na direcção altitudinal, descrita como “fechar uma persiana”, está classicamente associada a doença da artéria carótida homolateral.^{3,4,5}

Quando a obscuração da visão surge de modo progressivo, associada a elevação da temperatura corporal, como por exemplo após um banho quente ou exercício físico, e sobretudo num doente com história de nevrite óptica prévia, trata-se do fenómeno de Uthoff, que acompanha as doenças desmielinizantes.^{6,7}

Um padrão geométrico que precede ou acompanha a perda de visão em ambos os olhos é sugestivo de disfunção do lobo occipital (crise epiléptica, isquemia ou enxaqueca). O fenómeno de visão “branca”, bilateral, e simultâneo, ou uma constrição periférica da visão sem fenómenos produtivos sugerem isquemia occipital.

4. Sintomas e Sinais Associados

Quando a PVT se acompanha de fenómenos produtivos ou positivos, como por exemplo fosfenos, o quadro é sugestivo de enxaqueca com aura visual.³

Se há cefaleias persistentes agravadas pelo decúbito ou que acordam o paciente durante a noite, é imperioso considerar a possibilidade de hipertensão intracraniana. Quando há cefaleias persistentes acompanhadas de emagrecimento, fadiga, fraqueza e mal estar geral, sobretudo se é um doente idoso deve considerar-se a hipótese de arterite temporal.

Se a baixa de visão se acompanha de tonturas, diplopia, disartria, perda de consciência e sobretudo se relacionada com movimentos, deve considerar-se a hipótese de má perfusão cerebral. A existência de lesões cutâneas, artralguas, edema articular e fenómenos de Raynaud evocam causas como vasculites sistémicas e doenças auto-

imunes com atingimento dos vasos da retina.

5. Factores precipitantes

A doença carotídea estenótica severa está por vezes associada a diminuição de visão dum olho quando este é exposto a luz forte (claudicação da retina). Um fenómeno semelhante pode ocorrer na arterite temporal.⁸ Outras doenças da retina (por exemplo a distrofia cone e a degenerescência macular) também mostram este padrão de resposta à exposição a luz intensa, que está relacionado com um atraso na regeneração dos pigmentos visuais dos fotoreceptores, induzidos pela isquemia.^{5,9}

Alguns episódios de PVT monocular podem estar relacionados com movimentos do pescoço por reduzirem o fluxo sanguíneo das artérias. A baixa de visão pós-prandial, sobretudo depois de refeição pantagruélica, pode produzir efeito semelhante por um fenómeno de roubo.¹⁰

A baixa de visão monocular associada a certas posições do olhar (*gaze-evoked amaurosis*) é sugestiva de massa orbitária, e especula-se que o mecanismo resulte da compressão de artérias reduzindo o fluxo sanguíneo da retina, coróide ou nervo óptico.¹¹

A PVT após exposição a calor intenso ou banho de imersão em água quente é sugestivo do fenómeno de Uthoff na doença desmielinizante.^{6,7}

Está também descrito o vasospasmo retiniano induzido pelo exercício.^{6,7}

As PVT provocadas por mudanças posturais, exercício ou manobra de Valsalva surgem associadas ao edema papilar.

6. Recorrência do episódio

Os doentes com PVT associadas ao vasospasmo, enxaqueca ou isquemia tendem a ter múltiplos episódios. A estenose completa da carótida causa défices visuais homolaterais transitórios. Quando os episódios se repetem em intervalos alargados são mais benignos e sugestivos de enxaqueca ou vasospasmo.³

7. Antecedentes

Quando as PVT coexistem com factores de risco vascular, especialmente idade avançada, HTA, dislipidemia, doença cardíaca valvular, alteração de ritmo cardíaco ou história familiar de fenómenos trombóticos em idade jovem, a hipótese de acidente isquémico transitório (AIT) ganha importância.

Na prática clínica usa-se como regra os 50 anos de idade: quanto mais se afasta dessa idade maior é a probabilidade de ser uma enxaqueca com vasospasmo nos jovens ou uma doença cérebro-vascular/arterite temporal nos idosos.

Antecedentes familiares de enxaqueca num doente com PVT, apontam a enxaqueca como uma possível causa, sobretudo se o episódio foi sucedido por uma cefaleia pulsátil.

8. DESCRIÇÃO DOS SINTOMAS

Já referimos a baixa de visão progressiva em segundos,

altitudinal, muitas vezes descrita como “fechar uma cortina ou uma persiana” a que se segue a recuperação em sentido inverso como muito sugestiva de isquemia da retina.²

A descrição de fenómenos visuais positivos, fotópsias, fosfenos, cintilações que progridem no campo visual é muito sugestiva de enxaqueca. As crises epilépticas do lobo occipital são também “positivas” mas tipicamente máximas no início atenuando-se posteriormente.³

A descrição de episódios de visão vermelha (eritropsia) é por vezes feita quando há hemorragias recorrentes da câmara anterior (hifema).¹² Resulta dos pontos anteriores a necessidade de ouvir cuidadosamente o doente valorizando pormenores, de colocar questões dirigidas e de o observar na perspectiva oftalmológica, neurológica e geral.

PERDAS VISUAIS TRANSITÓRIAS MONOCULARES

As perdas visuais transitórias monoculares (PVTM) podem ter diversas etiologias (Tabela 1).

Tabela 1: Causas de perdas visuais transitórias monoculares

A) Vasculares
1) embolia
2) estenose carotídea
3) dissecção arterial (embolia ou estenose)
4) estados de hipercoagulabilidade / hiperviscosidade
5) inflamação
6) hipotensão
7) vasospasmo induzido por drogas
8) vasospasmo – enxaqueca retiniana
B) Oculares
1) Olho seco
2) Epífora
3) Hifema recorrente
4) Corpos vítreos flutuantes de grandes dimensões
5) Encerramento intermitente do ângulo / Glaucoma de ângulo fechado intermitente
6) Síndrome de dispersão pigmentar / Glaucoma pigmentar
7) Após colocação de explante escleral
C) do Nervo Óptico
1) Compressão
2) Papiledema
3) Neuropatia Óptica
4) Anomalias Congénitas
D) Idiopáticas

ETIOLOGIA E MANIFESTAÇÕES CLÍNICAS

A) VASCULAR

O compromisso temporário da circulação arterial orbitária, retiniana, coroideia ou do nervo óptico é a causa mais frequente de PVTM.¹² Este compromisso é uma das formas de AIT¹³: há presença de isquemia temporária, mas não de enfarte, e os sintomas resolvem-se de forma espontânea e total com o restabelecimento do fluxo sanguíneo.

Os AITs, nomeadamente a PVTM, são frequentemente o primeiro sintoma de doença aterosclerótica potencialmente fatal; até 75% das vítimas de acidentes vasculares cerebrais (AVC) sofrem um AIT antes do AVC, e isto ocorre principalmente quando há doença oclusiva do sistema carotídeo extra-craniano.¹⁴

Anteriormente, usavam-se indistintamente as designações “PVTM” e “*amaurosis fugax*” (do grego *amauros* (escuro) e *fugax* (transitório)). Hoje em dia, a expressão *amaurosis fugax* geralmente indica uma PVTM de causa isquémica¹⁵; no entanto, alguns artigos continuam a usá-la como sinónima de PVTM de qualquer etiologia.¹⁶ Dada esta imprecisão, vários autores (nos quais nós nos incluímos) optam por não utilizar a expressão *amaurosis fugax*.^{12,17}

1) Embolia

Um êmbolo é uma massa intravascular que bloqueia o fluxo sanguíneo, mas que, ao contrário do trombo, foi formada num local diferente do que está a obstruir.¹²

Os êmbolos causadores de PVTM estão quase sempre alojados nos vasos retinianos, onde podem ser visíveis (raramente, encontram-se nos vasos que irrigam o nervo óptico). Dois estudos populacionais de larga escala (Blue Mountains Eye Study (BMES)¹⁸ e Beaver Dam Eye Study (BDES)¹⁹ avaliaram a presença de êmbolos retinianos em indivíduos com ≥ 49 anos (BMES), e entre 43 e 86 anos (BDES); encontraram-se êmbolos em 1,4% dos participantes no BMES e em 1,3% no BDES. A prevalência e incidência de êmbolos retinianos aumentou com a idade. Os participantes no BDES foram reavaliados 5 anos depois²⁰; 90% dos êmbolos retinianos identificados nas retinografias *baseline* não foram vistos na segunda observação, o que permite concluir que a maioria dos êmbolos retinianos é transitória. A presença de êmbolos bilaterais é rara, mas é frequente encontrar múltiplos êmbolos no mesmo olho (20-30% dos doentes).¹⁸⁻²⁰

Os êmbolos arteriais retinianos têm duas importantes implicações clínicas:¹²

- a) a obstrução da circulação arterial a jusante do êmbolo pode provocar isquemia transitória (clínicamente, PVTM) ou enfarte (oclusão arterial);
- b) os sujeitos com êmbolos retinianos, assintomáticos ou sintomáticos, têm maior risco de AVC e de mortalidade por doença cardiovascular. No BDES,

os participantes com êmbolos retinianos presentes na retinografia *baseline* tiveram um risco 3 vezes superior de mortalidade provocada por AVC, aos 8 anos de *follow-up*.^{19,20} Noutro estudo²¹, aos 10 anos de *follow-up*, as taxas de mortalidade foram significativamente superiores em participantes com êmbolos retinianos do que sem êmbolos (56% *versus* 30% para todas as causas, 12% *versus* 4% por AVC, e 30% *versus* 16% por doenças cardiovasculares).

Os três tipos de êmbolos mais comuns são os de colesterol (80 % dos casos no BMES¹⁸), plaquetas-fibrina e cálcio (Tabela 2). Na prática, a sua distinção é muitas vezes difícil. É de notar que, ao contrário dos êmbolos de colesterol e plaquetas-fibrina, que têm tendência a passar através da circulação retiniana ou a resolver com o tempo, os êmbolos de cálcio tendem a permanecer nos vasos retinianos, levando por vezes ao desenvolvimento de vasos colaterais.

A maioria dos êmbolos retinianos tem origem em placas ateromatosas no sistema carotídeo.^{12,22} Os ateromas formam-se principalmente em bifurcações e locais de fluxo turbulento; no sistema carotídeo, o local mais frequente é a bifurcação da artéria carótida comum em carótida externa e interna¹². Podem ocluir directamente o vaso, ou levar à formação de trombos ou êmbolos; a redução ou eliminação do fluxo sanguíneo daí resultante pode originar isquemia ou enfarte. Há vários factores estabelecidos associados ao aumento da prevalência de aterosclerose: hipertensão arterial (HTA), dislipidemia, tabagismo, obesidade, diabetes mellitus (DM) e hiperhomocisteinemia.¹²

Os êmbolos cardíacos são transportados preferencialmente pelas artérias cerebrais médias (provavelmente devido às suas maiores dimensões), e não pelas artérias oftálmicas.¹² No entanto, apesar de menos frequente, o coração é também uma fonte de êmbolos causadores de PVTM. Há várias patologias com elevado risco de cardio-embolia: auriculares (fibrilação auricular – a mais comum, flutter auricular, mixomas, trombos da aurícula esquerda); valvulares (estenoses, próteses, endocardite); ventriculares (cardiomiopatia dilatada, trombos do ventrículo esquerdo, enfarte agudo do miocárdio (EAM) anterior recente, mixomas); iatrogénicas (cirurgia cardíaca, cateterismo/angiografia).¹²

Além dos êmbolos de colesterol, plaquetas-fibrina e cálcio, são ainda de referir, apesar da sua raridade, os seguintes:¹²

- a) de talco: amarelos, brilhantes. Localizam-se nas pequenas arteríolas. Observam-se em consumidores de drogas intravenosas, após injeção inadvertida numa artéria, ou veia num sujeito com defeito cardíaco septal ou *shunts* pulmonares artério-venosos;
- b) de gordura: esbranquiçados. Associados a fractura de ossos longos ou a pancreatite;

11 PERDAS VISUAIS TRANSITÓRIAS

- c) neoplásicos: cinzento-esbranquiçados. Geralmente derivados de mixomas cardíacos;
- d) infecciosos: cinzento-esbranquiçados. Surgem no contexto de endocardite infecciosa, e podem estar confinados aos vasos, ou provocar a sua ruptura com formação de uma hemorragia intra-retiniana focal – mancha de Roth;
- e) de ar: visualizam-se como secções pálidas a intervalos irregulares nas colunas de sangue das artérias retinianas. Ocorrem raramente quando ar é injectado num órgão ou tecido, por exemplo durante cirurgia pulmonar (ex: aspiração de um derrame pleural);
- f) de corticosteróides: através da injeção intra-arterial inadvertida nas conchas nasais, durante o tratamento de várias patologias otorrinolaringológicas; pensa-se que os êmbolos atinjam a circulação ocular através da artéria etmoideia anterior;
- g) metálicos: controversos; alguns autores defendem que, em casos raros, uma válvula cardíaca mecânica se pode deteriorar, libertando fragmentos embólicos^{23,24};
- h) iatrogénicos: durante a realização de angiografia ou de cirurgia cardíaca.

Em termos clínicos, as PVTM de causa embólica são indolores, e podem ser parciais (ex: defeito altitudinal¹²; padrão lacunar²⁵; constrição periférica com o campo central poupado – provavelmente devido à presença da artéria cilio-retiniana²⁶) ou completas (campo “todo preto”). Por vezes, os doentes referem também fenómenos positivos (fotopsias, cintilações).²⁵ A PVTM é súbita e tipicamente descrita como uma “cortina ou sombra” que desce sobre o campo visual ou, menos frequentemente, que sobe sobre ele (padrão altitudinal)^{25,27}. Tipicamente, tem uma duração entre 2 e 30 minutos, atingindo a severidade máxima na fase inicial.²⁸⁻³⁰ Um estudo efectuado refere que 76% dos doentes sofreram episódios com duração ≤ 30 minutos,

e 43% com duração ≤ 5 minutos²⁸; noutra estudo, as PVTM duraram ≤ 15 minutos em 91% dos doentes, e ≤ 5 minutos em 42 %²⁹; num terceiro estudo, os episódios duraram ≤ 15 minutos em 85% dos doentes, e ≤ 5 minutos em 63%³⁰.

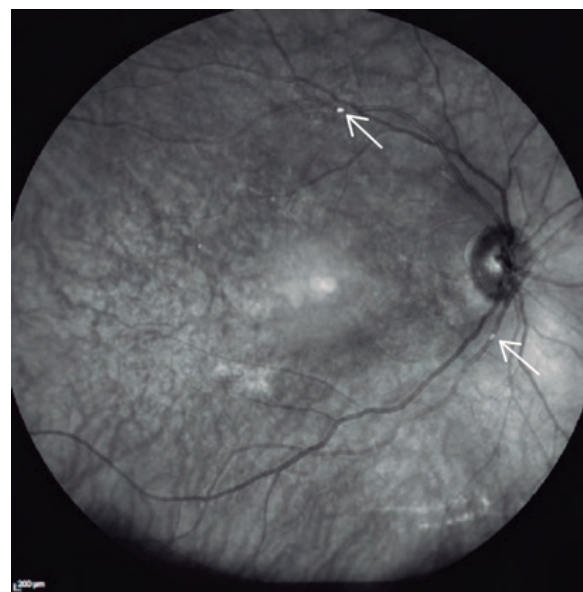


Fig 1. Retinografia *red-free* do olho direito, mostrando êmbolos de plaqueta-fibrina (setas), dum homem com múltiplos factores de risco vasculares (hipertensão arterial sistémica, dislipidemia e diabetes mellitus) e com placa de ateroma carotídeo. (Cortesia do Dr. Miguel Bilhoto, Secção de Retina, CHVNG/E)

2) Estenose carotídea

A estenose severa da artéria carótida interna ou comum ipsilateral, quase sempre causada por aterosclerose, pode, mesmo na ausência de trombose ou embolia, causar PVTM devido a hipoperfusão ocular; neste

Tabela 2: Tipos mais frequentes de êmbolos retinianos e suas características

Tipo	Aspecto	Localização	Origem
Colesterol (placas de Hollenhorst)	Amarelo-alaranjados/ cor de cobre, globulares/rectangulares, brilhantes	Bifurcação arteriolar	Placas ateromatosas numa bifurcação major
Plaquetas-Fibrina	Cinzento-esbranquiçados, alongados, não brilhantes	Ao longo do curso das pequenas arteríolas	Trombo (proveniente de ateroma carotídeo, ou do coração – em especial das válvulas)
Cálcio	Branco (cor do giz), grandes dimensões, redondos/ovóides, não brilhantes	Segmentos proximais da artéria central da retina ou dos seus ramos	Válvula cardíaca calcificada ou placa ateromatosa calcificada

contexto, está frequentemente associada ao Síndrome Ocular Isquémico.

Os fenómenos visuais positivos são mais frequentes na estenose carotídea do que na embolia. Num estudo clínico prospectivo de 337 doentes com história de PVTM, as características clínicas mais preditivas de estenose carotídea de alto grau (> 70%) foram: início súbito dos sintomas (*em segundos*); padrão altitudinal de aparecimento ou resolução; e duração de 1 a 10 minutos.²⁷ Nestes doentes, a hipoperfusão ocular e a PVTM são muitas vezes induzidas por actividades que:

a) reduzem a pressão de perfusão ocular: i) mudanças posturais (ex: levantar-se); ii) desvio vascular pós-prandial ou mesentérico;³¹

b) aumentam o consumo de oxigénio pela retina (*claudicação retiniana*). É exemplo deste fenómeno a exposição a uma luz forte: a incapacidade de uma circulação ocular *borderline* aguentar o aumento da actividade metabólica retiniana associada a esta exposição, origina um atraso na regeneração dos pigmentos visuais, que provoca PVTM.³²

Podemos portanto concluir que a presença de PVTM pode ajudar a identificar uma população de alto risco vascular, com estenose carotídea severa, que iria beneficiar de endarterectomia carotídea (EC; ver abaixo). Além disso, a detecção atempada do Síndrome Ocular Isquémico é também fundamental.

De notar que, apesar da estenose carotídea ser quase sempre de causa aterosclerótica, também pode raramente dever-se a displasia fibromuscular¹² ou granulomatose de Wegener³³.

3) Dissecção arterial

Ocorre quando se forma um pequeno rasgão na camada íntima da parede arterial; conseqüentemente, o sangue penetra na parede, e o hematoma intramural formado pode ocluir o lúmen, causar um aneurisma dissecante, ou ambos. A diminuição do fluxo sanguíneo secundária ao estreitamento/oclusão do lúmen (mecanismo hemodinâmico – mais comum), ou a trombose local com embolia secundária (mecanismo trombo-embólico), provoca isquemia a jusante, com as conseqüentes manifestações clínicas (ver abaixo).¹²

As dissecções podem ocorrer espontaneamente ou estar associadas a trauma não penetrante das artérias cervicais (ex: estrangulamento). Uma doença subjacente da parede arterial está por vezes presente: displasia fibromuscular, S. de Ehlers-Danlos tipo IV, S. de Marfan, *pseudoxanthoma elasticum* ou doença renal policística.¹² As carótidas extracranianas são as artérias mais frequentemente envolvidas; as suas dissecções aparecem em média aos 44.4 anos.

Os sinais e sintomas oculares, nas dissecções da artéria carótida interna extracraniana são sempre monoculares e ipsilaterais à carótida afectada; são a forma de

apresentação em mais de metade dos doentes, e estão presentes em 2/3. Num estudo efectuado³⁴, observou-se:

a) PVTM em 28 % dos doentes;

b) Síndrome de Horner de 3ª ordem (por lesão das vias simpáticas no gânglio cervical superior ou distal a ele, devida a isquemia ou compressão) doloroso (associado a cefaleia ou dor cervical ipsilateral) em 44,5 %.

De realçar que estes sintomas antecedem muito frequentemente o aparecimento de AVC ou AIT, o que torna a sua identificação atempada extremamente importante.¹² Por vezes também se verifica uma neuropatia óptica isquémica, mas esta nunca é isolada (sempre com S. de Horner doloroso ou PVTM).¹²

4) Estados de Hipercoaguabilidade/ Hiperviscosidade

Os doentes com estados de hipercoaguabilidade ou hiperviscosidade podem ter episódios de PVTM, provavelmente devido à formação de trombos reversíveis nas artérias retinianas.²⁴ Geralmente, há outros sinais e sintomas e/ou história médica prévia de distúrbios da coagulação; raramente, a PVTM pode ser o sintoma de apresentação da doença.^{24,25} Clinicamente, é indistinguível da doença carotídea e da embolia.³⁶

São de destacar as seguintes entidades:¹²

a) Trombofilias Hereditárias: deficiências de proteína C, proteína S, antitrombina III, cofactor II da heparina, plasminogénio; resistência à proteína C activada (factor V de Leiden); mutação G20210A no gene da protrombina; disfibrinogenemia; polimorfismo do gene do PAI 1; anemia de células falciformes; defeitos das plaquetas (ex: trombocitemia essencial – na qual as PVTM são particularmente frequentes).³⁷

b) Síndrome do Anticorpo anti-Fosfolípido.^{12,36}

c) Lúpus Eritematoso Sistémico: um estudo³⁸ refere episódios de PVTM em 6% dos doentes com Lúpus, sendo que metade tinha episódios bilaterais e alternantes.

d) Outros estados adquiridos: doenças mieloproliferativas (como *polycythemia vera*); hemoglobinúria paroxística nocturna; púrpura trombocitopénica trombótica; coagulação intravascular disseminada; neoplasias; gravidez; uso de anticoncepcionais orais.

e) Hiperhomocisteinemia.

5) Inflamação: Arterite de células gigantes

Apresenta-se mais frequentemente com uma perda visual aguda sustentada, mas também pode originar episódios de PVTM. Em 2 séries com mais de 150 doentes cada, com arterite de células gigantes confirmada por biópsia temporal, a perda visual transitória foi o sintoma de apresentação em apenas 10-15% dos doentes, sendo monocular em 65-73% destes.^{39,40} No entanto, noutra estudo⁴¹, 32,4% dos doentes

com arterite de células gigantes com envolvimento ocular tinham história de PVTM.

As PVTM resultam provavelmente de oclusão inflamatória intermitente da artéria oftálmica, da artéria central da retina ou das ciliares posteriores.²⁵ São clinicamente semelhantes às causadas por doença carotídea, excepto pela presença frequente dos sintomas associados característicos desta doença (ver capítulo correspondente). De realçar que podem por vezes ser alternantes⁴², ou desencadeadas por uma luz forte³¹ ou por pequenos aumentos da pressão intra-ocular (PIO)⁴¹. Apesar da arterite de células gigantes atingir mais frequentemente os idosos, deve ser considerada em todos os doentes com mais de 50 anos.

As PVTM representam uma importante oportunidade para diagnóstico e tratamento precoce, de forma a tentar evitar perdas visuais graves e permanentes.

6) Hipotensão

A hipoperfusão ocular causadora de perdas visuais transitórias pode ser provocada por insuficiência cardíaca, hipovolemia, hipotensão ortostática⁴⁴ e hipotensão durante a realização de hemodiálise⁴⁵. Apesar destas perdas serem geralmente binoculares, também podem ser monoculares, em especial quando associadas a doença carotídea oclusiva, o que resulta em hipoperfusão selectiva do olho afectado.¹²

7) Vasospasmo induzido por drogas

As PVTM podem ser provocadas pelo consumo de drogas de abuso (cocaína⁴⁶ e fenciclidina⁴⁷). Pensa-se que o mecanismo subjacente seja o vasospasmo, que se define como uma constrição inadequada ou dilatação insuficiente na microcirculação.⁴⁸

8) Vasospasmo – Enxaqueca Retiniana

O vasospasmo idiopático e reversível dos vasos sanguíneos da retina, provocando PVTM associadas a cefaleias, é frequentemente descrito mas mal compreendido e bastante controverso.⁴⁹ É apoiado nas seguintes observações:

- alguns estudos de crianças, adolescentes e jovens adultos com PVTM mostraram que a maioria tem cefaleias associadas aos episódios ou entre eles, uma história pessoal ou familiar de enxaqueca, e um curso benigno;⁵⁰
- por vezes observa-se estreitamento arterial transitório nas retinas de doentes sintomáticos;⁵¹
- alguns doentes respondem ao tratamento com bloqueadores dos canais do cálcio (BCC).⁵²

Hoje em dia, muitos autores agrupam estes casos numa entidade denominada Enxaqueca Retiniana, diagnóstico incluído na classificação das cefaleias da *International Headache Society*⁵³:

A) Descrição: ataques repetidos de distúrbios

monoculares visuais, incluindo cintilações, escotomas ou amaurose, associados a enxaquecas

B) Critérios diagnósticos

- ≥ 2 episódios cumprindo os critérios 2 e 3.
- fenómenos visuais monoculares positivos (cintilações) e/ou negativos (escotomas, amaurose) completamente reversíveis, confirmados por exame durante um ataque, ou através do desenho efectuado pelo doente do defeito de campo monocular durante um ataque.
- cefaleias com:
 - duração entre 4 e 72 horas;
 - ≥ 2 das seguintes características: i) unilateralidade; ii) pulsatilidade; iii) dor moderada ou grave; iv) agravamento pela actividade física habitual (ex: andar), ou causando a sua evicção;
 - ≥ 1 das seguintes: i) náuseas e/ou vómitos; ii) fotofobia ou fonofobia;
 - início durante os sintomas visuais, ou nos 60 minutos seguintes.
- exame oftalmológico normal entre os ataques.
- sintomas não atribuídos a mais nenhum diagnóstico (é sempre um diagnóstico de exclusão).

Segundo alguns autores, a observação fundoscópica do vasospasmo retiniano durante um episódio é diagnóstica⁵⁴; na prática é, no entanto, bastante difícil. O primeiro episódio de PVTM por enxaqueca retiniana ocorre geralmente antes dos 40 anos, e um episódio típico dura entre 5 e 60 minutos⁴⁹.

B) OCULARES

1) Olho seco e 2) Epífora

As anomalias no filme lacrimal corneano podem causar flutuações na qualidade visual.

3) Hifema recorrente

i) Síndrome uveíte-glaucoma-hifema (UGH)

É uma complicação rara da cirurgia de catarata com implante de lente intra-ocular (LIO), ocorrendo geralmente alguns anos após cirurgia, e foi originalmente descrita em olhos em que se verificava atrito entre uma LIO de câmara anterior e a íris^{55,56,57}.

As PVTM ocorrem durante os episódios de hifema e têm um início progressivo (ao longo de vários minutos) e uma recuperação gradual (horas a dias). Durante os episódios, os doentes podem referir dor ocular e eritrópsia (campo visual avermelhado); mantêm-se sempre pelo menos a percepção luminosa.⁵⁸

O exame oftalmológico durante o ataque faz o diagnóstico. No entanto, se o doente não é observado durante um episódio, pode-se diagnosticar erroneamente uma PVTM de causa isquémica; se o doente for medicado com aspirina, como acontece se este for o caso, podemos aumentar a frequência e a gravidade dos episódios de hifema.⁵⁸ Por vezes, a gonioscopia permite observar

algum sangue na malha trabecular entre os episódios.⁶⁰ A biomicroscopia ultrassónica (UBM) também pode ajudar o diagnóstico.⁵⁶

O tratamento definitivo (quando se desenvolve glaucoma ou quando os episódios de hifema se tornam frequentes) é a cirurgia para reposicionamento ou substituição da LIO responsável.

ii) Outras causas

As PVTM por hifemas recorrentes podem raramente dever-se a: anomalias vasculares da íris (distrofia miotónica, S. Sturge-Weber); *rubeosis* da íris; leucemias e linfomas.²⁵ Foram também descritas num doente que tinha sido submetido a esclerotomia profunda com colocação de implante de colagénio; o diagnóstico foi feito por gonioscopia, que revelou uma hemorragia activa numa micro-perforação da membrana trabeculo-descemética no local onde a cirurgia tinha sido efectuada.⁵⁹

4) Corpos vítreos flutuantes de grandes dimensões

5) Encerramento intermitente do ângulo/ Glaucoma de ângulo fechado intermitente

São caracterizados por episódios breves de PVTM, halos e dor ocular ligeira, causados por aumentos transitórios da PIO. Estes sintomas resolvem espontaneamente, e a PIO é normal entre os episódios. O diagnóstico é feito pela história e pela realização de gonioscopia, que demonstra um ângulo estreito passível de oclusão.^{12,60}

6) Síndrome de dispersão pigmentar/ Glaucoma pigmentar

Quando há um aumento da libertação do pigmento no humor aquoso (após o exercício ou dilatação pupilar), com deposição de um maior número de grânulos de melanina na malha trabecular, a PIO sobe significativamente; nestes casos, os doentes referem PVTM (*visão turva*), halos e dor ocular ligeira a moderada. O diagnóstico é feito pela história (em homens míopes entre os 20 e os 50 anos), biomicroscopia (defeitos na transluminação da íris periférica, depósito de pigmento no endotélio corneano) e gonioscopia.⁶⁰

7) Após colocação de explante escleral

Há episódios descritos de PVTM com duração de 2-3 minutos, após cirurgias de descolamentos da retina com colocação de explantes esclerais. Esses episódios são induzidos por mudanças posturais, e devem-se a obstrução intermitente do fluxo sanguíneo retiniano pelo explante.⁶¹

C) NERVO ÓPTICO

1) Compressão: amaurose despoletada por mudanças na direcção do olhar (*gaze-evoked*)

As PVTM podem ocorrer apenas numa determinada posição do olhar (*gaze-evoked*), voltando a visão a

normalidade quando o olho abandona essa posição. Este fenómeno deve-se ao comprometimento posicional da circulação da retina, do nervo óptico ou de ambas.¹² Pode ser causada por:

- massas orbitárias intracónicas: os hemangiomas cavernosos e os meningiomas da bainha do nervo óptico intracónicos são as causas mais frequentes de amaurose *gaze-evoked*.^{25,62} No entanto, esta também pode ser causada por gliomas do nervo óptico⁶³, mioblastomas⁶³, metástases orbitárias de carcinoma de células renais⁵² ou de carcinoma mamário⁶⁵, extensão intraorbitária de neurofibroma do III par no contexto de neurofibromatose tipo II⁶⁶, corpos estranhos metálicos retidos^{62,67}, e oftalmopatia tiroideia⁶⁸;
- patologia orbitária extracónica: fracturas das paredes orbitárias (ex: fractura zigomático-maxilar com deslocação óssea medialmente⁶²; fractura da parede medial⁶²); osteoma orbitário⁶⁹; angiofibroma nasofaríngeo juvenil (massa proveniente da cavidade nasal que erodiu o pavimento orbitário e a invadiu a órbita junto ao recto inferior⁶²);
- hipertensão intracraniana idiopática: pensa-se que a posição excêntrica do olhar aumenta a pressão numa bainha do nervo óptico já tensa e dilatada, comprometendo assim o fluxo sanguíneo para o nervo óptico ou retina.⁷⁰

O exame oftalmológico pode ser normal ou mostrar uma neuropatia óptica (com defeito pupilar, discromatopsia, edema do disco e colaterais opto-ciliares) ou outros sinais de doença orbitária (proptose, restrição dos movimentos oculares, quemose, congestão conjuntival). Para testar a amaurose *gaze-evoked*, basta pedir ao doente para olhar para as várias posições do olhar, e avaliar a acuidade visual e a reactividade pupilar em cada uma delas.⁶² A direcção da amaurose nem sempre ajuda à localização da lesão.⁶² Os doentes com este sintoma devem efectuar RMN ou TAC orbitário.

2) Papiledema

As PVTM são tipicamente muito breves (segundos) e são descritas como um *embranquecimento* ou *acinzentamento* de parte ou de todo o campo visual. Podem surgir várias vezes ao longo do dia, e ocorrem espontaneamente ou com mudanças posturais.^{12,49} Pensa-se que o aumento da pressão intracraniana possa levar a flutuações temporárias na perfusão do disco óptico ou da retina, talvez por compressão no local onde a artéria central da retina penetra na bainha do nervo óptico.¹²

3) Neuropatia Óptica

Estes doentes podem ocasionalmente referir episódios de PVTM, quando há uma elevação da temperatura corporal causada por banhos de água quente ou

exercício físico. Este fenómeno, chamado de Uhthoff, reflecte bloqueio temporário da condução através de um nervo óptico previamente desmielinizado^{15,49}, e, apesar de estar classicamente associado à esclerose múltipla, também tem sido descrito noutras neuropatias ópticas⁷¹. Os episódios de PVTM duram tipicamente vários minutos, até a temperatura corporal voltar ao normal.

4) Anomalias congénitas

As PVTM podem ocorrer nas drusens do disco óptico e nos colobomas, e são geralmente breves (10-30 seg).¹⁵

PVTM COMO SINTOMA PREMONITÓRIO DE DOENÇAS VASCULARES OCULARES

Um estudo efectuado⁴¹ avaliou a prevalência de episódios de PVTM em doentes com várias patologias vasculares oculares. Observou-se uma história de PVTM em:

- 12,18% dos com oclusão da artéria central da retina, 14,2 % dos com oclusões de ramo da artéria central da retina, e 2,54% dos com neuropatias ópticas isquémicas não arteríticas. Nestes casos, o mecanismo responsável é a embolia;
- 15,38% dos com síndrome ocular isquémico, provocadas, como referido anteriormente por baixa pressão de perfusão na retina e/ou no nervo óptico.
- 4,86% dos com trombose da veia central da retina. Pensa-se que, nestes casos, já existe um trombo parcial na veia central, que por vezes se torna total (causando PVTM) e que, depois, com o aumento súbito da pressão do sistema arterial, se desloca parcialmente (fenómeno *champagne cork*: rolha de champanhe) permitindo a restituição da visão. No entanto, num dos episódios seguintes, acaba por ocluir completamente, originando trombose da veia central.
- 32,4% dos com arterite de células gigantes com envolvimento ocular.

DIAGNÓSTICO

Como é óbvio, é importantíssimo efectuar a história cuidada e detalhada dos episódios de PVTM, a história médica prévia (factores de risco cardiovasculares, coagulopatias) e o exame físico sistémico (tensão arterial, auscultação cardíaca, auscultação para sopros carotídeos – de realçar que, se a oclusão carotídea for completa, o sopro estará ausente). O exame oftalmológico completo é fundamental (causas oculares e do nervo óptico, êmbolos, síndrome ocular isquémico).

Todos os doentes com êmbolos retinianos, > 50 anos, factores de risco cardiovasculares (independentemente da idade), ou com PVTM de causa desconhecida, devem realizar (recomendação forte, evidência moderada):

- exame imagiológico carotídeo: os testes não invasivos (eco-Doppler (ecografia duplex

carotídea), angio-RMN ou angio-TAC) são fiáveis e precisos, e são os mais usados na prática clínica. A ecografia Doppler carotídea é segura e relativamente barata; permite detectar aumentos focais na velocidade do fluxo sanguíneo, indicativos de estenose carotídea; tem uma sensibilidade de 81-98 % e uma especificidade de 82-89%.¹² Quando há uma forte suspeita de fonte embólica carotídea, mas o eco-Doppler convencional é normal, pode-se realizar uma ecografia Doppler transcraniana do sistema arterial para detectar uma estenose proximal ao sifão carotídeo.⁷² No entanto, apesar de tudo, a angiografia mantém-se o *gold standard* para a avaliação do verdadeiro grau de estenose da artéria carótida interna, e fornece importantes informações em relação à circulação colateral; tem as desvantagens de ser invasiva, cara e com risco superior de morbilidade e mortalidade;¹²

- avaliação cardíaca: eco-cardiograma (preferencialmente trans-esofágico) e ECG/Holter.

Todos os doentes com > 50 anos devem ser submetidos à medição dos valores de velocidade de sedimentação e proteína C reactiva [recomendação forte]. Se estas estiverem elevadas, ou se a história for muito sugestiva, deve-se efectuar biópsia da artéria temporal.

Se houver uma história sugestiva de hipercoaguabilidade (trombose prévia, aborto, história familiar), ou uma elevada probabilidade de causa isquémica e resultados negativos nos testes anteriormente referidos, deve-se efectuar um estudo dos factores responsáveis pela coagulação, incluindo^{12,49}:

- hemograma e contagem de plaquetas, estudo da coagulação (PT, aPTT, fibrinogénio), electroforese das proteínas séricas, função hepática, anticorpos anti-nucleares (ANA);
- proteína C, proteína S, antitrombina, factor V de Leiden, mutação G20210A na protrombina, homocisteína;
- anticoagulante lúpico, anticorpo anti-cardiolipina, anticorpo anti-β₂ glicoproteína 1;
- electroforese da hemoglobina nos negros.

Se os testes anteriores forem negativos, pode-se ponderar a pesquisa de disfibrirogenemia, dos níveis do cofactor II heparina, ou de uma neoplasia oculta.

O diagnóstico de dissecação arterial é feito por angiografia convencional, angio-RMN ou RMN. A combinação da RMN com a angio-RMN permite uma sensibilidade e especificidade próximas dos 100% nas dissecações cervico-cerebrais⁷³; no entanto, a angiografia permanece o *gold standard*. As técnicas ultrassonográficas têm uma sensibilidade próxima de 95% para detectar dissecação da artéria carótida interna extracraniana.¹²

A enxaqueca retiniana é sempre um diagnóstico de exclusão.

TRATAMENTO: PREVENÇÃO SECUNDÁRIA DA ATERO-TROMBO-EMBOLIA

Os sujeitos com PVTM provocada por êmbolos ou estenose carotídea têm um maior risco de AVC e de mortalidade cardiovascular; a prevenção secundária é, portanto, fundamental.

- a) Modificação dos factores de risco: HTA, dislipidemia, tabagismo, obesidade, DM (recomendação forte, evidência elevada)
- b) Tratamento da patologia subjacente (ex: arritmias, doença valvular cardíaca) (recomendação forte, evidência elevada)
- c) Tratamento médico

i) Eventos não-cardioembólicos

Num estudo efectuado em doentes com AIT ou AVC prévio, o tratamento com antiagregantes plaquetários reduziu o risco de AVC, EAM ou morte de causa vascular em 22%; preveniram-se 36 eventos por cada 1000 doentes tratados durante 29 meses; este benefício foi independente do sexo, idade, e presença de DM ou HTA.⁷⁴ Uma meta-análise posterior confirmou estes dados: o ácido acetilsalicílico (AAS) reduziu o risco de eventos vasculares graves em 19%, e reduziu o risco de AVC isquémico em 22%.⁷⁵

Em relação ao antiagregante plaquetário de eleição, há várias opiniões. Para alguns autores (como por exemplo a *American Heart Association/American Stroke Association* (AHA/ASA)), tanto o AAS, como a associação AAS + dipiridamol de libertação prolongada, como o clopidogrel são opções aceitáveis⁷⁶. No entanto, há outros estudos que referem a superioridade da combinação AAS + dipiridamol de libertação prolongada em relação ao AAS na prevenção secundária após AIT ou AVC^{77,78}, e a superioridade do clopidogrel em relação ao AAS na redução do risco de AVC, EAM e mortalidade vascular após AVC recente, EAM ou doença arterial periférica sintomática.⁷⁹ Logo, outros autores preferem o clopidogrel (75 mg/dia) ou o AAS + dipiridamol de libertação prolongada (25 mg/200 mg 2 vezes/dia) em relação ao AAS ou ao cilostazol⁸⁰, optando apenas pelo AAS caso o doente não tenha possibilidades económicas de tomar os outros fármacos.

Em relação ao AAS, é de referir que, num estudo efectuado, doses de 75 a 150 mg/dia produziram a mesma redução de risco que doses de 150 a 325 mg/dia.⁷⁴ Apesar de alguns autores afirmarem que doses ainda mais baixas podem ser igualmente eficazes na redução do risco de AVC secundário, as *guidelines* mais recentes

defendem o uso de doses entre os 75 e os 100 mg/dia.⁸⁰

Em suma, os doentes com PVTM de origem atero-trombo-embólica ou criptogénica devem ser medicados cronicamente com um antiagregante plaquetário (recomendação forte, evidência elevada). Do nosso ponto de vista, tanto o AAS 75-150 mg/dia, como o AAS + dipiridamol de libertação prolongada 25 mg/200 mg 2 vezes/dia, como o clopidogrel 75 mg/dia são escolhas de primeira linha aceitáveis (recomendação forte, evidência moderada).

Alguns autores defendem também o uso sistemático de estatinas.⁷⁶

ii) Eventos cardio-embólicos

A anticoagulação oral com varfarina (com INR alvo de 2,5 (entre 2 e 3)) é eficaz na prevenção da trombo-embolia na fibrilação auricular, trombos do ventrículo esquerdo, cardiomiopatia dilatada, doença valvular reumática, próteses valvulares e EAM recente em doentes de alto risco⁷⁶, pelo que é aconselhada (recomendação forte, evidência elevada). De realçar que as últimas *guidelines* da AHA/ASA para o uso da varfarina nestas situações foram publicadas em 2011, antes da aprovação do dabigatran, do rivaroxabano e do apixabano, pelo que, segundo alguns autores, estes agentes são também hoje em dia uma opção válida.⁸¹

Os doentes com prolapso da válvula mitral e episódios de PVTM ou AIT devem ser medicados com antiagregantes plaquetários.⁷⁶ A endocardite infecciosa deve ser tratada com a antibioterapia adequada.

iii) Estados de hipercoaguabilidade

Os doentes com critérios de diagnóstico do Síndrome do Anticorpo anti-Fosfolípido e AIT não explicado de outra forma, devem ser submetidos a anticoagulação oral com varfarina (INR entre 2 e 3).⁷⁶

Os doentes com trombofilias hereditárias que sofrem episódios de PVTM ou outros AIT devem ser avaliados em relação à presença ou à história de trombozes venosas profundas; se for positiva, devem iniciar anticoagulação oral (INR entre 2 e 3); se for negativa, tanto podem efectuar antiagregantes plaquetários como anticoagulação oral.⁷⁶

As anemias de células falciformes devem ser submetidas a antiagregantes plaquetários e a outras medidas adicionais se necessário (ex: reduzir a hemoglobina S para menos de 30-50%

da hemoglobina total através de transfusões sanguíneas regulares).⁷⁶

iv) Dissecção das carótidas internas

Após o período hiperagudo, estes doentes devem ser medicados com antiagregantes plaquetários; no entanto, alguns autores defendem a anticoagulação oral nas dissecções extracranianas.

d) Tratamento cirúrgico: Estenose carotídea

Dois estudos prospectivos e randomizados compararam o tratamento médico com a EC em doentes com estenose carotídea sintomática (PVTM, AIT hemisférico, AVC ligeiro): *North American Symptomatic Carotid Endarterectomy* (NASCET)²² e *European Carotid Surgery Trial* (ECST)⁸². Em ambos, a EC foi significativamente superior na redução do risco de AVC apenas em doentes com estenose carotídea severa (70-99%): no NASCET, o risco aos 2 anos de *follow-up* foi de 9 % (no tratamento médico, foi de 26%); no ECST, a incidência aos 3 anos de *follow-up* foi de 2,8 % (no tratamento médico, foi de 16,8%). No estudo que prolongou o NASCET⁸³, a EC foi benéfica para doentes com estenoses 50-69%, mas o significado estatístico desta associação foi marginal. Os doentes com estenoses <50 % não beneficiaram de EC em nenhum estudo.

Recentemente, tem havido interesse na angioplastia carotídea com colocação de stent (*carotid artery angioplasty and stenting*: CAS), que é menos invasiva que a EC. O principal estudo randomizado efectuado revelou que as eficácias da EC e da CAS foram semelhantes.⁸⁴ É no entanto de realçar que uma meta-análise dos estudos randomizados mostrou que o risco de AVC ou óbito peri-procedimento (até 30 dias) é 2 vezes superior na CAS que na EC, nos doentes ≥ 70 anos (mas risco idêntico quando a idade é < 70 anos). Segundo os dados disponíveis, as taxas de AVC são semelhantes após os 30 dias iniciais.⁸⁵

Adaptamos as guidelines propostas por outros autores^{76,86} para o tratamento da estenose carotídea que cursa com episódios de PVTM recentes (ou que é de outra forma recentemente sintomática):

- i) entre 70 e 99 %, com esperança de vida ≥ 5 anos: a EC é superior ao tratamento médico (recomendação forte, evidência elevada)
- ii) entre 70 e 99% e: com esperança de vida ≥ 5 anos; com lesões carotídeas cirurgicamente acessíveis; sem EC prévia; sem comorbilidades cardíacas, pulmonares ou outras clinicamente significativas que aumentem

muito o risco cirúrgico e/ou anestésico: a EC é superior à CAS

- iii) entre 70 e 99% e com: lesão carotídea que não é passível de acesso cirúrgico para EC; estenose carotídea induzida pela radiação; re-estenose após realização de EC; comorbilidades cardíacas, pulmonares ou outras clinicamente significativas que aumentam muito o risco cirúrgico e/ou anestésico da EC: a CAS é superior à EC. No entanto, muito cuidado nos doentes > 70 anos.

iv) entre 50-69%, sexo masculino, com esperança de vida ≥ 5 anos: EC

v) oclusão completa, < 50% em ambos os sexos, ou entre 50 e 69% e sexo feminino: tratamento médico

PERDAS VISUAIS TRANSITÓRIAS BINOCULARES

Uma diminuição ou perda de visão binocular aponta para uma disfunção no quiasma óptico ou nas regiões retroquiasmáticas. As causas mais frequentes de perda visual binocular transitória (PVTB) são a enxaqueca, as lesões que ocupam espaço (LOE) occipitais, a isquemia occipital e as crises epilépticas occipitais.

Enxaqueca

É a causa mais frequente de PVTB em jovens.² Manifesta-se por hemianópsia homónima que em alguns casos pode progredir para defeito visual fixo. Na primeira manifestação do défice, sempre que ele se torna persistente (enfarte occipital associado a enxaqueca) ou há estrita unilateralidade, deve proceder-se a investigação por método de imagem do sistema nervoso central (SNC), preferencialmente estudo por RMN.⁸⁷

LOE occipital

Num doente com cefaleias episódicas e perda visual hemianóptica, sobretudo, tal como dissemos na enxaqueca, se não há alternância ou se as alterações visuais surgem depois da dor e não antes, deve ser excluída uma malformação arterio-venosa ou uma LOE por RM ou arteriografia.

Isquemia occipital

Quando um doente tem enxaqueca de longa data é frequente verificar-se atenuação dos fenómenos dolorosos podendo predominar as manifestações visuais.⁸⁸ Existindo história pregressa de enxaqueca típica essa situação não é preocupante. Quando o primeiro episódio de “aura visual” surge em idade tardia, sobretudo se não é seguido de cefaleia deve colocar-se a hipótese de isquemia vertebro-basilar. A avaliação do doente deve incluir a detecção de fonte embólica

(ecocardiograma, ecodoppler dos vasos cervicais, estudo encefálico e angiográfico por RM) e ainda hemograma com medição da velocidade de sedimentação.

Episódios de visão turva bilateral são provavelmente o sintoma mais frequente de isquemia vertebro-basilar. Tipicamente acompanham-se de sintomas e sinais de disfunção do tronco cerebral: sonolência, vômitos, diplopia, disfonia, disartria, vertigens, tetraparésia de grau variável mas, frequentemente os sintomas visuais são predominantes e levam o doente ao oftalmologista.^{89,90}

Crise epiléptica occipital

As crises epilépticas occipitais produzem fenómenos visuais positivos, descritos como luzes, círculos coloridos ou clarões luminosos. Em regra duram 1-2 minutos. Há casos mais raros de obscuração da visão que podem, em situações extremas constituir um *status epilepticus amauroticus*.^{91,92}

Nos adultos em regra estão associados a LOE; nas crianças costumam ter carácter benigno. Devem ser investigados com método de imagem, preferencialmente RM e por EEG. Neste último o traçado pode evidenciar actividade paroxística focal ou lentificação localizada. Um EEG comum, em que os eléctrodos são colocados no couro cabeludo, não permite excluir epilepsia. Se houver suspeita forte deve proceder-se a monitorização prolongada por vídeo-EEG. Quando se documenta a existência de crises deve proporcionar-se ao doente tratamento anticonvulsivo.

CONCLUSÃO

- As causas de PVT são abrangentes e podem variar de desde uma etiologia benigna até fenómenos trombóticos associados ao aumento da mortalidade.
- As características da PVT permitem orientar o estudo diagnóstico. Uma PVTM associa-se a lesões oculares ou do nervo ótico. A PVTB sugere envolvimento mais posterior, nomeadamente do quiasma, tracto óptico, radiação óptica ou córtex visual.
- Uma das causas mais importantes de PVTM é a estenose carotídea, que pode estar associada ao Síndrome Ocular Isquémico. A PVTM permite identificar uma população de alto risco vascular que pode beneficiar de endarterectomia carotídea.
- A causa mais frequente de PVTB é a enxaqueca.
- Todos os doentes com mais de 50 anos, com fatores de risco cardiovasculares ou com PVTM de causa desconhecida devem realizar exames imagiológicos da carótida [recomendação forte, evidência moderada]. Todos os doentes com mais de 50 anos devem ser doseados para PCR, VS e plaquetas [recomendação forte, evidência moderada] pois a arterite de células gigantes constitui uma causa rara mas tratável de perda visual.


REFERÊNCIAS

1. Bioussé V, Trobe JD. Transient monocular visual loss. *Am J Ophthalmol* 2005; 140:717.
2. Lavallée PC, Cabrejo L, Labreuche J, et al. Spectrum of transient visual symptoms in a transient ischemic attack cohort. *Stroke* 2013; 44:3312.
3. Donders RC, Dutch TMB Study Group. Clinical features of transient monocular blindness and the likelihood of atherosclerotic lesions of the internal carotid artery. *J Neurol Neurosurg Psychiatry* 2001; 71:247.
4. Burde RM. Amaurosis fugax. An overview. *J Clin Neuroophthalmol* 1989; 9:185.
5. Richard, KT, Chan, L, Fleming, JF, et al, for the NASCET Group, London, Ontario Canada. *Neurology* 1996; 46:A392.
6. Jehn A, Frank Dettwiler B, Fleischhauer J, et al. Exercise-induced vasospastic amaurosis fugax. *Arch Ophthalmol* 2002; 120:220.
7. Imes RK, Hoyt WF. Exercise-induced transient visual events in young healthy adults. *J Clin Neuroophthalmol* 1989; 9:178.
8. Galetta SL, Balcer LJ, Liu GT. Giant cell arteritis with unusual flow-related neuro-ophthalmologic manifestations. *Neurology* 1997; 49:1463.
9. Kaiboriboon K, Piriyaawat P, Selhorst JB. Light-induced amaurosis fugax. *Am J Ophthalmol* 2001; 131:674.
10. Lord RS. Transient monocular blindness. *Aust N Z J Ophthalmol* 1990; 18:299.
11. Knapp ME, Flaharty PM, Sergott RC, et al. Gaze-induced amaurosis from central retinal artery compression. *Ophthalmology* 1992; 99:238.
12. Bioussé V. Cerebrovascular disease. In: Miller N, Newman N, Bioussé V, Kerrison J, editors, *Walsh and Hoyt's Clinical Neuro-Ophthalmology* 6th ed, vol. 2. Baltimore: Lippincott, Williams and Wilkins, 2005. p. 1967-2168
13. World Health Organization. International Statistical Classification of Diseases and Related Health Problems 10th revision (ICD 10), 4th edition: 2010. Disponível em <http://apps.who.int/classifications/icd10/browse/2010/en>
14. Johnston S. Transient ischemic attack. *N Eng J Med* 2002;347:1687-92
15. Kline L, Bhatti M, Chung S, Eggenberger E, Foroozan R, Golnik K et al., editors. *The Patient with Transient Visual Loss*. In: *Neuro-Ophthalmology*. San Francisco: American Academy of Ophthalmology 2009. p. 173-86
16. Petzold A, Islam N, Hu H, Plant G. Embolic and non-embolic transient monocular visual field loss: a clinicopathologic review. *Surv Ophthalmol* 2013;58(1):42-62
17. Fischer C. "Transient Monocular blindness" versus "amaurosis fugax". *Neurology* 1989;39:1622-4
18. Mitchell P, Wang J, Li W, Leeder S, Smith W. Prevalence of asymptomatic retinal emboli. *Stroke* 1997;28:63-6
19. Klein R, Klein B, Jensen S, Moss S, Meuer S. Retinal

- emboli and stroke: the Beaver Dam Eye Study. *Arch Ophthalmol* 1999;117:1063-68
20. Klein R, Klein B, Moss S, Meuer S. Retinal emboli and cardiovascular disease: the Beaver Dam Eye Study. *Arch Ophthalmol* 2003;121:1446-51
 21. Wang J, Cugati S, Knudtson M, Rochtchina E, Klein R, Klein B et al. Retinal arteriolar emboli and long-term mortality: pooled data analysis from two older populations. *Stroke* 2006;37:1833
 22. North American Symptomatic Carotid Endarterectomy Trial Collaborators (NASCET). Beneficial effect of carotid endarterectomy in symptomatic patients with high-grade carotid stenosis. *N Engl J Med* 1991;325:445-53
 23. Naumann M, Hofmann E, Toyka K. Multifocal brain MRI hypointensities secondary to embolic metal fragments from a mechanical heart valve prosthesis: a possible source of epileptic seizures. *Neurol* 1998;51:1766-67
 24. Wingerchuk D, Krecke K, Fulgham J. Multifocal brain MRI artifacts secondary to embolic metal fragments. *Neurol* 1997;49:1451-53
 25. Lee A, Brazis P. *Clinical Pathways in Neuro-Ophthalmology* 2nd ed. 2003. p. 167-187
 26. Bruno A, Corbett J, Biller J., Adams H, Qualls C. Transient monocular visual loss patterns and associated vascular abnormalities. *Stroke* 1990;21:34-39
 27. Donders R, Dutch TMB Study Group. Clinical features of transient monocular blindness and the likelihood of atherosclerotic lesions of the internal carotid artery. *J Neurol Neurosurg Psychiatry* 2001;71:247-9
 28. Marshall J, Meadows S. The natural history of amaurosis fugax. *Brain* 1968;91:419-34
 29. Pessin M, Duncan G, Mohr J., Poskanzer D. Clinical and angiographic features of carotid transient ischemic attacks. *N Eng J Med* 1977;296:358-62
 30. Goodwin J, Gorelick P, Helgason C. Symptoms of amaurosis fugax in atherosclerotic carotid artery disease. *Neurol* 1987;37:829-32
 31. Levin L, Mootha V. Postprandial transient visual loss. A symptom of critical carotid stenosis. *Ophthalmol* 1997;104:397-401
 32. Kaiboriboon K, Piriawat P, Selhorst J. Light-induced amaurosis fugax. *Am J Ophthalmol* 2001;131:674-6
 33. Cackett P, Weir C. Wegener's granulomatosis presenting with amaurosis fugax. *Eye* 2002;16:676
 34. Biousse V, Touboul P, D'Anglejan-Chatillon J, Lévy C, Schaison M, Bousser M. Ophthalmic manifestations of internal carotid artery dissection. *Am J Ophthalmol* 1998;126:565-577
 35. Glueck C, Goldenberg N, Bell H, Golnik K, Wang P. Amaurosis fugax: associations with heritable thrombophilia. *Clin Appl Thromb Hemost* 2005; 11:235-41
 36. Digre K, Durcan F, Branch D, Jacobson D, Varner M, Baringer J. Amaurosis fugax associated with antiphospholipid antibodies. *Ann Neurol* 1989; 25:228-32
 37. Koudstaal P, Koudstaal A. Neurologic and visual symptoms in essential thrombocythemia: efficacy of low-dose aspirin. *Semin Thromb Hemost* 1997;23:365-70
 38. Donders R, Kappelle L, Derksen R. Transient monocular blindness and antiphospholipid antibodies in systemic lupus erythematosus. *Neurol* 51:535-40
 39. Hayreh S, Podhajsky P, Zimmerman B. Ocular manifestations of giant cell arteritis. *Am J Ophthalmol* 1998; 125:509
 40. Caselli R, Hunder G, Whisnant J. Neurologic disease in biopsy-proven giant cell (temporal) arteritis. *Neurology* 1988; 38:352
 41. Hayreh S, Zimmerman M. Amaurosis fugax in Ocular Vascular Occlusive Disorders: Prevalence and Pathogenesis. *Retina* 2014. 34: 115-122
 42. Finelli P. Alternating amaurosis fugax and temporal arteritis. *Am J Ophthalmol* 1997;117:1647-8
 43. Galetta S, Balcar L, Liu G. Giant cell arteritis with unusual flow-related neuro-ophthalmologic manifestations. *Neurol* 49:1463-5
 44. Mimura T, Funatsu H. Diabetic retinopathy with repeated amaurosis fugax caused by orthostatic hypotension. *Am J Ophthalmol.* 2003;136(5):930-1.
 45. Wells M, Foroozan R. Transient visual loss may anticipate occipital infarction from hemodialysis. *Am J Kidney Dis* 2004; 43:e29-33
 46. Libman R, Masters S, de Paola A, Mohr J, Transient monocular blindness associated with cocaine abuse. *Neurol* 1993;43:228-9
 47. Ubogu E. Amaurosis fugax Associated with Phencyclidine Inhalation. *Eur Neurol* 2001;46:98-9
 48. Flammer J, Pache M, Resink T. Vasospasm, its role in the pathogenesis of diseases with particular reference to the eye. *Prog Retin Eye Res* 2001;20:319-49
 49. Uptodate.com [página na Internet]: Givre S, van Stavern G. Amaurosis fugax (transient monocular or binocular visual loss). Atualizado pela última vez em 2013 Jul 26 (consultado 2014 May 26). Disponível em www.uptodate.com
 50. Slavin M. Amaurosis fugax in the young. *Surv Ophthalmol* 1997;41:481
 51. Burger S, Saul R, Selhorst J, Thurston S. Transient monocular blindness caused by vasospasm. *N Eng J Med* 1991;325:870
 52. Winterkorn J, Teman A. Recurrent attacks of amaurosis fugax treated with calcium channel blocker. *Ann Neurol* 1991;325:870
 53. International Headache Society: The International Classification of Headache Disorders, 2nd edition (ICHD-2): 2004. Disponível em http://ihs-classification.org/en/02_klassifikation/
 54. Petzold A, Islam N, Hu H, Plant G. Embolic and nonembolic transient monocular visual field loss: a clinicopathologic review. *Surv Ophthalmol* 2013;58(1):42-62
 55. Ellingson F. The uveitis-glaucoma-hyphaema syndrome associated with the Mark VIII anterior chamber lens implant. *Am Intraocul Implant Soc J* 1978;4:50-53.

56. Foroozan R, Tabas J, Moster M. Recurrent microhyphema despite intracapsular fixation of a posterior chamber intraocular lens. *J Cataract Refract Surg* 2003;29(8):1632-5.
57. Zhang L, Hood C, Vrabcic J, Cullen A, Parrish E, Moroi S. Mechanisms for in-the-bag uveitis-glaucoma-hyphema syndrome. *J Cataract Refract Surg* 2014;40(3):490-2
58. Cates C, Newman D. Transient monocular visual loss due to uveitis-glaucoma-hyphaema (UGH) syndrome. *J Neurol Neurosurg Psychiatry* 1998;65(1):131-2.
59. Ambresin A, Borruat F, Mermoud A. Recurrent transient visual loss after deep sclerotomy. *Arch Ophthalmol* 2001;119:1213-4
60. Cioffi G, Durcan F, Girkin C, Gross R, Netland P, Samples J, et al, editors. In: *Glaucoma*. San Francisco: American Academy of Ophthalmology 2009. p.105-7, 131
61. Fineman M, Regillo C, Sergott R, Spaeth G, Vander J. Transient visual loss and decreased ocular blood flow velocities following a scleral buckling procedure. *Arch Ophthalmol* 117:1647-8
62. Otto C, Coppit G, Mazzoli R, Eusterman V, Nixon K, Ainsbinder D et al. Gaze-evoked amaurosis: a report of five cases. *Ophthalmology* 2003;110(2):322-6.
63. Bradbury P, Levy I, McDonald W. Transient unocular visual loss on deviation of the eye in association with intraorbital tumours. *J Neurol Neurosurg Psychiatry* 1987;50:615-9.
64. Mezer E, Gdal-On M, Miller B. Orbital metastasis of renal cell carcinoma masquerading as amaurosis fugax. *Eur J Ophthalmol* 1997;7:301-4.
65. Patel M, Lefebvre D, Lee N, Brachtel E, Rizzo J, Freitag S. Gaze-evoked amaurosis from orbital breast carcinoma metastasis. *Ophthalm Plast Reconstr Surg* 2013;29(4):e98-e101.
66. Smith L, Kriss A, Gregson R, Thompson D, Taylor D. Gaze evoked amaurosis in neurofibromatosis type II. *Br J Ophthalmol* 1998;82:584-5.
67. Danesh-Meyer H, Savino P, Bilyk J, Sergott R, Kubis K. Gaze-evoked amaurosis produced by intraorbital buckshot pellet. *Ophthalmology* 2001;108:201-6.
68. Bremner FD, Sanders MD, Stanford MR. Gaze evoked amaurosis in dysthyroid orbitopathy. *Br J Ophthalmol* 1999 Apr;83(4):501.
69. Wilkes S, Trautmann J, DeSanto L, Campbell R. Osteoma: an unusual cause of amaurosis fugax. *Mayo Clin Proc* 1979;54:258-60
70. O'Duffy D, James B, Elston J. Idiopathic intracranial hypertension presenting with gaze-evoked amaurosis. *Acta Ophthalmol Scand* 1998;76:119-20
71. Lepore F. Uhthoff's symptom in disorders of the anterior visual pathways. *Neurol* 1994;44:1036-8
72. Sloan M, Alexandrov A, Tegeler C. Transcranial doppler ultrasonography. Report of the Therapeutics and Technology Assessment Subcommittee of the American Academy of Neurology. *Neurol* 2004;62:1468-81
73. Bakke S, Smith H, Kerty E, Dahl A. Cervicocranial artery dissection. *Acta Radiol* 1996;37:529-534
74. Antithrombotic Trialists' Collaboration. Collaborative meta-analysis of randomised trials of antiplatelet therapy for the prevention of death, myocardial infarction, and stroke in high risk patients. *BMJ* 2002; 324:71-86
75. Antithrombotic Trialists' (ATT) Collaboration, Baigent C, Blackwell L, Collins E, Emberson J, Godwin J et al. Aspirin in the primary and secondary prevention of vascular disease: collaborative meta-analysis of individual participant data from randomised trials. *Lancet* 2009; 373:1849-60
76. Furie K, Kasner S, Adams R, Albers G, Bush R, Fagan S et al. Guidelines for the prevention of stroke in patients with stroke or transient ischemic attack: a guideline for healthcare professionals from the American heart association/American stroke association. *Stroke* 2011;42(1):227-76.
77. Diener H, Cunha L, Forbes C, Sivenius J, Smets P, Lowenthal A. European Stroke Prevention Study 2. Dipyridamole and acetylsalicylic acid in the secondary prevention of stroke. *J Neurol Sci* 1996; 143:1-13
78. ESPRIT Study Group, Halkes PH, van Gijn J, Kappelle LJ, Koudstaal PJ, Algra A.. Aspirin plus dipyridamole versus aspirin alone after cerebral ischemia of arterial origin (ESPRIT): randomised controlled trial. *Lancet* 2006; 367:1665-73
79. CAPRIE Steering Committee. A randomised, blinded, trial of clopidogrel versus aspirin in patients at risk of ischemic events (CAPRIE). *Lancet* 1996; 348:1329-39
80. Lansberg M, O'Donnell M, Khatri P, Lang E, Nguyen. Huynh M, Schwartz N et al. Antithrombotic and thrombolytic therapy for ischemic stroke: Antithrombotic Therapy and Prevention of Thrombosis, 9th ed: American College of Chest Physicians Evidence-Based Clinical Practice Guidelines. *Chest* 2012; 141:e601S
81. Uptodate.com [página na Internet]: Furie K, Ay H. Secondary prevention for specific causes of ischemic stroke and transient ischemic attack. Atualizado pela última vez em 2012 May 22 (consultado em 2014 May 26). Disponível em www.uptodate.com
82. European Carotid Surgery Trialists' Collaborative Group. Randomised trial of endarterectomy for recently symptomatic carotid stenosis: final results of the MRC European Carotid Surgery Trial (ECST). *Lancet* 1998;351:1379-87
83. Barnett H, Taylor D, Eliasziw M, Fox A, Ferguson G, Haynes B. Benefit of carotid endarterectomy in patients with symptomatic moderate or severe stenosis. North American Symptomatic Carotid Endarterectomy Trial Collaborators. *N Eng J Med* 1998; 339:1415-25
84. Brott T, Hobson R, Howard G, Roubin G, Clark W, Brooks W. Stenting versus endarterectomy for treatment of carotid artery stenosis. *N Eng J Med* 2010; 363:11-23
85. Bonati L, Lyrer P, Ederle J, Featherstone R, Brown M. Percutaneous transluminal balloon angioplasty and

- stenting for carotid artery stenosis. *Cochrane Database Syst Rev* 2012; 9:CD000515
86. Uptodate.com [página na Internet]: Mohler E, Fairman R. Management of symptomatic carotid atherosclerotic disease. Atualizado pela última vez em 2013 Apr 3 (consultado em 2014 May 26). Disponível em www.uptodate.com
 87. Headache Classification Subcommittee of the International Headache Society. The International Classification of Headache Disorders: 2nd edition. *Cephalalgia* 2004; 24 Suppl 1:9.
 88. Fisher CM. Late-life migraine accompaniments as a cause of unexplained transient ischemic attacks. *Can J Neurol Sci* 1980; 7:9.
 89. Pessin MS, Kwan ES, DeWitt LD, et al. Posterior cerebral artery stenosis. *Ann Neurol* 1987; 21:85.
 90. Caplan LR, Wityk RJ, Glass TA, et al. New England Medical Center Posterior Circulation registry. *Ann Neurol* 2004; 56:389.
 91. Sadeh M, Goldhammer Y, Kuritsky A. Postictal blindness in adults. *J Neurol Neurosurg Psychiatry* 1983; 46:566.
 92. Barry E, Sussman NM, Bosley TM, Harner RN. Ictal blindness and status epilepticus amauroticus. *Epilepsia* 1985; 26:577.



SISTEMA
VISUAL
EFERENTE

12

DISTÚRBIOS SUPRA E INTERNUCLEARES DA MOTILIDADE OCULAR

João Lemos

Assistente de Neurologia

Serviço de Neurologia do Centro Hospitalar e Universitário de Coimbra

Os movimentos oculares têm como propósito dirigir (ou manter) o olhar na direcção de um objecto de interesse, de modo a este poder permanecer focado na região foveal.¹ Dentro dos vários tipos de movimentos oculares, as sacadas permitem *dirigir* o olhar para um novo objecto, enquanto a perseguição, os reflexos oculo-vestibulares e o nistagmo opto-cinético permitem *manter* o olhar nesse mesmo objecto (Fig. 1, Tabela 1). O sistema motor ocular é responsável pela execução destes movimentos, sendo constituído pelos músculos extra-oculares, núcleos e nervos oculares motores localizados no troncoencefálico e por estruturas específicas corticais, subcorticais, cerebelosas e vestibulares. Os distúrbios supra e internucleares dos movimentos oculares constituem cerca de 10% da patologia oculomotora observada num centro terciário.² Englobam lesões do sistema nervoso central situadas acima dos núcleos oculares motores e manifestam-se clinicamente por parésia do olhar conjugado, desconjugação do olhar horizontal ou vertical, distúrbios da vergência, nistagmo e intrusões sacádicas. Neste capítulo serão abordadas algumas destas entidades, sendo dada uma ênfase especial à anatomia do sistema oculomotor, localização das diferentes lesões, estratégia diagnóstica, tratamento e prognóstico, à luz da evidência actual.^{3,4}

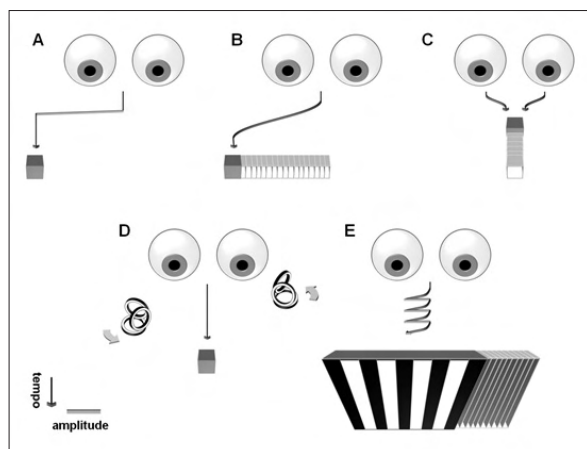


Fig. 1 - Esquema simplificado dos cinco tipos de movimentos oculares. A. Sacada; B. Perseguição; C. Vergência; D. Reflexo Oculo-vestibular; E. Nistagmo Optocinético.

Tabela 1 - Os cinco tipos de Movimentos Oculares e a sua função.

Tipo de movimento	Características e Função
Sacada	Movimento rápido conjugado dos olhos (podendo este atingir uma velocidade de 700°/s) na direcção de um objecto de interesse. Constitui também a fase rápida do nistagmo vestibular e optocinético.
Perseguição	Movimento lento conjugado dos olhos que permite manter focado um objecto que se move lentamente (velocidade inferior a 50°/s). Constitui também o componente directo da fase lenta do nistagmo optocinético.
Reflexo Oculo-vestibular	Movimento compensatório do olhar conjugado durante movimentos rotatórios e/ou translacionais da cabeça (velocidade até 800°/s), de modo a manter focado um objecto de interesse.
Nistagmo Optocinético	Movimento compensatório do olhar conjugado durante o movimento lento de um objecto de grande dimensão que ocupa todo o campo visual (ou durante a rotação mantida da cabeça). É constituído por um componente lento imediatamente seguido por um componente rápido corrector.
Vergência	Movimento desconjugado dos olhos em direcções horizontais opostas, em resposta a um estímulo fusional e/ou acomodativo, de modo a que a imagem de um objecto possa ficar focada na área da fóvea simultaneamente nos dois olhos. Poderá ocorrer sob a forma de sacada ou perseguição.

1. ANATOMIA DO OLHAR CONJUGADO

1.1. ANATOMIA DO OLHAR CONJUGADO HORIZONTAL

O controlo cortical das sacadas é realizado

12 DISTÚRBIOS SUPRA E INTERNUCLEARES DA MOTILIDADE OCULAR

maioritariamente na região frontal [área frontal oculomotora (AFO), área suplementar oculomotora (ASO) e córtex pré-frontal dorsolateral (CPDL)] e região parietal [área parietal oculomotora (APO)]. Cada AFO é responsável pela execução de sacadas *contralaterais* voluntárias (sacadas que implicam um planeamento e/ou estratégia prévios à sua execução) enquanto a APO exerce um papel mais relevante nas sacadas *contralaterais* reflexas (sacadas executadas em resposta a um estímulo visual e/ou sonoro inesperado). Já a ASO e o CPDL não são áreas exclusivamente oculomotoras, mas participam em vários aspectos do controlo cognitivo associado à realização de sacadas voluntárias mais complexas (evidência II).⁵⁻¹⁰ Não existe uma projecção directa das áreas corticais sacádicas oculomotoras até aos núcleos oculomotores do VI (nVI) e III pares cranianos (nIII) localizados no troncoencefálico.¹¹ Então, cada hemisfério comunica com a formação reticular pontina paramediana (FRPP) *contralateral* através de vias descendentes decussativas não compactas que passam por várias estruturas intermédias (evidência II).¹²⁻¹⁷ Cada FRPP, por sua vez, envia sinais excitatórios para o nVI adjacente, localizado no tronco encefálico ao nível da junção ponto-medular.^{18,19} Este núcleo é constituído por motoneurónios encarregues da inervação do músculo recto lateral *ipsilateral* através dos fascículos do nervo abducens, e interneurónios encarregues da inervação dos motoneurónios do recto medial *contralateral* (nIII) através do feixe longitudinal medial (FLM) (Fig. 2A) (evidência II).^{19,20} O controlo cortical da perseguição parece sobrepor-se paralelamente ao das sacadas, pelo que além da participação da AFO, ASO e APO, engloba ainda uma área crítica denominada junção occipito-parieto-temporal (JOPT), não sendo aqui relevante o papel do CPDL (evidência II).^{10,21-24} Ao invés das sacadas, cada JOPT é responsável pela perseguição no sentido *ipsilateral*. Estas áreas enviam sinais descendentes através de vias corticofugais que irão comunicar com o nVI *ipsilateral*, passando por várias estruturas intermédias, incluindo o núcleo do VIII par craniano (nVIII).^{12,13,25-32} Este último envia sinais excitatórios para o nVI, sendo estes depois enviados ao nIII através do FLM (Fig. 2B) (evidência II).^{19,20}

Ao contrário das sacadas e perseguição, geradas através de sinais corticais que descendem ao tronco-encefálico, o reflexo oculo-vestibular (ROV) é gerado no próprio troncoencefálico. Projecções excitatórias do canal semicircular horizontal (CSH) são enviadas ao nVIII, que por sua vez comunicará com o nVI situado no lado oposto, seguindo depois estas fibras superiormente pelo FLM, até chegarem aos motoneurónios do recto medial (nIII) (Fig. 3).¹ O sistema supranuclear responsável pela vergência ocular tem na sua base a formação reticular mesencefálica (FRM), comunicando esta estrutura com os motoneurónios do recto medial (Fig. 3).³³

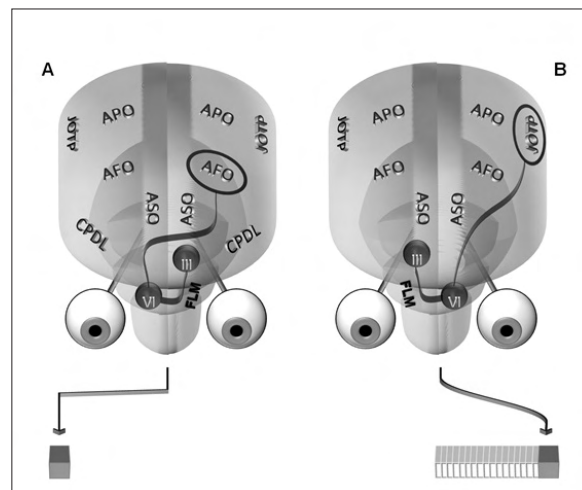


Fig. 2 - Esquema simplificado do sistema ocular motor cortical e vias descendentes. A. Sacada horizontal; B. Perseguição horizontal. AFO, área frontal ocular; ASO, área suplementar ocular; APO, área parietal ocular; CPDL, córtex pré-frontal dorsolateral; JOPT, junção occipito-temporo-parietal; FLM, feixe longitudinal medial; III, núcleo do III par craniano; VI, núcleo do VI par craniano. As áreas contornadas a negro indicam activação dessa mesma área. Para uma melhor clareza e interpretação, apenas a AFO e JOPT se encontram activadas no esquema e todas as estruturas intermédias pelas quais as vias descendentes passam foram omitidas.

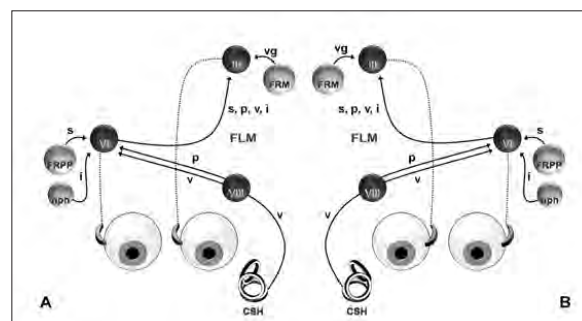


Fig. 3 - Esquema simplificado sobre a anatomia infratentorial do olhar conjugado horizontal para a direita (A) e para a esquerda (B). O núcleo do VI par craniano (VI) recebe a convergência de sinais sacádicos (s), de perseguição (p), vestibulares (v), e do sistema integrador (i). O núcleo do III par craniano (III) recebe adicionalmente a informação da vergência (vg). FRM, formação reticular mesencefálica; FLM, feixe longitudinal medial; VIII, núcleo do VIII par craniano; FRPP, formação reticular pontina paramediana; nph, *nucleus prepositus hipoglossi*, CSH, canal semicircular horizontal (CSH). A linha a tracejado de menor comprimento corresponde ao fascículo do nervo abducens e a de maior comprimento ao fascículo do nervo oculomotor (III). Para uma melhor compreensão, sugere-se a leitura de uma obra de referência.¹ (adaptado de Leigh e Zee¹, com permissão).

O nVI, o FLM e o nIII constituem então uma via final comum para onde convergem os diferentes sinais supranucleares da oculomotricidade horizontal, nomeadamente a informação relativa a sacadas, perseguição, reflexo oculo-vestibular e o ainda não

mencionado sistema integrador (conjunto de núcleos e vias responsáveis pelo cálculo da energia necessária para que os olhos permaneçam numa posição extrema).^{19, 33-38}

1.2. ANATOMIA DO OLHAR CONJUGADO VERTICAL

Ainda que as sacadas verticais partilhem com as sacadas horizontais as mesmas áreas corticais de activação, a forma como estas regiões e suas respectivas vias descendentes corticofugais actuam entre si na verticalidade é maioritariamente desconhecida. Presumivelmente a APO, AFO e ASO são activadas simultaneamente e bilateralmente projectando-se inferiormente na direcção do mesencéfalo (evidência III).^{39, 40} Aqui, a estrutura congénere do PPRF para a produção de sacadas verticais é o núcleo intersticial rostral do FLM (irFLM). Os irFLM promovem sacadas para cima (cada irFLM excita ambos os núcleos do III par, responsáveis pela inervação dos músculos recto superior e oblíquo inferior) e para baixo (cada irFLM excita apenas os núcleos do III e IV pares ipsilaterais, responsáveis pela inervação dos músculos recto inferior e oblíquo superior) (Fig. 4) (evidência III).^{19, 41, 42} As áreas corticais e respectivas projecções descendentes da perseguição vertical são as mesmas que coordenam a perseguição horizontal, mas de novo, existe pouca evidência relativamente ao seu funcionamento durante a verticalidade ocular.^{21, 39, 40, 43} O estímulo da perseguição vertical chega ao troncoencefálico passando por várias estruturas intermédias (evidência III).^{12, 13, 25, 30, 31} Na perseguição para cima, é possível que a informação prossiga por um grupo de células contíguas ao pedúnculo cerebeloso inferior denominado grupo-Y e pelo nVIII, seguindo depois por três feixes distintos [*brachium conjunctivum* (BC), tracto tegmental ventral (TTV) e FLM] até chegar aos nIII.²⁸ A informação correspondente à perseguição para baixo parece seguir directamente para o nVIII e daí, pelo FLM (e eventualmente BC) até aos nIII e nIV (Fig. 4) (evidência IV).^{19, 27, 28, 31} O ROV vertical origina-se em projecções dos canais semicirculares anteriores (CSA) e posteriores (CSP) para os nIII e nIV. O ROV para cima implica um movimento cefálico para baixo e dos olhos para cima, activando ambos os CSA. Os sinais vestibulares seguem para ambos os nVIII e daí, pelo FLM, BC e TTV, chegam aos nIII. O ROV para baixo implica um movimento cefálico para cima e dos olhos para baixo, activando ambos os CSP. Aqui o sinal é transportado unicamente no FLM até aos nIII e nIV (Fig. 4).¹

No movimento ocular conjugado vertical, os sinais sacádicos e de integração provêm maioritariamente de estruturas localizadas no mesencéfalo, enquanto os sinais da perseguição e vestibulares provêm da medula oblonga e/ou ponte, convergindo todos estes para os núcleos do III e IV pares cranianos no mesencéfalo.^{41, 44-49}

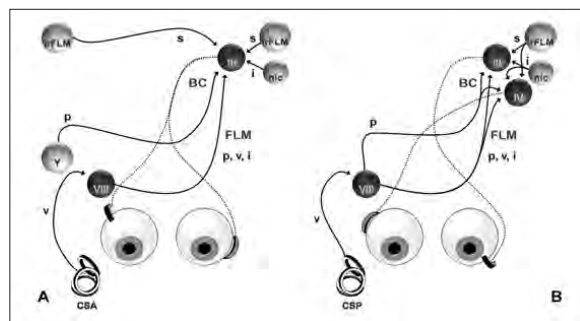


Fig. 4. Esquema simplificado sobre a anatomia infratentorial do olhar conjugado vertical, para cima (A) e para baixo (B). O núcleo do III par craniano (III) [e núcleo do IV par craniano (IV) no movimento para baixo] recebe(m) a convergência de sinais sacádicos (s), de perseguição (p), vestibulares (v) e integradores (i). irFLM núcleo intersticial rostral do feixe longitudinal medial; nic, núcleo intersticial de Cajal; BC, *brachium conjunctivum*; FLM, feixe longitudinal medial; Y, células do grupo-Y; CSA, canal semicircular anterior; CSP, canal semicircular posterior; VIII, núcleo do VIII par craniano. As linhas a tracejado correspondem a fascículos do nervo oculomotor (III) (A,B) e nervo troclear (IV) (B). Para uma melhor compreensão, sugere-se a leitura de uma obra de referência.¹ (adaptado de Leigh e Zee¹, com permissão).

2. PARÉSIA CONJUGADA DO OLHAR

A parésia do olhar conjugado implica uma fraqueza do olhar em determinada direcção, podendo esta ser horizontal unilateral ou bilateral, vertical ou global, afectando em combinações variáveis as sacadas e/ou a perseguição. Na sua forma extrema, os olhos não permanecem na linha média, ocorrendo um desvio do olhar na direcção contrária à parésia. Excepcionalmente, este desvio poderá ser provocado por mecanismos irritativos e não por parésia extrema.

2.1. PARÉSIA CONJUGADA UNILATERAL DO OLHAR HORIZONTAL

A parésia conjugada sacádica unilateral do olhar deve-se a uma lesão hemisférica frontoparietal *contralateral* que afecte a AFO e/ou APO, lesão das vias corticopontinas descendentes ou lesão pontina *ipsilateral* que afecte o nVI e/ou a FRPP (Fig. 5; Tabela 2) (evidência II).⁵⁰⁻⁵⁸ Se o reflexo oculo vestibular permitir que os olhos “regressem” à linha média, uma lesão hemisférica é suspeitada em detrimento de uma lesão pontina afectando o nVI, ainda que na fase aguda o ROV possa ser difícil de executar e/ou interpretar (evidência III).⁵⁹ Mais útil do ponto de vista clínico será a presença de um défice motor *ipsilateral* à direcção da parésia, o que indica uma lesão hemisférica, contrapondo com a presença de hemiparesia *contralateral* à direcção da parésia, o que indica uma lesão pontina (evidência II).⁶⁰ Se a lesão for aguda, extensa (atingindo áreas corticais e subcorticais, não precisando obrigatoriamente de afectar a AFO) e/ou hemisférica direita, ocorre um desvio ocular

12 DISTÚRBIOS SUPRA E INTERNUCLEARES DA MOTILIDADE OCULAR

conjugado marcado e persistente no sentido da lesão, possivelmente causado por concomitante distúrbio dos mecanismos da atenção (evidência II).^{51, 58, 60-63} Em 1 a 5% das lesões hemisféricas, principalmente se de grande dimensão e com extensão/compressão mesodiencefálica (possivelmente comprimindo as vias oculomotoras contralaterais), o desvio poderá ocorrer “paradoxalmente” no sentido da hemiparésia (tal como nas lesões pontinas), sendo este talvez mais comum nas hemorragias talâmicas, ocorrendo alguns dias após a apresentação do quadro clínico (evidência III).^{51, 64, 65} A presença de um desvio ocular no sentido da hemiparésia obriga a equacionar também uma lesão cortical epiléptica irritativa, principalmente se o desvio é intermitente e se existem movimentos nistagmóides (recomendação forte; evidência II).^{66, 67}

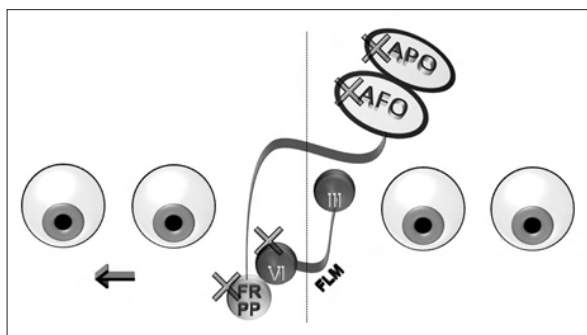


Fig. 5 - Parésia sacádica do olhar conjugado horizontal (para a direita). APO, área parietal ocular; AFO, área frontal ocular; FRPP, formação reticular paramediana pontina; VI, núcleo do VI par craniano; III, núcleo do III par craniano; FLM, feixe longitudinal medial; X, localizações putativas das lesões. Os globos oculares com uma seta adjacente representam o movimento do olhar para a direita enquanto os globos oculares sem seta representam o olhar na linha média. A linha a tracejado corresponde à linha média.

Já a parésia exclusiva da perseguição unilateral (manifestando-se clinicamente por uma decomposição da perseguição) deve-se a uma lesão *ipsilateral* hemisférica que envolva a AFO e/ou JOPT, lesão das vias corticopontinas descendentes, lesão *ipsilateral* pontina que envolva o núcleo pontino dorsolateral (NPDL) ou lesão cerebelosa que envolva o vérmis dorsal (VD), núcleo fastigial (NF) e/ou região flocular/paraflocular (FL/PF) (Tabela 3) (evidência II).⁶⁸⁻⁷⁶

A parésia aguda do olhar conjugado obriga a um exame de imagem craniano urgente, nomeadamente tomografia axial computadorizada (TAC) e/ou ressonância magnética (RMN) (Fig. 6) (recomendação forte; evidência I).^{63, 77}

⁷⁸ Ainda que em contexto agudo se opte primeiramente pela realização de TAC cranioencefálica, esta pode não demonstrar a lesão em cerca de 12% de doentes com desvio ocular conjugado promovido por enfarte cerebral e em 69% de doentes evidenciando outras patologias (evidência II).⁷⁷ A RMN, por sua vez, tem

uma maior sensibilidade para enfartes cerebrais agudos, comparativamente à TAC (evidência II).⁷⁸ Isto reflecte-se principalmente quando usada a ponderação por difusão na RMN (evidência II).⁶³

A parésia do olhar conjugado horizontal é frequentemente causada por enfartes cerebrais. Esta ocorre em cerca de 30% dos doentes com enfarte isquémico cerebral e correlaciona-se com uma maior severidade clínica inicial (**evidência II**).⁶³ Outras causas poderão ser traumatismos cranioencefálicos, tumores, infecções, desmielinização e insultos metabólicos. Ainda assim, um quadro atípico e/ou exame de imagem e electroencefalograma (EEG) inconclusivos deverão alargar o diagnóstico diferencial de modo a incluir miastenia gravis, botulismo, síndrome de Miller-Fisher, síndrome paraneoplásico, encefalopatia de Wernicke ou intoxicação (Figura 5) (recomendação forte; evidência III).⁷⁹

Tanto as alterações das sacadas, como da perseguição tendem a ser mais marcadas e duradouras em lesões hemisféricas direitas (evidência II).⁶⁹ A parésia do olhar conjugado em contexto de enfarte cerebral isquémico ou hemorrágico regride nos primeiros dois dias em 57% dos doentes e nos três dias seguintes em 90%, sendo mais duradoura quando existência prévia de lesão conjunta hemisférica contralateral (evidência II).⁸⁰ A presença de desvio ocular conjugado inicial relaciona-se com maior morbidade e mortalidade aos três meses após o evento (**evidência II**).^{62, 81} Ainda assim é importante referir que a morbidade após o AVC se encontra fortemente correlacionada com a severidade clínica no início do quadro, pelo que a presença de parésia do olhar conjugado poderá aqui funcionar como um factor confundente.⁶³ O desvio ocular não parece correlacionar-se no entanto com o agravamento clínico nas primeiras 24h (evidência I).⁸² Na minoria de doentes em que o desvio ocular conjugado não melhora, a ressecção-retroinserção cirúrgica bilateral dos músculos rectos medial e lateral pode melhorar o torcicolo consequente deste desvio. (recomendação fraca; evidência IV).⁸³ O desvio do estrabismo deverá ser estável durante um ano e o uso de prismas deverá preceder a decisão cirúrgica de modo a poder avaliar o benefício da cirurgia.⁸⁴

Tabela 2 - Parésia e/ou desvio unilateral das sacadas horizontais. Localização da lesão.

<p>Área frontal oculomotora^{67*}, Área parietal oculomotora^{67*}, Junção occipito-parieto-temporal^{66*}</p> <p>Tálamo^{51#}, núcleo estriado-subtalâmico⁸⁵ Formação reticular paramediana pontina⁵⁷, núcleo do VI par craniano⁵⁵</p> <p>Área frontal oculomotora⁵⁰, área parietal oculomotora⁵⁶, área suplementar oculomotora⁵⁴, córtex pré-frontal dorsolateral⁵³, corona radiata⁵²</p>

Uma lesão talâmica pode promover desvio ocular conjugado contralateral à lesão

* Lesão epiléptica irritativa

Tabela 3 - Parésia unilateral da perseguição horizontal. Localização da lesão.

<p>Junção occipito-parieto-temporal^{69,71}, área frontal oculomotora⁶⁸, área parietal oculomotora^{70, 71}, área suplementar oculomotora⁷⁰</p> <p>Tálamo⁷²</p> <p>Tronco encefálico rostral e caudal⁷³, tronco encefálico basal⁷⁵, núcleo pontino dorsolateral⁷⁴ Cerebelo⁷⁶</p>

2.2. PARÉSIA CONJUGADA BILATERAL DO OLHAR HORIZONTAL

Esta condição é normalmente causada por lesões bilaterais pontinas que afectem ambos os nVI e FRPP, promovendo parésia das sacadas, perseguição e ROV na direcção horizontal (evidência II).⁸⁶ O atingimento selectivo de ambas as FRPP, não afectando os nVI, poderá afectar apenas as sacadas, “poupando” a perseguição e o ROV horizontais. (evidência III).⁸⁷ Já lesões hemisféricas bilaterais adquiridas provocam normalmente perturbação do olhar conjugado não só no sentido horizontal, mas também *vertical*. A excepção a esta regra ocorre na variante congénita da apraxia motora ocular (apraxia de Cogan), na qual a perturbação das sacadas se restringe classicamente à direcção horizontal, identificando-se défices variáveis da perseguição e reflexo oculo-vestibular.⁸⁸ Então, lesões hemisféricas bilaterais adquiridas de predomínio anterior (lesões frontais englobando as AFO ou lesões frontoparietais englobando as AFO e APO) causam perturbação das sacadas voluntárias (e eventualmente das reflexas) e da perseguição, na direcção horizontal e vertical, deixando tipicamente intacto o reflexo oculo-vestibular (evidência II).^{89, 90} Lesões hemisféricas bilaterais adquiridas de predomínio posterior (lesões parieto-occipitais que englobem a APO e JOPT) promovem défices semelhantes, mas associando-se a estes um distúrbio da atenção (simultagnosia) e da procura visual (ataxia óptica), constituindo o síndrome de Balint (evidência II).⁹¹ Ainda que vulgarmente na literatura, o termo parésia seja aplicado aos quadros hemisféricos descritos, estes serão mais correctamente designados por apraxia motora ocular adquirida, visto que o termo parésia reserva-se para a *lentificação ou ausência* da sacada, enquanto a alteração predominante nestes quadros é um *atraso* no início da execução de uma sacada, mais correctamente designado por apraxia.

O tratamento e prognóstico da parésia sacádica horizontal bilateral é extremamente variável tendo em conta as múltiplas patologias que promovem este quadro. A título de exemplo, o prognóstico da parésia sacádica após cirurgia cardíaca, possivelmente de origem isquémica, é reservado (evidência IV).⁹² Já em doenças metabólicas raras como é o caso da doença de Gaucher, a reposição enzimática através de uma formulação modificada de glucocerebrosidase poderá estabilizar a parésia sacádica (**recomendação fraca; evidência II**).⁹³

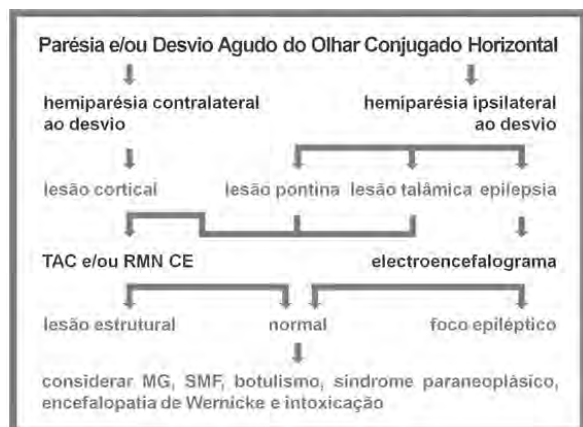


Figura 6 - Abordagem clínica da parésia e/ou desvio agudo do olhar conjugado horizontal. TAC CE, tomografia axial computadorizada cranioencefálica; RMN CE, ressonância magnética cranioencefálica, MG, miastenia gravis; SMF, síndrome de Miller-Fisher

12 DISTÚRBIOS SUPRA E INTERNUCLEARES DA MOTILIDADE OCULAR

Tabela 4. Parésia bilateral das sacadas horizontais. Localização da lesão e etiologia.

Lesões frontais ou frontoparietais bilaterais^{##} (enfarte cerebral⁸⁹, cirurgia cardíaca⁹⁰, apraxia de *Cogan*⁸⁸, abetalipoproteinemia^{94##}, síndrome de Joubert⁹⁵, doença de Pelizaeus-Merzbacher⁹⁶, ataxia e apraxia ocular motora^{97, 98}, ataxia-telangectasia⁹⁹, degenerescência cortico-basal¹⁰⁰, doença de Huntington¹⁰¹)

Lesões parieto-occipitais^{91##}

Lesões das FRPP e/ou neurónios omnipausa** [enfarte pontino¹⁰², esclerose múltipla¹⁰², metástases¹⁰³, cirurgia cardíaca¹⁰⁴, mielinólise pântica¹⁰⁵, síndrome paraneoplásico¹⁰⁶, ataxia degenerativa¹⁰⁷, paralisia do olhar conjugado horizontal familiar e escoliose¹⁰⁸, paralisia supranuclear progressiva^{109#}, demência de corpos de Lewy^{110#}, doença de Parkinson avançada^{111#}, doença de Huntington^{101#}, doença de Lytico-bodig^{112#}, doença de Wilson^{113#}, doença de Gaucher¹¹⁴, doença de Whipple^{115#}, tétano^{116#}, doença do neurónio motor^{117#}, doença de Niemann-pick^{118#}, doença de Tay-Sachs^{119#}, síndrome de imunodeficiência adquirida^{120#}, fármacos (diazepam^{121#}, lítio¹²², amitriptilina¹²³), organofosforados^{124*}, neuropatia óptica hereditária de Leber “plus”, angioma cavernoso¹²⁶, angiopatia amilóide cerebral^{127#}]

Lesões dos nVI, isoladamente** (esclerose múltipla⁸⁶, displasia pontina tegmentar¹²⁸, disgenesia do tronco encefálico de Athabasca¹²⁹, síndrome de Möbius^{130, 131})

** O distúrbio principal/inicial corresponde a uma diminuição da velocidade das sacadas (parésia)

Compromisso inicial das sacadas verticais e subsequente alteração das sacadas horizontais

O distúrbio principal/inicial corresponde a um atraso no início da execução da sacada (apraxia)

* Compromisso inicial com afecção simultânea das sacadas verticais e horizontais

Nota. O comprometimento hemisférico vs. pontino em algumas destas entidades é hipotético, tendo em conta o número reduzido de casos com evidência anatomo-patológica. FRPP, formação reticular pontina paramediana; nVI, núcleo do VI par craniano

2.3. PARÉSIA CONJUGADA DO OLHAR VERTICAL

A parésia vertical das sacadas é na maior parte das vezes provocada por patologia do mesencéfalo, encontrando-se normalmente a lesão nos irFLM e/ou na comissura posterior (CP) (Fig. 7) (evidência II).¹³²⁻¹³⁶ Então, lesões *bilaterais* agudas dos irFLM, usualmente vasculares (tabela 5), provocam parésia vertical bidireccional ou predominantemente para baixo (evidência II).^{132, 134-136} Lesões *unilaterais* dos irFLM, sendo raras, podem causar uma parésia isolada do olhar sacádico bidireccional ou predominantemente para cima (evidência III).¹³⁷ A preservação de uma normal excursão vertical na manobra oculocefálica favorece uma etiologia supranuclear, embora o exame à cabeceira nem sempre seja fácil objectivar este achado (recomendação forte; evidência III).^{135, 137} Lesões crónicas dos irFLM, usualmente provocadas por doenças neurodegenerativas, podem igualmente promover parésia sacádica vertical. Um exemplo clássico desta última situação é o quadro de parkinsonismo atípico denominado paralisia supranuclear progressiva (PSP), no qual a diminuição da velocidade das sacadas verticais ocorre na maior parte dos doentes durante os primeiros três anos de doença, podendo a pesquisa deste achado ajudar a diferenciar a PSP de outras síndromes parkinsonianas (recomendação forte; evidência II).^{100, 138} A parésia das sacadas verticais pode também constituir um potencial marcador de progressão de doença, correlacionando-se por exemplo com a razão da atrofia pontina/mesencefálica nos doentes com doença de Niemann-Pick (evidência II). Como nota de atenção, a restrição do movimento vertical superior relacionada com o envelhecimento fisiológico não se faz acompanhar de *diminuição da velocidade* das sacadas verticais, pelo que a existência de restrição vertical superior isolada num doente idoso não deverá ser considerada um indicador de patologia subjacente (recomendação forte; evidência II).^{140, 141} Lesões da comissura posterior, possivelmente atingindo as projecções axonais dos niC e do próprio núcleo da comissura posterior (nCP), provocam um quadro clássico oculomotor denominado síndrome de Parinaud, que se caracteriza por parésia sacádica do olhar para cima, défices variáveis da perseguição, integração ou ROV vertical, retracção palpebral (ocasionalmente ptose), espasmo retráctil convergente, dissociação pupilar foto-acomodativa, atraso palpebral no olhar para baixo (“lid lag”), perturbação da vergência (insuficiência ou espasmo da convergência, insuficiência da divergência), intrusões sacádicas e desvio oblíquo (“skew deviation”).^{59, 142-147} O síndrome de Parinaud é frequentemente causado por hidrocefalia obstrutiva e/ou tumores pineais em crianças e enfartes isquémicos mesencefálicos ou enfartes hemorrágicos mesencefálicos e/ou talâmicos em adultos.¹⁴⁸⁻¹⁵⁴ O

desvio ocular conjugado vertical para baixo (sinal do “pôr do sol”) pode ocorrer na fase aguda deste síndrome, principalmente em hemorragias talâmicas nos adultos e em hemorragias intraventriculares nas crianças.^{152, 155, 156} O desvio tônico ocular para cima poderá ocorrer transitoriamente sob a forma de distonia devido ao uso de medicação neuroléptica, entre outras causas.^{157, 158} O desvio tônico transitório para cima ou para baixo em neonatos pode constituir um achado benigno, principalmente se o desvio for revertido pelo ROV.¹⁵⁹ A parésia isolada da perseguição vertical poderá ocorrer nos casos de oftalmoplegia internuclear (OIN) bilateral.¹⁶⁰

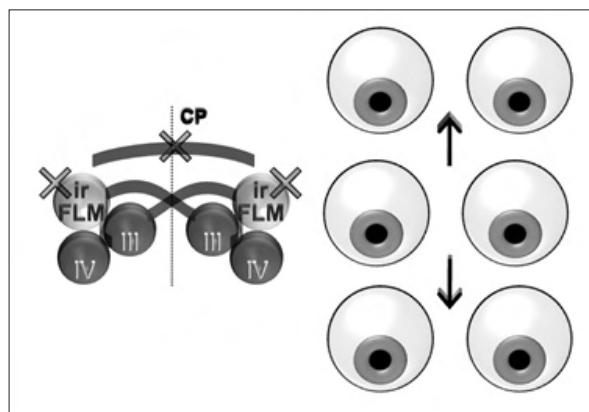


Figura 7 - Parésia sacádica do olhar conjugado vertical. CP, comissura posterior; irFLM, núcleo intersticial rostral do feixe longitudinal medial; IV, núcleo do IV par craniano; III, núcleo do III par craniano; FLM, feixe longitudinal medial; X, localizações putativas das lesões. Os globos oculares com uma seta para cima representam o movimento do olhar para cima enquanto os globos oculares com uma seta para baixo representam o olhar para baixo, e os globos oculares sem seta representam o olhar na linha média. A linha a tracejado corresponde à linha média.

A parésia aguda do olhar conjugado vertical obriga a um exame de imagem craniano urgente, nomeadamente TAC e/ou RMN, sendo a sequência por difusão a mais sensível no último exame (recomendação forte; evidência II).¹⁶¹ Tal como na abordagem da parésia do olhar conjugado horizontal, também nesta situação um quadro atípico e/ou exame de imagem não demonstrativo de lesão estrutural, deverão alargar o diagnóstico diferencial de modo a englobar miastenia gravis, botulismo, síndrome de Miller-Fisher, orbitopatia tiroideia, síndrome paraneoplásico, encefalopatia de Wernicke, déficit de vitamina B12, infecção ou intoxicação (Fig. 8) (recomendação forte; evidência III).¹⁶²

A parésia vertical crônica enquadra-se normalmente em doenças neurodegenerativas e hereditárias do metabolismo (tabela 5). A suspeita destas últimas justifica o estudo metabólico e início de eventual tratamento causal, podendo este último estabilizar o quadro sacádico, como é o exemplo do uso de minglustato em 29 doentes Niemann-Pick tipo C (recomendação fraca; evidência III).^{163, 164}

Quando o tratamento causal é possível, a ressecção

tumoral e quimioterapia/radioterapia adjuvantes parecem melhorar a restrição da verticalidade superior em doentes com síndrome de Parinaud (recomendação forte; evidência II).¹⁶⁵ No que diz respeito ao tratamento sintomático, a ressecção cirúrgica bilateral dos rectos inferiores poderá melhorar a postura cefálica anómala em casos seleccionados de parésia vertical, sendo aconselhável a estabilidade do desvio ocular nos três meses anteriores e uma avaliação prévia do benefício através do uso de prismas ou oclusão ocular (recomendação forte; evidência III).¹⁶⁶

Tabela 5 - Parésia das Sacadas Verticais. Localização da Lesão e Etiologia.

Lesão bi-hemisférica, lesão hemisférica direita¹⁶⁸, lesão hemisférica esquerda (quistos porencéfálicos¹⁶⁹)
Lesões talâmicas com provável extensão mesencefálica¹⁷⁰⁻¹⁷²

Lesão unilateral do irFLM¹⁷³, lesões bilaterais dos irFLM, isoladamente¹⁷⁴, lesões bilaterais dos niC, isoladamente¹⁷⁵

Lesões bilaterais dos irFLM, niC e/ou CP* (tumores¹⁴², enfarte isquémico ou hemorrágico^{136, 137, 142, 176-178}, hidrocefalia e/ou disfunção de derivação ventricular^{179, 180}, paralisia supranuclear progressiva^{100, 109}, doença de Huntington¹⁰¹, degenerescência corticobasal^{100, 181}, demência de corpos de Lewi¹¹⁰, atrofia multissistémica¹⁸², síndrome paraneoplásico^{106, 183}, ataxia degenerativa¹⁰⁷, encefalopatia de Wernicke¹⁴², déficit de vitamina B12¹⁸⁴, doença de Parkinson avançada¹¹¹, doença de Parkinson monogénica^{185, 186}, parkinsonismo atípico de Guadalupe¹⁸⁷, parkinsonismo pós-encefálico¹⁸⁸, doença de Lytico-bodig¹¹², tétano¹¹⁶, doença do neurónio motor¹¹⁷, doença de Niemann-pick¹⁸⁹, doença de Gaucher^{114, 190}, doença de Tay-Sachs^{119, 191}, leucinosose¹⁹², lipofuscinose¹⁹³, doença de Wilson¹¹³, paraparésia espástica¹⁹⁴, kernicterus¹⁹⁵, fármacos (fenobarbital, fenitoína, carbamazepina, valproato, organofosforados, amitriptilina)^{123, 196-199}, esclerose múltipla²⁰⁰, sarcoidose²⁰¹, doença de Whipple¹¹⁵, sífilis²⁰², tuberculose¹⁴², histoplasmose²⁰³, toxoplasmose¹⁴², doença de priões²⁰⁴, desvio tônico benigno da infância²⁰⁵, siringobulbia mesencefálica²⁰⁶, traumatismo crânio-encefálico²⁰⁷, neurocirurgia²⁰⁸, malformação arterio-venosa¹⁴², aneurisma^{142, 209}, defeitos congénitos¹⁴², herniação tentorial^{142, 210}, abetalipoproteinémia¹⁴², síndrome de Joubert⁹⁵, doença de Leigh²¹¹, hiperglicinúria²¹², xeroderma pigmentosum, variante de doença de Alzheimer, encefalomielite progressiva com rigidez e mioclónus, demência fronto-temporal e parkinsonismo²¹⁶, doença de Fahr, hipotireoidismo²¹⁸, hipotensão intracraniana²¹⁹, síndrome de Perry²²⁰, neurodegeneração associada a pantotenato-cinase²²¹, síndrome de Wolfram, hiperglicémia não cetótica²²³, doença celíaca²²⁴, estimulação cerebral profunda, síndrome da coluna rígida²²⁶, gliose subcortical progressiva²²⁷, leucoencefalopatia difusa hereditária com esferídeos²²⁸, endocardite infecciosa²²⁹, acidúria glutárica²³⁰

12 DISTÚRBIOS SUPRA E INTERNUCLEARES DA MOTILIDADE OCULAR

* a comissura posterior constitui a localização estratégica da lesão no síndrome de Parinaud

Nota. O comprometimento selectivo do irFLM, niC e/ou CP em algumas destas entidades é hipotético, tendo em conta o número reduzido de casos com evidência anatomopatológica.

irFLM, núcleo intersticial rostral do feixe longitudinal medial; niC, núcleo intersticial de Cajal; CP, comissura posterior

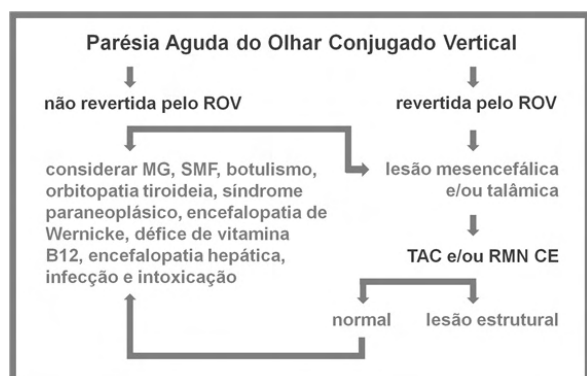


Fig. 8 - Abordagem clínica da parésia aguda do olhar conjugado vertical. ROV, reflexo oculovestibular; TAC CE, tomografia axial computadorizada cranioencefálica; RMN CE, ressonância magnética cranioencefálica, MG, miastenia gravis; SMF, síndrome de Miller-Fisher

2.4. PARÉZIA GLOBAL DO OLHAR CONJUGADO

Um quadro de oftalmoparésia total raramente é provocado por uma lesão de carácter supranuclear. Ainda assim, lesões agudas bilaterais das FRPP demonstraram inconsistentemente parésia do olhar conjugado horizontal e vertical, talvez por compromisso adicional dos neurónios omnipausa (evidência III).^{87, 231} De igual modo, lesões extensas mesencefálicas raramente podem provocar oftalmoplegia vertical e horizontal, talvez por atingimento adicional das vias descendentes oculomotoras (evidência III).²³² Doenças que comprometam tendencialmente uma das direcções, como é o caso da PSP, doença de Gaucher ou Tay-Sachs, poderão também evidenciar oftalmoplegia total em estádios avançados. Já a perturbação global da perseguição é um achado inespecífico quando encontrado isoladamente, sendo evidenciado em múltiplas patologias (tabela 6) e no envelhecimento fisiológico (evidência II).^{111, 233-240}

Tabela 6 - Parésia Global da Perseguição Conjugada. Etiologia.

Envelhecimento²³³, doença de Parkinson¹¹¹, paralisia supranuclear progressiva²³⁴, doenças do cerebelo²³⁶, encefalopatia hepática²³⁷, esquizofrenia²³⁵, demência de Alzheimer²³⁸, lesões corticais posteriores²⁴⁰, lesões cerebrais extensas²³⁹

3. DESCONJUGAÇÃO DO OLHAR HORIZONTAL

3.1. OFTALMOPARÉSIA INTERNUCLEAR

A oftalmoparésia internuclear (OIN) resulta de lesões paramedianas pontinas e/ou mesencefálicas do FLM a qualquer nível entre o nVI e o nIII (Fig. 9) (evidência I).^{102, 241, 242} A OIN consiste na parésia da adução do olho ipsilateral à lesão e nistagmo abductor no olho contralateral. A parésia da adução é o sinal mais sensível da OIN, constituindo uma restrição total da adução em cerca de metade dos doentes e uma diminuição da velocidade das sacadas do olho aductor (quando comparada com a velocidade das mesmas no olho abductor) na outra metade (evidência II).^{243, 244} Os sintomas mais frequentes são a diplopia, oscilopsia, fadiga visual e visão nebulada, sendo que a presença conjunta de OIN e nistagmo evocado pela direcção do olhar promovem também diminuição da acuidade visual à distância em doentes com esclerose múltipla (EM) sem evidência de nevríte óptica (evidência II).^{243, 245} Podem-se associar à OIN os seguintes sinais: esoforia²⁴⁶, exotropia²⁴⁷, reacção de "tilt" ocular (conjunção de desvio oblíquo - sendo o olho adutor frequentemente o hipertrópico, torsão ocular, inclinação do pescoço e alteração da subjectividade vertical visual)²⁴⁸, nistagmo vertical para baixo dissociado (olho abductor com componente torsional associado)²⁴⁹, nistagmo vertical para cima²⁵⁰, nistagmo pendular²⁵¹, nistagmo puramente rotatório ipsiversivo²⁵², parésia do IV par craniano contralateral²⁵³, nistagmo em balsa²⁵⁴, nistagmo evocado pela direcção do olhar, perseguição e ROV verticais alterados²⁵⁵ e intrusões sacádicas.²⁵⁶ A bilateralidade vs. unilateralidade da OIN não está associada a um diagnóstico específico, ainda que a bilateralidade seja frequentemente encontrada na esclerose múltipla e raramente nos enfartes do tronco encefálico (evidência II).^{243, 257, 258} A preservação da convergência não permite fazer a distinção entre uma localização pontina e mesencefálica (evidência II).¹⁰² Na literatura são descritas uma miríade de variantes clínicas da OIN, grande parte destas reflectindo uma extensão da lesão a estruturas adjacentes. Constituem um exemplo disso, as seguintes entidades: (i) OIN bilateral, (ii) síndrome de um e meio (OIN e parésia do olhar conjugado horizontal ipsilateral, devido a lesão conjunta do FLM e nVI e/ou FRPP, frequentemente causado por lesões vasculares²⁴²), síndrome de oito e meio (síndrome de um e meio e parésia facial ipsilateral), WEBINO ("wall-eyed bilateral internuclear ophthalmoplegia", OIN bilateral e exotropia), WEMINO ("wall-eyed monocular internuclear ophthalmoplegia", OIN unilateral e exotropia do olho com deficiente adução), exotropia pontina paralítica (síndrome de um e meio e exotropia do olho com nistagmo abductor) e exotropia

pontina não paralítica (OIN unilateral e exotropia do olho com nistagmo abductor).^{247, 259-263}

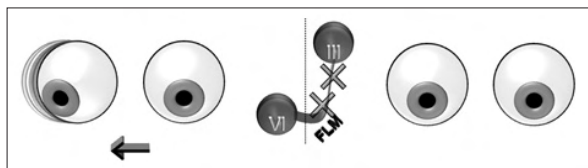


Figura 9 - Oftalmoparésia internuclear. VI, núcleo do VI par craniano; III, núcleo do III par craniano; FLM, feixe longitudinal medial; X, localizações putativas das lesões. Os globos oculares com uma seta adjacente representam o movimento do olhar para a direita enquanto os globos oculares sem seta representam o olhar na linha média. A linha a tracejado corresponde à linha média.

A EM em doentes jovens e o acidente vascular cerebral em idosos partilham cerca de 60% dos casos de OIN, resultando os restantes casos de infecção e trauma entre outras causas (Tabela 7) (evidência II).^{242, 258} Cerca de um terço dos doentes adultos com EM evidenciam OIN.²⁴³ A OIN é uma das alterações dos movimentos oculares na EM que se correlaciona com um estágio mais avançado da doença e com incapacidade física a médio prazo (2 anos) (evidência II).^{264, 265}

A RMN cranioencefálica é o exame de eleição para estabelecer a localização da lesão na OIN (recomendação forte; evidência I).^{102, 241, 242} Ainda assim, num estudo em que foram agrupados doentes com várias causas de OIN, a sensibilidade da RMN para a detecção de uma lesão compatível com OIN clínica, variou entre 100% nos doentes com patologia vascular e 50% nos doentes com EM.²⁴² Noutro estudo, a sensibilidade da RMN cranioencefálica na detecção de OIN em doentes com EM chegou aos 100%, tendo neste caso sido utilizados cortes axiais e sagitais finos em sequência de densidade protónica.²⁴¹ Adicionalmente, a análise conjunta do tempo de relaxamento T2 (RT2) e coeficiente de difusão aparente (CDA) na RMN, parecem ajudar na distinção entre uma lesão desmielinizante (CDA elevado, RT2 baixo) e isquémica (CDA baixo, RT2 elevado) (recomendação forte; evidência III).²⁶⁶

A TAC cranioencefálica, evidenciando uma baixa sensibilidade, tem um lugar nas situações urgentes e/ou quando existem contra-indicações à realização de RMN.²⁶⁷ A captação e registo dos movimentos oculares permitem aumentar a sensibilidade na detecção da OIN, visto que um defeito moderado pode não ser identificado no exame à cabeceira em cerca 70% dos casos, aumentando-se assim em cerca de 20 a 100% a sensibilidade para a detecção de OIN (recomendação forte; evidência II).²⁶⁸⁻²⁷⁰ Cerca de metade dos casos “unilaterais” do ponto de vista clínico são efectivamente bilaterais quando o registo é efectuado.²⁴³

Algumas entidades clínicas podem promover um quadro semelhante a OIN, tais como a miastenia gravis, síndrome

de Miller-Fisher, síndrome de Guillain-Barré, distrofia miotónica, intoxicação, défice de vitamina B12, sífilis e meningite infecciosa ou carcinomatosa. A ausência de lesões na RMN e/ou a presença de fatigabilidade muscular entre outros sinais e/ou sintomas justificam a realização de exames complementares (Fig. 10) (recomendação forte; evidência III).²⁷¹

A recuperação completa da OIN ocorre em 50% dos doentes (mais frequente na EM, trauma e infecção)²⁴², sendo mais prolongada quando a causa é vascular^{242, 272}, se lesão compatível for visível na RMN²⁴² e/ou se existirem sinais neurológicos associados (evidência II).^{272, 273} A recuperação quando a lesão é vascular é no entanto variável entre os estudos (40-80%).^{242, 273}

Ao contrário da nevríte óptica, não existem estudos de evidência sobre o tratamento da OIN, enquanto surto de EM.²⁷⁴ De qualquer modo, o tratamento agudo com metilprednisolona endovenosa ou oral durante 5 dias numa dose diária igual ou superior a 500 mg deverá ser iniciado (recomendação forte; evidência II).²⁷⁵ O tratamento estrabológico da OIN raramente é equacionado, devido por um lado à recuperação espontânea na maioria dos casos e, por outro, à imprevisibilidade da evolução natural da doença neurológica associada, como é o caso nos doentes com EM. Um estudo de pequena dimensão revelou melhoria da diplopia em 13 de 16 doentes com exotropia, após a administração de toxina botulínica no recto lateral (recomendação fraca; evidência III).²⁷⁶ A ressecção-retroinserção unilateral dos rectos horizontais poderá ainda constituir uma opção no síndrome WEBINO, sendo candidatos à cirurgia doentes com diplopia, confusão visual e/ou postura cefálica anómala pré-operatórias e nos quais o estrabismo seja considerado estável e nenhuma recuperação espontânea seja prevista (recomendação fraca; evidência III).²⁷⁷ De igual modo a transposição muscular diminui o grau de exotropia em cerca de 60 dioptrias em doentes com OIN unilateral ou bilateral que apresentam um elevado grau de exotropia e/ou uma limitação moderada da aducção (recomendação fraca; evidência IV).²⁷⁸

12 DISTÚRBIOS SUPRA E INTERNUCLEARES DA MOTILIDADE OCULAR

Tabela 7. Oftalmoplegia internuclear. Etiologia.

<p>Esclerose Múltipla²⁴⁴</p> <p>Enfarte isquêmico lacunar²⁷², enfarte aterotrombótico²⁷², dissecação arterial²⁷⁹, arterite de células gigantes²⁸⁰, lupus eritematoso sistêmico²⁸¹, doença de Behçet²⁸², anemia de células falciformes²⁸³, periarterite nodosa²⁸⁴, doença de Eales²⁸⁵, pioderma gangrenosum²⁸⁶, síndrome de Sneddon²⁸⁷, complicação de técnica invasiva endovascular²⁸⁸, vasculite²⁵⁸, doença de Fabry²⁸⁹</p> <p>Enfarte hemorrágico²⁵⁸, hemorragia subaracnoideia e hidrocefalia²⁹⁰</p> <p>Tumores infratentoriais²⁹¹</p> <p>Meningite criptocócica²⁹², tuberculose²⁹³, meningoencefalite bacteriana²⁹⁴, meningite vírica²⁹⁶, sífilis²⁵⁸, poliomielite²⁹⁷, síndrome de imunodeficiência adquirida²⁹⁸, cisticercose²⁴², doença de priões²⁹⁹, doença de Whipple³⁰⁰, brucelose²⁵⁸, sépsis²⁵⁸, borreliose¹, listeriose¹, aspergilose¹</p> <p>Traumatismo cranioencefálico³⁰¹, traumatismo cervical³⁰²</p> <p>Metastização meníngea³⁰³, síndrome paraneoplásico³⁰⁴, efeito pós-quimioterapia e radioterapia³⁰⁵, leucemia³⁰⁶</p> <p>Encefalopatia de Wernicke³⁰⁷, anemia perniciosa³⁰⁸, encefalopatia hepática³⁰⁹, leucinose¹⁹², abetalipoproteinemia⁹⁴, doença celíaca³¹⁰, hiperparatireoidismo³¹¹, doença de Tay-Sachs³¹², doença de Fabry²⁸⁹</p> <p>Paralisia supranuclear progressiva³¹³, ataxia degenerativa³¹⁴, ataxia episódica³¹⁵, ataxia progressiva e tremor palatino³¹⁶, demência de Alzheimer monogénica³¹⁷, síndrome da coluna rígida³¹⁸, doença de inclusão hialina intranuclear neuronal³¹⁹</p> <p>Malformação de Arnold-Chiari³²⁰, defeitos congénitos³²¹</p> <p>Intoxicação por cocaína³²², fenotiazinas³²³, antidepressivos tricíclicos³²⁴, cimetidina³²⁵, propranolol³²⁵, barbitúricos³²⁶, lítio³²⁷, penicilamina³²⁸, fenfluramina³²⁹, tolueno³³⁰, tacrolimus³³¹, propilhexedrina³³², monóxido de carbono³³³, lidocaína</p> <p>Pós-cirurgia³³⁴</p> <p>Malformação arteriovenosa³³⁵, hematoma subdural³³⁶, higroma subdural e quisto aracnóide³³⁷, hidrocefalia³³⁸, hipertensão intracraniana ideopática³³⁹, neuromielite óptica³⁴⁰, angioma cavernoso³⁴¹</p>

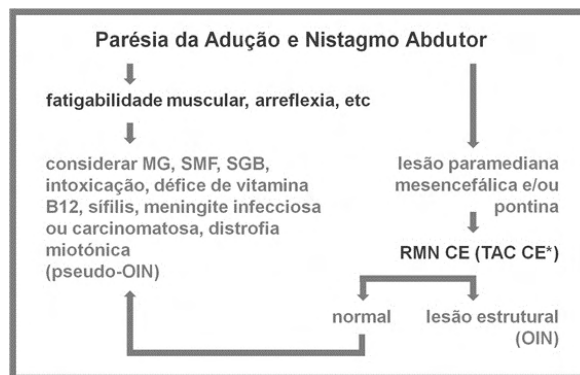


Figura 10 - Abordagem clínica da parésia da adução e nistagmo abdutor. TAC CE, tomografia axial computadorizada cranioencefálica; RMN CE, ressonância magnética cranioencefálica, OIN, oftalmoparésia internuclear, MG, miastenia gravis; SMF, síndrome de Miller-Fisher; SGB, síndrome de Guillain-Barré. *Se quadro clínico urgente e/ou contraindicação à realização de RMN CE.

4. DESCONJUGAÇÃO DO OLHAR VERTICAL

4.1. DESVIO OBLÍQUO (SKEW DEVIATION)

O desvio oblíquo (DO, *skew deviation*) corresponde a um estrabismo causado por disfunção assimétrica das vias vestibulares graviceptivas que se originam nos utrículos/sáculos e canais semicirculares verticais do ouvido interno e que terminam superiormente no niC e núcleos do III e VI par no mesencéfalo (Fig. 11) (evidência I).³⁴²⁻³⁴⁴ O DO constitui cerca de 4% dos casos de hipertropia no adulto.³⁴⁵ A diplopia vertical é um sintoma comum.^{345, 346} Esta forma de estrabismo pode ser comitante ou incomitante^{347, 348}, sendo por vezes difícil na última situação a separação clara entre DO e parésia do IV par craniano. Pode ajudar nessa distinção a presença de intorsão no olho hipertrópico e a clara diminuição do estrabismo vertical na posição deitado (sensibilidade 80%; especificidade 100%) (recomendação forte; evidência II).³⁴⁹⁻³⁵¹

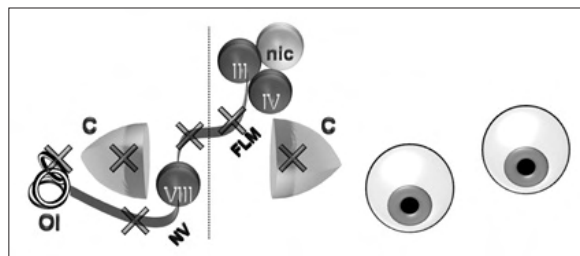


Fig. 11 - Desvio oblíquo. nic, núcleo intersticial de Cajal; IV, núcleo do IV par craniano; III, núcleo do III par craniano; OI, ouvido interno; NV, nervo vestibular; FLM, feixe longitudinal medial; C, cerebelo; X, localizações putativas das lesões. Os globos oculares representam o olhar na linha média. A linha a tracejado corresponde à linha média.

Em associação com o DO encontram-se em 100% dos casos um distúrbio da torsão ocular (em que o olho hipertrópico sofre intorsão e o olho hipotrópico sofre extorsão, ambos em graus variáveis) e em cerca de 60% dos casos a inclinação da cabeça (IC, “head tilt”) para o lado do olho hipotrópico.³⁴³ A esta tríade (DO, torsão ocular patológica e IC) dá-se o nome de reacção de “tilt” ocular (RTO). Associam-se ainda a inclinação patológica da subjectividade vertical visual, nistagmo puramente torsional e outros sinais neurológicos, sendo a pesquisa destes últimos útil na distinção entre uma lesão vestibular central e periférica, ambas promotoras de DO (recomendação forte; evidência II).³⁵¹⁻³⁵³

O DO pode ser provocado por uma lesão do ouvido interno e/ou nervo vestibular, núcleo vestibular, FLM, mesencefalo e raramente por uma lesão no cerebelo (Tabela 8).^{248, 343, 348, 354-356} Em 12% dos casos, o DO pode evidenciar um padrão alternante³⁵⁷, em que o olho hipertrópico muda consoante a direcção horizontal do olhar, sendo esta forma mais frequente em lesões pré-tectais mesencefálicas, cervico-medulares e/ou cerebelosas (evidência III).^{357, 358} O DO é na maior parte dos casos permanente e tónico³⁵⁹, havendo no entanto descrições isoladas de formas episódicas, frequentemente ligadas a lesões mesencefálicas que afectam o niC (evidência III).³⁶⁰ As vias vestibulares graviceptivas parecem decussar na ponte, ligando assim um utrículo e canais verticais ao niC contralateral. Esta teoria surge da evidência que demonstra que o olho hipertrópico do DO é frequentemente *ipsilateral* a lesões mesencefálicas e/ou pontinas superiores rostrais e *contralateral* a lesões medulares e/ou pontinas inferiores caudais (**evidência II**).³⁴³ Foi ainda proposto que o DO poderia ser dividido segundo a existência de hipertropia num só olho (origem medular), hipertropia num olho e hipotropia no olho contralateral (origem mesencefálica), e hipertropia assimétrica em ambos os olhos (origem periférica vestibular) (evidência III).³⁶¹ Lesões mesencefálicas tendem a evidenciar torsão ocular conjugada, enquanto lesões medulares tendem a evidenciar torsão ocular desconjugada, podendo esta ser anormal no olho hipotrópico (**evidência III**).³⁵¹

As etiologias mais frequentes de DO são enfarte isquémico ou hemorrágico, seguidos por tumores e EM (Tabela 8).³⁶²⁻³⁶⁴ A presença de DO, nistagmo multidireccional e/ou reflexo oculocefálico normal, confere uma sensibilidade de 100% e especificidade de 96% para a existência de uma lesão no tronco encefálico em doentes com síndrome vestibular agudo (evidência II).³⁵³ Se analisado isoladamente, a sensibilidade do DO na detecção de uma lesão central baixa para 30-40% (evidência II).^{343, 352, 353}

O DO faz parte de um grupo de doenças promotoras de estrabismo vertical adquirido, como o sejam a parésia do III e IV pares craneanos, miastenia gravis e a orbitopatia

tiroideia (Fig. 12). Tal como na OIN, também no DO a RMN CE evidencia uma maior sensibilidade para a detecção da lesão do que a TAC CE (evidência II).²⁸¹

Tabela 8. Estrabismo vertical vestibular. Localização da Lesão e Etiologia.

Lesão cerebral bilateral (hidrocefalia ¹⁷⁹), região temporo-occipital esquerda e parietal bilateral (epilepsia ³⁶⁵)
Tálamo (enfarte isquémico ^{366, 367})
Lesão mesodiencefálica (enfarte isquémico ³⁵⁹ , enfarte hemorrágico ³⁵⁹ , quisto colóide do terceiro ventrículo ³⁶⁸ , criptococose ³⁶⁹ , estimulação cerebral profunda ³⁷⁰ , cirurgia ³⁷¹)
Lesão ponto-mesencefálica (isquémia ²⁴⁶ , metástases ²⁴⁶)
Lesão ponto-medular (enfarte isquémico ^{356, 372} , siringobulbia ³⁶² , malformação de Arnold-Chiari ³⁷³)
Cerebelo (enfarte isquémico ³⁷⁴ , enfarte hemorrágico ³⁷⁴ , malformação de Arnold-Chiari ³⁷³ , ataxia degenerativa ³⁷³ , doença de priões ³⁷⁵ , síndrome de Joubert ³⁷⁶)
Nervo vestibular (neurectomia e labyrintectomia ^{346, 348} , isquémia ³⁴⁶ , herpes zoster ³⁷⁷ , nevrite vestibular ³⁷⁸ , gentamicina intratimpânica ³⁵⁴)
Tumores ^{358, 362} , esclerose múltipla ³⁶² , síndrome paraneoplásica ³⁷⁹ , síndrome de Miller-Fisher ³⁸⁰ , encefalopatia hepática ³⁸¹ , traumatismo cranioencefálico ³⁶² , encefalite ³⁶² , origem congénita ³⁸² , intoxicação por metaqualona e difenidramina ³⁸³ , carbamazepina ³⁸⁴ , encefalopatia responsiva a corticoesteróides ³⁸⁵ , hipertensão intracraniana ideopática ³⁸⁶ , neuronopatia motora ³⁸⁷ , ataxia na presença de anticorpos antidescarboxilase do ácido glutâmico ³⁸⁸ , cateterismo cardíaco ³⁸⁹ , lúpus ²⁸¹ , desvio tónico paroxístico da infância ¹⁵⁹ , hemiplegia alterna infantil ³⁹⁰

12 DISTÚRBIOS SUPRA E INTERNUCLEARES DA MOTILIDADE OCULAR

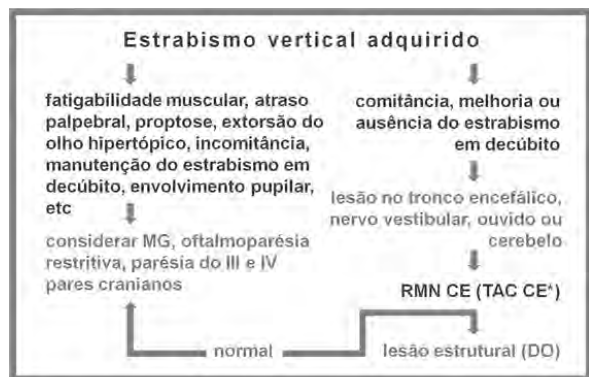

Figura 12 - Abordagem clínica do estrabismo vertical adquirido. TAC CE, tomografia axial computadorizada crânio-encefálica; RMN CE, ressonância magnética crânio-encefálica; DO, desvio oblíquo; MG, miastenia gravis. *Se quadro clínico urgente e/ou contraindicação à realização de RMN CE. Nota: a evidência de uma lesão isolada das vias graviceptivas na RMN não exclui a presença concomitante de parésia do III ou IV pares craneanos, eventualmente associadas a DO.

Cerca de 70% dos doentes com DO recuperam espontaneamente após 7,5 meses (evidência II).³⁶⁴ Na minoria de doentes em que se considera o uso de prismas para corrigir o estrabismo vertical, a resolução deste ocorreu na totalidade dos casos (9) (recomendação forte; evidência II). Outros tratamentos possíveis em caso de persistência do desvio são a ressecção do recto superior ou inferior (9 em 10 doentes obtiveram um resultado favorável), a terapia oclusiva e a toxina botulínica (recomendação fraca; evidência III).^{166, 364, 392}

BIBLIOGRAFIA

1. Leigh RJ, Zee DS, editors. The neurology of eye movements. 4th ed. New York: Oxford University Press; 2006.
2. Kobashi R, Ohtsuki H, Hasebe S. Clinical studies of ocular motility disturbances. Part 1. Ocular motility disturbances: causes and incidence. *Jpn J Ophthalmol*. 1996;40(4):502-10.
3. Balshem H, Helfand M, Schunemann HJ, Oxman AD, Kunz R, Brozek J, et al. GRADE guidelines: 3. Rating the quality of evidence. *J Clin Epidemiol*. 2011 Apr;64(4):401-6.
4. Andrews J, Guyatt G, Oxman AD, Alderson P, Dahm P, Falck-Ytter Y, et al. GRADE guidelines: 14. Going from evidence to recommendations: the significance and presentation of recommendations. *J Clin Epidemiol*. 2013 Jul;66(7):719-25.
5. Muri RM, Iba-Zizen MT, Derosier C, Cabanis EA, Pierrot-Deseilligny C. Location of the human posterior eye field with functional magnetic resonance imaging. *J Neurol Neurosurg Psychiatry*. 1996 Apr;60(4):445-8.
6. Lobel E, Kahane P, Leonards U, Grosbras M, Lehericy S, Le Bihan D, et al. Localization of human frontal eye

fields: anatomical and functional findings of functional magnetic resonance imaging and intracerebral electrical stimulation. *J Neurosurg*. 2001 Nov;95(5):804-15.

7. Anderson TJ, Jenkins IH, Brooks DJ, Hawken MB, Frackowiak RS, Kennard C. Cortical control of saccades and fixation in man. A PET study. *Brain*. 1994 Oct;117 (Pt 5):1073-84.
8. Petit L, Orssaud C, Tzourio N, Crivello F, Berthoz A, Mazoyer B. Functional anatomy of a prelearned sequence of horizontal saccades in humans. *J Neurosci*. 1996 Jun 1;16(11):3714-26.
9. Funahashi S, Bruce CJ, Goldman-Rakic PS. Neuronal activity related to saccadic eye movements in the monkey's dorsolateral prefrontal cortex. *J Neurophysiol*. 1991 Jun;65(6):1464-83.
10. Berman RA, Colby CL, Genovese CR, Voyvodic JT, Luna B, Thulborn KR, et al. Cortical networks subserving pursuit and saccadic eye movements in humans: an fMRI study. *Hum Brain Mapp*. 1999;8(4):209-25.
11. Iwatsubo T, Kuzuhara S, Kanemitsu A, Shimada H, Toyokura Y. Corticofugal projections to the motor nuclei of the brainstem and spinal cord in humans. *Neurology*. 1990 Feb;40(2):309-12.
12. Brodal P. Further observations on the cerebellar projections from the pontine nuclei and the nucleus reticularis tegmenti pontis in the rhesus monkey. *J Comp Neurol*. 1982 Jan 1;204(1):44-55.
13. Thielert CD, Thier P. Patterns of projections from the pontine nuclei and the nucleus reticularis tegmenti pontis to the posterior vermis in the rhesus monkey: a study using retrograde tracers. *J Comp Neurol*. 1993 Nov 1;337(1):113-26.
14. Noda H, Fujikado T. Topography of the oculomotor area of the cerebellar vermis in macaques as determined by microstimulation. *J Neurophysiol*. 1987 Aug;58(2):359-78.
15. Leichnetz GR, Smith DJ, Spencer RF. Cortical projections to the paramedian tegmental and basilar pons in the monkey. *J Comp Neurol*. 1984 Sep 20;228(3):388-408.
16. Shook BL, Schlag-Rey M, Schlag J. Direct projection from the supplementary eye field to the nucleus raphe interpositus. *Exp Brain Res*. 1988;73(1):215-8.
17. Arikuni T, Kubota K. The organization of prefrontocaudate projections and their laminar origin in the macaque monkey: a retrograde study using HRP-gel. *J Comp Neurol*. 1986 Feb 22;244(4):492-510.
18. JA B-E, AKE H. Reticular formation: eye movements, gaze and blinks. In: G P, JK M, editors. *The Human Nervous System*. Amsterdam: Elsevier Academic Press; 2004. p. 479-510.
19. Buttner-Ennever JA. The extraocular motor nuclei: organization and functional neuroanatomy. *Prog Brain Res*. 2006;151:95-125.
20. Carpenter MB, Batton RR, 3rd. Abducens internuclear

- neurons and their role in conjugate horizontal gaze. *J Comp Neurol.* 1980 Jan 1;189(1):191-209.
21. Dukelow SP, DeSouza JF, Culham JC, van den Berg AV, Menon RS, Vilis T. Distinguishing subregions of the human MT+ complex using visual fields and pursuit eye movements. *J Neurophysiol.* 2001 Oct;86(4):1991-2000.
 22. Lynch JC, Tian JR. Cortico-cortical networks and cortico-subcortical loops for the higher control of eye movements. *Prog Brain Res.* 2006;151:461-501.
 23. Petit L, Haxby JV. Functional anatomy of pursuit eye movements in humans as revealed by fMRI. *J Neurophysiol.* 1999 Jul;82(1):463-71.
 24. Heinen SJ. Single neuron activity in the dorsomedial frontal cortex during smooth pursuit eye movements. *Exp Brain Res.* 1995;104(2):357-61.
 25. Distler C, Mustari MJ, Hoffmann KP. Cortical projections to the nucleus of the optic tract and dorsal terminal nucleus and to the dorsolateral pontine nucleus in macaques: a dual retrograde tracing study. *J Comp Neurol.* 2002 Mar 5;444(2):144-58.
 26. Fuchs AF, Robinson FR, Straube A. Role of the caudal fastigial nucleus in saccade generation. I. Neuronal discharge pattern. *J Neurophysiol.* 1993 Nov;70(5):1723-40.
 27. Fuchs AF, Robinson FR, Straube A. Participation of the caudal fastigial nucleus in smooth-pursuit eye movements. I. Neuronal activity. *J Neurophysiol.* 1994 Dec;72(6):2714-28.
 28. Langer T, Fuchs AF, Chubb MC, Scudder CA, Lisberger SG. Floccular efferents in the rhesus macaque as revealed by autoradiography and horseradish peroxidase. *J Comp Neurol.* 1985 May 1;235(1):26-37.
 29. Mustari MJ, Fuchs AF, Wallman J. Response properties of dorsolateral pontine units during smooth pursuit in the rhesus macaque. *J Neurophysiol.* 1988 Aug;60(2):664-86.
 30. Nagao S, Kitamura T, Nakamura N, Hiramatsu T, Yamada J. Differences of the primate flocculus and ventral paraflocculus in the mossy and climbing fiber input organization. *J Comp Neurol.* 1997 Jun 16;382(4):480-98.
 31. Suzuki DA, Keller EL. The role of the posterior vermis of monkey cerebellum in smooth-pursuit eye movement control. II. Target velocity-related Purkinje cell activity. *J Neurophysiol.* 1988 Jan;59(1):19-40.
 32. Tusa RJ, Ungerleider LG. Fiber pathways of cortical areas mediating smooth pursuit eye movements in monkeys. *Ann Neurol.* 1988 Feb;23(2):174-83.
 33. Zhang Y, Gamlin PD, Mays LE. Antidromic identification of midbrain near response cells projecting to the oculomotor nucleus. *Exp Brain Res.* 1991;84(3):525-8.
 34. McCrea RA, Strassman A, May E, Highstein SM. Anatomical and physiological characteristics of vestibular neurons mediating the horizontal vestibulo-ocular reflex of the squirrel monkey. *J Comp Neurol.* 1987 Oct 22;264(4):547-70.
 35. Horn AK, Buttner-Ennever JA, Suzuki Y, Henn V. Histological identification of premotor neurons for horizontal saccades in monkey and man by parvalbumin immunostaining. *J Comp Neurol.* 1995 Aug 21;359(2):350-63.
 36. Langer T, Kaneko CR, Scudder CA, Fuchs AF. Afferents to the abducens nucleus in the monkey and cat. *J Comp Neurol.* 1986 Mar 15;245(3):379-400.
 37. Escudero M, de la Cruz RR, Delgado-Garcia JM. A physiological study of vestibular and prepositus hypoglossi neurones projecting to the abducens nucleus in the alert cat. *J Physiol.* 1992 Dec;458:539-60.
 38. Buttner-Ennever JA, Cohen B, Horn AK, Reisine H. Pretectal projections to the oculomotor complex of the monkey and their role in eye movements. *J Comp Neurol.* 1996 Mar 4;366(2):348-59.
 39. Bender MB. Brain control of conjugate horizontal and vertical eye movements: a survey of the structural and functional correlates. *Brain.* 1980 Mar;103(1):23-69.
 40. Kompf D, Pasik T, Pasik P, Bender MB. Downward gaze in monkeys: stimulation and lesion studies. *Brain.* 1979 Sep;102(3):527-58.
 41. Horn AK. The reticular formation. *Prog Brain Res.* 2006;151:127-55.
 42. Sugiuchi Y, Izawa Y, Takahashi M, Na J, Shinoda Y. Physiological characterization of synaptic inputs to inhibitory burst neurons from the rostral and caudal superior colliculus. *J Neurophysiol.* 2005 Feb;93(2):697-712.
 43. Rottach KG, Zivotofsky AZ, Das VE, Averbuch-Heller L, Discenna AO, Poonyathalang A, et al. Comparison of horizontal, vertical and diagonal smooth pursuit eye movements in normal human subjects. *Vision Res.* 1996 Jul;36(14):2189-95.
 44. Buttner-Ennever JA, Buttner U. A cell group associated with vertical eye movements in the rostral mesencephalic reticular formation of the monkey. *Brain Res.* 1978 Jul 28;151(1):31-47.
 45. Rub U, Jen JC, Braak H, Deller T. Functional neuroanatomy of the human premotor oculomotor brainstem nuclei: insights from postmortem and advanced in vivo imaging studies. *Exp Brain Res.* 2008 May;187(2):167-80.
 46. Fukushima K. The interstitial nucleus of Cajal and its role in the control of movements of head and eyes. *Prog Neurobiol.* 1987;29(2):107-92.
 47. McCrea RA, Strassman A, Highstein SM. Anatomical and physiological characteristics of vestibular neurons mediating the vertical vestibulo-ocular reflexes of the squirrel monkey. *J Comp Neurol.* 1987 Oct 22;264(4):571-94.
 48. Pierrot-Deseilligny C, Tilikete C. New insights into the upward vestibulo-oculomotor pathways in the human brainstem. *Prog Brain Res.* 2008;171:509-18.
 49. Chubb MC, Fuchs AF. Contribution of y group of vestibular nuclei and dentate nucleus of cerebellum

12 DISTÚRBIOS SUPRA E INTERNUCLEARES DA MOTILIDADE OCULAR

- to generation of vertical smooth eye movements. *J Neurophysiol.* 1982 Jul;48(1):75-99.
50. Tanaka H, Arai M, Kubo J, Hirata K. Conjugate eye deviation with head version due to a cortical infarction of the frontal eye field. *Stroke.* 2002 Feb;33(2):642-3.
51. Tijssen CC. Contralateral conjugate eye deviation in acute supratentorial lesions. *Stroke.* 1994 Jul;25(7):1516-9.
52. Fukutake T, Hirayama K, Sakakibara R. Contralateral selective saccadic palsy after a small haematoma in the corona radiata adjacent to the genu of the internal capsule. *J Neurol Neurosurg Psychiatry.* 1993 Feb;56(2):221.
53. Pierrot-Deseilligny C, Muri RM, Ploner CJ, Gaymard B, Demeret S, Rivaud-Pechoux S. Decisional role of the dorsolateral prefrontal cortex in ocular motor behaviour. *Brain.* 2003 Jun;126(Pt 6):1460-73.
54. Gaymard B, Pierrot-Deseilligny C, Rivaud S. Impairment of sequences of memory-guided saccades after supplementary motor area lesions. *Ann Neurol.* 1990 Nov;28(5):622-6.
55. Muri RM, Chermann JF, Cohen L, Rivaud S, Pierrot-Deseilligny C. Ocular motor consequences of damage to the abducens nucleus area in humans. *J Neuroophthalmol.* 1996 Sep;16(3):191-5.
56. Gaymard B, Lynch J, Ploner CJ, Condy C, Rivaud-Pechoux S. The parieto-collicular pathway: anatomical location and contribution to saccade generation. *Eur J Neurosci.* 2003 Apr;17(7):1518-26.
57. Johnston JL, Sharpe JA. Sparing of the vestibulo-ocular reflex with lesions of the paramedian pontine reticular formation. *Neurology.* 1989 Jun;39(6):876.
58. Tijssen CC, van Gisbergen JA, Schulte BP. Conjugate eye deviation: side, site, and size of the hemispheric lesion. *Neurology.* 1991 Jun;41(6):846-50.
59. RB D, WF H. Supranuclear disorders of ocular control systems in man: clinical, anatomical and physiological correlations. In: P B-y-R, CC C, JE H, editors. *The Control of Eye Movements.* New York: Academic Press; 1971. p. 175-235.
60. De Renzi E, Colombo A, Faglioni P, Gibertoni M. Conjugate gaze paresis in stroke patients with unilateral damage. An unexpected instance of hemispheric asymmetry. *Arch Neurol.* 1982 Aug;39(8):482-6.
61. Kelley RE, Kovacs AG. Horizontal gaze paresis in hemispheric stroke. *Stroke.* 1986 Sep-Oct;17(5):1030-2.
62. Sato S, Koga M, Yamagami H, Okuda S, Okada Y, Kimura K, et al. Conjugate eye deviation in acute intracerebral hemorrhage: stroke acute management with urgent risk-factor assessment and improvement-ICH (SAMURAI-ICH) study. *Stroke.* 2012 Nov;43(11):2898-903.
63. Singer OC, Humpich MC, Laufs H, Lanfermann H, Steinmetz H, Neumann-Haefelin T. Conjugate eye deviation in acute stroke: incidence, hemispheric asymmetry, and lesion pattern. *Stroke.* 2006 Nov;37(11):2726-32.
64. Johkura K, Nakae Y, Yamamoto R, Mitomi M, Kudo Y. Wrong-way deviation: contralateral conjugate eye deviation in acute supratentorial stroke. *J Neurol Sci.* 2011 Sep 15;308(1-2):165-7.
65. Wu YJ, Tsai TT, Huang CW. Contraversive shift of conjugate eye deviation in hemispheric stroke indicates emerging mass effect. *Journal of clinical neuroscience : official journal of the Neurosurgical Society of Australasia.* 2011 Sep;18(9):1276-8.
66. Kaplan PW, Tusa RJ. Neurophysiologic and clinical correlations of epileptic nystagmus. *Neurology.* 1993 Dec;43(12):2508-14.
67. Kaplan PW, Lesser RP. Vertical and horizontal epileptic gaze deviation and nystagmus. *Neurology.* 1989 Oct;39(10):1391-3.
68. Braun DI, Boman DK, Hotson JR. Anticipatory smooth eye movements and predictive pursuit after unilateral lesions in human brain. *Exp Brain Res.* 1996 Jun;110(1):111-6.
69. Lekwuwa GU, Barnes GR. Cerebral control of eye movements. I. The relationship between cerebral lesion sites and smooth pursuit deficits. *Brain.* 1996 Apr;119 (Pt 2):473-90.
70. Heide W, Kurzidim K, Kompf D. Deficits of smooth pursuit eye movements after frontal and parietal lesions. *Brain.* 1996 Dec;119 (Pt 6):1951-69.
71. Barton JJ, Sharpe JA, Raymond JE. Directional defects in pursuit and motion perception in humans with unilateral cerebral lesions. *Brain.* 1996 Oct;119 (Pt 5):1535-50.
72. Brigell M, Babikian V, Goodwin JA. Hypometric saccades and low-gain pursuit resulting from a thalamic hemorrhage. *Ann Neurol.* 1984 Apr;15(4):374-8.
73. Johnston JL, Sharpe JA, Morrow MJ. Paresis of contralateral smooth pursuit and normal vestibular smooth eye movements after unilateral brainstem lesions. *Ann Neurol.* 1992 May;31(5):495-502.
74. Thier P, Bachor A, Faiss J, Dichgans J, Koenig E. Selective impairment of smooth-pursuit eye movements due to an ischemic lesion of the basal pons. *Ann Neurol.* 1991 Apr;29(4):443-8.
75. Gaymard B, Pierrot-Deseilligny C, Rivaud S, Velut S. Smooth pursuit eye movement deficits after pontine nuclei lesions in humans. *J Neurol Neurosurg Psychiatry.* 1993 Jul;56(7):799-807.
76. Pierrot-Deseilligny C, Amarenco P, Rouillet E, Marteau R. Vermal infarct with pursuit eye movement disorders. *J Neurol Neurosurg Psychiatry.* 1990 Jun;53(6):519-21.
77. Schwartz KM, Ahmed AT, Fugate JE, Diehn FE, Eckel LJ, Hunt CH, et al. Frequency of eye deviation in stroke and non-stroke patients undergoing head CT. *Neurocrit Care.* 2012 Aug;17(1):45-8.
78. Brazzelli M, Sandercock PA, Chappell FM, Celani MG, Righetti E, Arestis N, et al. Magnetic resonance

- imaging versus computed tomography for detection of acute vascular lesions in patients presenting with stroke symptoms. *Cochrane Database Syst Rev*. 2009(4):CD007424.
79. Lee SH, Lim GH, Kim JS, Oh SY, Kim JK, Cha JK, et al. Acute ophthalmoplegia (without ataxia) associated with anti-GQ1b antibody. *Neurology*. 2008 Aug 5;71(6):426-9.
 80. Steiner I, Melamed E. Conjugate eye deviation after acute hemispheric stroke: delayed recovery after previous contralateral frontal lobe damage. *Ann Neurol*. 1984 Oct;16(4):509-11.
 81. Tijssen CC, Schulte BP, Leyten AC. Prognostic significance of conjugate eye deviation in stroke patients. *Stroke*. 1991 Feb;22(2):200-2.
 82. Ntaios G, Lambrou D, Cuendet D, Michel P. Early Major Worsening in Ischemic Stroke: Predictors and Outcome. *Neurocrit Care*. 2013 Jun 25.
 83. Turkuoglu P, Aydemir O, Ozturkmen C, Yldrm H. Pontine gaze deviation and face turn relieved by eye muscle surgery. *J Neuroophthalmol*. 2008 Jun;28(2):104-6.
 84. Campos EC, Schiavi C, Bellusci C. Surgical management of anomalous head posture because of horizontal gaze palsy or acquired vertical nystagmus. *Eye*. 2003 Jul;17(5):587-92.
 85. Bartanusz V, Daniel RT, Villemure JG. Conjugate eye deviation due to traumatic striatal-subthalamic lesion. *Journal of clinical neuroscience : official journal of the Neurosurgical Society of Australasia*. 2005 Jan;12(1):92-4.
 86. Milea D, Napolitano M, Dechy H, Le Hoang P, Delattre JY, Pierrot-Deseilligny C. Complete bilateral horizontal gaze paralysis disclosing multiple sclerosis. *J Neurol Neurosurg Psychiatry*. 2001 Feb;70(2):252-5.
 87. Hanson MR, Hamid MA, Tomsak RL, Chou SS, Leigh RJ. Selective saccadic palsy caused by pontine lesions: clinical, physiological, and pathological correlations. *Ann Neurol*. 1986 Aug;20(2):209-17.
 88. Zee DS, Yee RD, Singer HS. Congenital ocular motor apraxia. *Brain*. 1977 Sep;100(3):581-99.
 89. Genc BO, Genc E, Acik L, Ilhan S, Paksoy Y. Acquired ocular motor apraxia from bilateral frontoparietal infarcts associated with Takayasu arteritis. *J Neurol Neurosurg Psychiatry*. 2004 Nov;75(11):1651-2.
 90. Devere TR, Lee AG, Hamill MB, Bhasin D, Orengonania S, Coselli JS. Acquired supranuclear ocular motor paresis following cardiovascular surgery. *J Neuroophthalmol*. 1997 Sep;17(3):189-93.
 91. Pierrot-Deseilligny C, Gray F, Brunet P. Infarcts of both inferior parietal lobules with impairment of visually guided eye movements, peripheral visual inattention and optic ataxia. *Brain*. 1986 Feb;109 (Pt 1):81-97.
 92. Mokri B, Ahlskog JE, Fulgham JR, Matsumoto JY. Syndrome resembling PSP after surgical repair of ascending aorta dissection or aneurysm. *Neurology*. 2004 Mar 23;62(6):971-3.
 93. Altarescu G, Hill S, Wiggs E, Jeffries N, Kreps C, Parker C, et al. The efficacy of enzyme replacement therapy in patients with chronic neuronopathic Gaucher's disease. *J Pediatr*. 2001 Apr;138(4):539-47.
 94. Yee RD, Cogan DG, Zee DS. Ophthalmoplegia and dissociated nystagmus in abetalipoproteinemia. *Arch Ophthalmol*. 1976 Apr;94(4):571-5.
 95. Tusa RJ, Hove MT. Ocular and oculomotor signs in Joubert syndrome. *J Child Neurol*. 1999 Oct;14(10):621-7.
 96. Trobe JD, Sharpe JA, Hirsh DK, Gebarski SS. Nystagmus of Pelizaeus-Merzbacher disease. A magnetic search-coil study. *Arch Neurol*. 1991 Jan;48(1):87-91.
 97. Le Ber I, Moreira MC, Rivaud-Pechoux S, Chamayou C, Ochsner F, Kuntzer T, et al. Cerebellar ataxia with oculomotor apraxia type 1: clinical and genetic studies. *Brain*. 2003 Dec;126(Pt 12):2761-72.
 98. Le Ber I, Bouslam N, Rivaud-Pechoux S, Guimaraes J, Benomar A, Chamayou C, et al. Frequency and phenotypic spectrum of ataxia with oculomotor apraxia 2: a clinical and genetic study in 18 patients. *Brain*. 2004 Apr;127(Pt 4):759-67.
 99. Lewis RF, Crawford TO. Slow target-directed eye movements in ataxia-telangiectasia. *Invest Ophthalmol Vis Sci*. 2002 Mar;43(3):686-91.
 100. Rivaud-Pechoux S, Vidailhet M, Gallouedec G, Litvan I, Gaymard B, Pierrot-Deseilligny C. Longitudinal ocular motor study in corticobasal degeneration and progressive supranuclear palsy. *Neurology*. 2000 Mar 14;54(5):1029-32.
 101. Lasker AG, Zee DS. Ocular motor abnormalities in Huntington's disease. *Vision Res*. 1997 Dec;37(24):3639-45.
 102. Bronstein AM, Rudge P, Gresty MA, Du Boulay G, Morris J. Abnormalities of horizontal gaze. Clinical, oculographic and magnetic resonance imaging findings. II. Gaze palsy and internuclear ophthalmoplegia. *J Neurol Neurosurg Psychiatry*. 1990 Mar;53(3):200-7.
 103. Pierrot-Deseilligny C, Goasguen J, Chain F, Lapresle J. Pontine metastasis with dissociated bilateral horizontal gaze paralysis. *J Neurol Neurosurg Psychiatry*. 1984 Feb;47(2):159-64.
 104. Tomsak RL, Volpe BT, Stahl JS, Leigh RJ. Saccadic palsy after cardiac surgery: visual disability and rehabilitation. *Ann NY Acad Sci*. 2002 Apr;956:430-3.
 105. Brunner JE, Redmond JM, Haggar AM, Kruger DF, Elias SB. Central pontine myelinolysis and pontine lesions after rapid correction of hyponatremia: a prospective magnetic resonance imaging study. *Ann Neurol*. 1990 Jan;27(1):61-6.
 106. Baloh RW, DeRossett SE, Cloughesy TF, Kuncl RW, Miller NR, Merrill J, et al. Novel brainstem syndrome associated with prostate carcinoma. *Neurology*. 1993 Dec;43(12):2591-6.
 107. Zee DS, Optican LM, Cook JD, Robinson DA, Engel

- WK. Slow saccades in spinocerebellar degeneration. *Arch Neurol*. 1976 Apr;33(4):243-51.
108. Stavrou P, Willshaw HE. Familial congenital horizontal gaze palsy. *J Pediatr Ophthalmol Strabismus*. 1999 Jan-Feb;36(1):47-9.
 109. Bhidayasiri R, Riley DE, Somers JT, Lerner AJ, Buttner-Ennever JA, Leigh RJ. Pathophysiology of slow vertical saccades in progressive supranuclear palsy. *Neurology*. 2001 Dec 11;57(11):2070-7.
 110. de Bruin VM, Lees AJ, Daniel SE. Diffuse Lewy body disease presenting with supranuclear gaze palsy, parkinsonism, and dementia: a case report. *Mov Disord*. 1992 Oct;7(4):355-8.
 111. White OB, Saint-Cyr JA, Tomlinson RD, Sharpe JA. Ocular motor deficits in Parkinson's disease. II. Control of the saccadic and smooth pursuit systems. *Brain*. 1983 Sep;106 (Pt 3):571-87.
 112. Lepore FE, Steele JC, Cox TA, Tillson G, Calne DB, Duvoisin RC, et al. Supranuclear disturbances of ocular motility in Lytico-Bodig. *Neurology*. 1988 Dec;38(12):1849-53.
 113. Kirkham TH, Kamin DF. Slow saccadic eye movements in Wilson's disease. *J Neurol Neurosurg Psychiatry*. 1974 Feb;37(2):191-4.
 114. Harris CM, Taylor DS, Vellodi A. Ocular motor abnormalities in Gaucher disease. *Neuropediatrics*. 1999 Dec;30(6):289-93.
 115. Knox DL, Green WR, Troncoso JC, Yardley JH, Hsu J, Zee DS. Cerebral ocular Whipple's disease: a 62-year odyssey from death to diagnosis. *Neurology*. 1995 Apr;45(4):617-25.
 116. Meienberg O, Burgunder JM. Saccadic eye movement disorder in cephalic tetanus. *Eur Neurol*. 1985;24(3):182-90.
 117. Averbuch-Heller L, Helmchen C, Horn AK, Leigh RJ, Buttner-Ennever JA. Slow vertical saccades in motor neuron disease: correlation of structure and function. *Ann Neurol*. 1998 Oct;44(4):641-8.
 118. Solomon D, Winkelman AC, Zee DS, Gray L, Buttner-Ennever J. Niemann-Pick type C disease in two affected sisters: ocular motor recordings and brain-stem neuropathology. *Ann N Y Acad Sci*. 2005 Apr;1039:436-45.
 119. Rucker JC, Shapiro BE, Han YH, Kumar AN, Garbutt S, Keller EL, et al. Neuro-ophthalmology of late-onset Tay-Sachs disease (LOTS). *Neurology*. 2004 Nov 23;63(10):1918-26.
 120. Nguyen N, Rimmer S, Katz B. Slowed saccades in the acquired immunodeficiency syndrome. *Am J Ophthalmol*. 1989 Apr 15;107(4):356-60.
 121. Rothenberg SJ, Selkoe D. Specific oculomotor deficit after diazepam. I. Saccadic eye movements. *Psychopharmacology (Berl)*. 1981;74(3):232-6.
 122. Corbett JJ, Jacobson DM, Thompson HS, Hart MN, Albert DW. Downbeating nystagmus and other ocular motor defects caused by lithium toxicity. *Neurology*. 1989 Apr;39(4):481-7.
 123. Miadinich EK, Carlow TJ. Total gaze paresis in amitriptyline overdose. *Neurology*. 1977 Jul;27(7):695.
 124. Liang TW, Balcer LJ, Solomon D, Messe SR, Galetta SL. Supranuclear gaze palsy and opsoclonus after Diazinon poisoning. *J Neurol Neurosurg Psychiatry*. 2003 May;74(5):677-9.
 125. Nakaso K, Adachi Y, Fusayasu E, Doi K, Imamura K, Yasui K, et al. Leber's Hereditary Optic Neuropathy with Olivocerebellar Degeneration due to G11778A and T3394C Mutations in the Mitochondrial DNA. *J Clin Neurol*. 2012 Sep;8(3):230-4.
 126. Washio N, Suzuki Y, Yamaki T, Kase M, Ohtsuka K. Vertical-torsional oscillations and dissociated bilateral horizontal gaze palsy in a patient with a pontine cavernous angioma. *J Neurol Neurosurg Psychiatry*. 2005 Feb;76(2):283-5.
 127. Weeks RA, Scaravilli F, Lees AJ, Carroll C, Husain M, Rudge P. Cerebral amyloid angiopathy and motor neurone disease presenting with a progressive supranuclear palsy-like syndrome. *Mov Disord*. 2003 Mar;18(3):331-6.
 128. Barth PG, Majoie CB, Caan MW, Weterman MA, Kyllerman M, Smit LM, et al. Pontine tegmental cap dysplasia: a novel brain malformation with a defect in axonal guidance. *Brain*. 2007 Sep;130(Pt 9):2258-66.
 129. Holve S, Friedman B, Hoyme HE, Tarby TJ, Johnstone SJ, Erickson RP, et al. Athabaskan brainstem dysgenesis syndrome. *Am J Med Genet A*. 2003 Jul 15;120A(2):169-73.
 130. Miller MT, Ray V, Owens P, Chen F. Mobius and Mobius-like syndromes (TTV-OFM, OMLH). *J Pediatr Ophthalmol Strabismus*. 1989 Jul-Aug;26(4):176-88.
 131. Verzijl HT, van der Zwaag B, Cruysberg JR, Padberg GW. Mobius syndrome redefined: a syndrome of rhombencephalic maldevelopment. *Neurology*. 2003 Aug 12;61(3):327-33.
 132. Suzuki Y, Buttner-Ennever JA, Straumann D, Hepp K, Hess BJ, Henn V. Deficits in torsional and vertical rapid eye movements and shift of Listing's plane after uni- and bilateral lesions of the rostral interstitial nucleus of the medial longitudinal fasciculus. *Exp Brain Res*. 1995;106(2):215-32.
 133. Bhidayasiri R, Plant GT, Leigh RJ. A hypothetical scheme for the brainstem control of vertical gaze. *Neurology*. 2000 May 23;54(10):1985-93.
 134. Helmchen C, Rambold H, Kempermann U, Buttner-Ennever JA, Buttner U. Localizing value of torsional nystagmus in small midbrain lesions. *Neurology*. 2002 Dec 24;59(12):1956-64.
 135. Sharpe JA, Kim JS. Midbrain disorders of vertical gaze: a quantitative re-evaluation. *Ann N Y Acad Sci*. 2002 Apr;956:143-54.
 136. Pierrot-Deseilligny CH, Chain F, Gray F, Serdaru M, Escourolle R, Lhermitte F. Parinaud's syndrome:

- electro-oculographic and anatomical analyses of six vascular cases with deductions about vertical gaze organization in the premotor structures. *Brain*. 1982 Dec;105 (Pt 4):667-96.
137. Hommel M, Bogousslavsky J. The spectrum of vertical gaze palsy following unilateral brainstem stroke. *Neurology*. 1991 Aug;41(8):1229-34.
 138. Chen AL, Riley DE, King SA, Joshi AC, Serra A, Liao K, et al. The disturbance of gaze in progressive supranuclear palsy: implications for pathogenesis. *Front Neurol*. 2010;1:147.
 139. Walterfang M, Macfarlane MD, Looi JC, Abel L, Bowman E, Fahey MC, et al. Pontine-to-midbrain ratio indexes ocular-motor function and illness stage in adult Niemann-Pick disease type C. *Eur J Neurol*. 2011 Mar;19(3):462-7.
 140. Chamberlain W. Restriction in upward gaze with advancing age. *Trans Am Ophthalmol Soc*. 1970;68:234-44.
 141. Henson C, Staunton H, Brett FM. Does ageing have an effect on midbrain premotor nuclei for vertical eye movements? *Mov Disord*. 2003 Jun;18(6):688-94.
 142. Keane JR. The pretectal syndrome: 206 patients. *Neurology*. 1990 Apr;40(4):684-90.
 143. Baloh RW, Furman JM, Yee RD. Dorsal midbrain syndrome: clinical and oculographic findings. *Neurology*. 1985 Jan;35(1):54-60.
 144. Galetta SL, Raps EC, Liu GT, Saito NG, Kline LB. Eyelid lag without eyelid retraction in pretectal disease. *J Neuroophthalmol*. 1996 Jun;16(2):96-8.
 145. Ochs AL, Stark L, Hoyt WF, D'Amico D. Opposed adducting saccades in convergence-retraction nystagmus: a patient with sylvian aqueduct syndrome. *Brain*. 1979 Sep;102(3):497-508.
 146. Pullicino P, Lincoff N, Truax BT. Abnormal vergence with upper brainstem infarcts: pseudoabducens palsy. *Neurology*. 2000 Aug 8;55(3):352-8.
 147. Schmidtke K, Buttner-Ennever JA. Nervous control of eyelid function. A review of clinical, experimental and pathological data. *Brain*. 1992 Feb;115 Pt 1:227-47.
 148. Corbett JJ. Neuro-ophthalmologic complications of hydrocephalus and shunting procedures. *Semin Neurol*. 1986 Jun;6(2):111-23.
 149. Swash M. Periaqueductal dysfunction (the Sylvian aqueduct syndrome): a sign of hydrocephalus? *J Neurol Neurosurg Psychiatry*. 1974 Jan;37(1):21-6.
 150. Donat JF, Okazaki H, Gomez MR, Reagan TJ, Baker HL, Jr., Laws ER, Jr. Pineal tumors. A 53-year experience. *Arch Neurol*. 1978 Nov;35(11):736-40.
 151. Cho BK, Wang KC, Nam DH, Kim DG, Jung HW, Kim HJ, et al. Pineal tumors: experience with 48 cases over 10 years. *Childs Nerv Syst*. 1998 Jan-Feb;14(1-2):53-8.
 152. Chung CS, Caplan LR, Han W, Pessin MS, Lee KH, Kim JM. Thalamic haemorrhage. *Brain*. 1996 Dec;119 (Pt 6):1873-86.
 153. Caplan LR. "Top of the basilar" syndrome. *Neurology*. 1980 Jan;30(1):72-9.
 154. Segarra JM. Cerebral vascular disease and behavior. I. The syndrome of the mesencephalic artery (basilar artery bifurcation). *Arch Neurol*. 1970 May;22(5):408-18.
 155. Choi KD, Jung DS, Kim JS. Specificity of "peering at the tip of the nose" for a diagnosis of thalamic hemorrhage. *Arch Neurol*. 2004 Mar;61(3):417-22.
 156. Tamura EE, Hoyt CS. Oculomotor consequences of intraventricular hemorrhages in premature infants. *Arch Ophthalmol*. 1987 Apr;105(4):533-5.
 157. FitzGerald PM, Jankovic J. Tardive oculogyric crises. *Neurology*. 1989 Nov;39(11):1434-7.
 158. Kis B, Hedrich K, Kann M, Schwinger E, Kompf D, Klein C, et al. Oculogyric dystonic states in early-onset parkinsonism with basal ganglia calcifications. *Neurology*. 2005 Sep 13;65(5):761.
 159. Hoyt CS, Mousel DK, Weber AA. Transient supranuclear disturbances of gaze in healthy neonates. *Am J Ophthalmol*. 1980 May;89(5):708-13.
 160. Ranalli PJ, Sharpe JA. Vertical vestibulo-ocular reflex, smooth pursuit and eye-head tracking dysfunction in internuclear ophthalmoplegia. *Brain*. 1988 Dec;111 (Pt 6):1299-317.
 161. Seifert T, Enzinger C, Ropele S, Storch MK, Fazekas F. Midbrain ischemia presenting as vertical gaze palsy: value of diffusion-weighted magnetic resonance imaging. *Cerebrovascular diseases*. 2004;18(1):3-7.
 162. Miller NR, Griffin J, Cornblath D, Guerin C. Intact Bell's phenomenon in a patient with myasthenia gravis and upward gaze paresis. *Arch Ophthalmol*. 1989 Aug;107(8):1117.
 163. Cogan DG, Chu FC, Reingold D, Barranger J. Ocular motor signs in some metabolic diseases. *Arch Ophthalmol*. 1981 Oct;99(10):1802-8.
 164. Wraith JE, Vecchio D, Jacklin E, Abel L, Chadha-Boreham H, Luzy C, et al. Miglustat in adult and juvenile patients with Niemann-Pick disease type C: long-term data from a clinical trial. *Mol Genet Metab*. 2010 Apr;99(4):351-7.
 165. Goldenberg-Cohen N, Haber J, Ron Y, Kornreich L, Toledano H, Snir M, et al. Long-term ophthalmological follow-up of children with Parinaud syndrome. *Ophthalmic Surg Lasers Imaging*. 2010 Jul-Aug;41(4):467-71.
 166. Buckley SA, Elston JS. Surgical treatment of supranuclear and internuclear ocular motility disorders. *Eye*. 1997;11 (Pt 3):377-80.
 167. Jadhav AP, Zenonos G, Pless M, Jovin TG, Wechsler L. A variant of the anterior opercular syndrome with supranuclear gaze palsy. *JAMA Neurol*. 2013 Jun;70(6):800-1.
 168. Averbuch-Heller L, Stahl JS, Remler BF, Leigh RJ. Bilateral ptosis and upgaze palsy with right hemispheric lesions. *Ann Neurol*. 1996 Sep;40(3):465-8.
 169. Chaudhuri Z, Saxena R. Vertical gaze palsy in a case with growing skull fracture and porencephalic cyst.

12 DISTÚRBIOS SUPRA E INTERNUCLEARES DA MOTILIDADE OCULAR

- Eye. 2005 Feb;19(2):232-4.
170. Deleu D. Selective vertical saccadic palsy from unilateral medial thalamic infarction: clinical, neurophysiologic and MRI correlates. *Acta Neurol Scand*. 1997 Nov;96(5):332-6.
 171. Clark JM, Albers GW. Vertical gaze palsies from medial thalamic infarctions without midbrain involvement. *Stroke*. 1995 Aug;26(8):1467-70.
 172. Fisher A, Knezevic W. Ocular and ocular motor aspects of primary thalamic haemorrhage. *Clin Exp Neurol*. 1985;21:129-39.
 173. Bogousslavsky J, Miklossy J, Regli F, Janzer R. Vertical gaze palsy and selective unilateral infarction of the rostral interstitial nucleus of the medial longitudinal fasciculus (riMLF). *J Neurol Neurosurg Psychiatry*. 1990 Jan;53(1):67-71.
 174. Green JP, Newman NJ, Winterkorn JS. Paralysis of downgaze in two patients with clinical-radiologic correlation. *Arch Ophthalmol*. 1993 Feb;111(2):219-22.
 175. Ohashi T, Nakano T, Harada T, Yoshida K, Fukushima K, Matsuda H. Downward gaze palsy caused by bilateral lesions of the rostral mesencephalon. *Ophthalmologica*. 1998;212(3):212-4.
 176. Lee AG, Brown DG, Diaz PJ. Dorsal midbrain syndrome due to mesencephalic hemorrhage. Case report with serial imaging. *J Neuroophthalmol*. 1996 Dec;16(4):281-5.
 177. Tatemichi TK, Steinke W, Duncan C, Bello JA, Odel JG, Behrens MM, et al. Paramedian thalamopeduncular infarction: clinical syndromes and magnetic resonance imaging. *Ann Neurol*. 1992 Aug;32(2):162-71.
 178. Biller J, Sand JJ, Corbett JJ, Adams HP, Jr., Dunn V. Syndrome of the paramedian thalamic arteries: clinical and neuroimaging correlation. *J Clin Neuroophthalmol*. 1985 Dec;5(4):217-23.
 179. Frohman LP, Kupersmith MJ. Reversible vertical ocular deviations associated with raised intracranial pressure. *J Clin Neuroophthalmol*. 1985 Sep;5(3):158-63.
 180. Osher RH, Corbett JJ, Schatz NJ, Savino PJ, Orr LS. Neuro-ophthalmological complications of enlargement of the third ventricle. *Br J Ophthalmol*. 1978 Aug;62(8):536-42.
 181. Rinne JO, Lee MS, Thompson PD, Marsden CD. Corticobasal degeneration. A clinical study of 36 cases. *Brain*. 1994 Oct;117 (Pt 5):1183-96.
 182. Anderson T, Luxon L, Quinn N, Daniel S, Marsden CD, Bronstein A. Oculomotor function in multiple system atrophy: clinical and laboratory features in 30 patients. *Mov Disord*. 2008 May 15;23(7):977-84.
 183. Voltz R, Gultekin SH, Rosenfeld MR, Gerstner E, Eichen J, Posner JB, et al. A serologic marker of paraneoplastic limbic and brain-stem encephalitis in patients with testicular cancer. *N Engl J Med*. 1999 Jun 10;340(23):1788-95.
 184. Sandyk R. Paralysis of upward gaze as a presenting symptom of vitamin B12 deficiency. *Eur Neurol*. 1984;23(3):198-200.
 185. Spanaki C, Latsoudis H, Plaitakis A. LRRK2 mutations on Crete: R1441H associated with PD evolving to PSP. *Neurology*. 2006 Oct 24;67(8):1518-9.
 186. Williams DR, Hadeed A, al-Din AS, Wreikat AL, Lees AJ. Kufor Rakeb disease: autosomal recessive, levodopa-responsive parkinsonism with pyramidal degeneration, supranuclear gaze palsy, and dementia. *Mov Disord*. 2005 Oct;20(10):1264-71.
 187. Caparros-Lefebvre D, Sergeant N, Lees A, Camuzat A, Daniel S, Lannuzel A, et al. Guadeloupean parkinsonism: a cluster of progressive supranuclear palsy-like tauopathy. *Brain*. 2002 Apr;125(Pt 4):801-11.
 188. Wenning GK, Jellinger K, Litvan I. Supranuclear gaze palsy and eyelid apraxia in postencephalitic parkinsonism. *Journal of neural transmission*. 1997;104(8-9):845-65.
 189. Rottach KG, von Maydell RD, Das VE, Zivotofsky AZ, Discenna AO, Gordon JL, et al. Evidence for independent feedback control of horizontal and vertical saccades from Niemann-Pick type C disease. *Vision Res*. 1997 Dec;37(24):3627-38.
 190. Stowens DW, Chu FC, Cogan DG, Barranger JA. Oculomotor deficits in Gaucher disease. *Prog Clin Biol Res*. 1982;95:143-7.
 191. Jampel RS, Quaglio ND. Eye Movements in Tay-Sachs Disease. *Neurology*. 1964 Nov;14:1013-9.
 192. Zee DS, Freeman JM, Holtzman NA. Ophthalmoplegia in maple syrup urine disease. *J Pediatr*. 1974 Jan;84(1):113-5.
 193. Tominaga I, Hattori M, Kaihou M, Takazawa H, Kato Y, Kasahara M, et al. [Dementia and amyotrophy in Kufs disease. The adult type of neuronal ceroid lipofuscinosis]. *Rev Neurol (Paris)*. 1994 Jun-Jul;150(6-7):413-7.
 194. Grewal KK, Stefanelli MG, Meijer IA, Hand CK, Rouleau GA, Ives EJ. A founder effect in three large Newfoundland families with a novel clinically variable spastic ataxia and supranuclear gaze palsy. *Am J Med Genet A*. 2004 Dec 15;131(3):249-54.
 195. Hoyt CS, Billson FA, Alpíns N. The supranuclear disturbances of gaze in kernicterus. *Ann Ophthalmol*. 1978 Nov;10(11):1487-92.
 196. Edis RH, Mastaglia FL. Vertical gaze palsy in barbiturate intoxication. *Br Med J*. 1977 Jan 15;1(6054):144.
 197. Berchou RC, Rodin EA. Carbamazepine-induced oculogyric crisis. *Arch Neurol*. 1979 Aug;36(8):522-3.
 198. Leigh RJ, Foley JM, Remler BF, Civil RH. Oculogyric crisis: a syndrome of thought disorder and ocular deviation. *Ann Neurol*. 1987 Jul;22(1):13-7.
 199. Gosala Raja Kukkuta S, Srinivas M, Raghunandan N, Thomas M, Prabhu A, Laly M. Reversible vertical gaze palsy in sodium valproate toxicity. *J Neuroophthalmol*. 2013 Jun;33(2):202-3.

200. Slyman JF, Kline LB. Dorsal midbrain syndrome in multiple sclerosis. *Neurology*. 1981 Feb;31(2):196-8.
201. Frohman LP, Grigorian R, Bielory L. Neuro-ophthalmic manifestations of sarcoidosis: clinical spectrum, evaluation, and management. *J Neuroophthalmol*. 2001 Jun;21(2):132-7.
202. Page NG, Lean JS, Sanders MD. Vertical supranuclear gaze palsy with secondary syphilis. *J Neurol Neurosurg Psychiatry*. 1982 Jan;45(1):86-8.
203. Perry JD, Girkin CA, Miller NR, Mann RB. Disseminated histoplasmosis causing reversible gaze palsy and optic neuropathy. *J Neuroophthalmol*. 1999 Jun;19(2):140-3.
204. Grant MP, Cohen M, Petersen RB, Halmagyi GM, McDougall A, Tusa RJ, et al. Abnormal eye movements in Creutzfeldt-Jakob disease. *Ann Neurol*. 1993 Aug;34(2):192-7.
205. Ouvrier R, Billson F. Paroxysmal tonic upgaze of childhood--a review. *Brain Dev*. 2005 Apr;27(3):185-8.
206. Lagreze WD, Warner JE, Zamani AA, Gouras GK, Korallnik IJ, Bienfang DC. Mesencephalic clefts with associated eye movement disorders. *Arch Ophthalmol*. 1996 Apr;114(4):429-32.
207. Kaye SB, Wright N, Ward A, Abernethy L, Appleton R, Chandna A. Downgaze paresis following severe head trauma in a child. *Dev Med Child Neurol*. 1996 Nov;38(11):1046-52.
208. J S, B N. Comparison of ocular motor effects of unilateral stereotactic midbrain lesions in man. *Neuro-Ophthalmology*. 1980;1:95-9.
209. Coppeto JR, Lessell S. Dorsal midbrain syndrome from giant aneurysm of the posterior fossa: report of two cases. *Neurology*. 1983 Jun;33(6):732-6.
210. Keane JR. Bilateral ocular motor signs after tentorial herniation in 25 patients. *Arch Neurol*. 1986 Aug;43(8):806-7.
211. Garbutt S, Harris CM. Abnormal vertical optokinetic nystagmus in infants and children. *Br J Ophthalmol*. 2000 May;84(5):451-5.
212. Nightingale S, Barton ME. Intermittent vertical supranuclear ophthalmoplegia and ataxia. *Mov Disord*. 1991;6(1):76-8.
213. Ganos C, Biskup S, Kleinmichel S, Zittel S, Schunke O, Gerloff C, et al. Progressive ataxia associated with scarring skin lesions and vertical gaze palsy. *Mov Disord*. 2013 Apr;28(4):443-5.
214. Sinha N, Grimes D, Tokuhiko S, Sato C, Rogaeva E, Woulfe J. Variant Alzheimer's disease with spastic paraparesis and supranuclear gaze palsy. *Can J Neurol Sci*. 2013 Mar;40(2):249-51.
215. Peeters E, Vanacker P, Woodhall M, Vincent A, Schrooten M, Vandenbergh W. Supranuclear gaze palsy in glycine receptor antibody-positive progressive encephalomyelitis with rigidity and myoclonus. *Mov Disord*. 2012 Dec;27(14):1830-2.
216. Morris HR, Osaki Y, Holton J, Lees AJ, Wood NW, Revesz T, et al. Tau exon 10 +16 mutation FTDP-17 presenting clinically as sporadic young onset PSP. *Neurology*. 2003 Jul 8;61(1):102-4.
217. Saver JL, Liu GT, Charness ME. Idiopathic striopallidodentate calcification with prominent supranuclear abnormality of eye movement. *J Neuroophthalmol*. 1994 Mar;14(1):29-33.
218. Kim TW, Park IS, Kim SH, Lee KS, Kim YI, Kim JS. Striopallidodentate calcification and progressive supranuclear palsy-like phenotype in a patient with idiopathic hypoparathyroidism. *J Clin Neurol*. 2007 Mar;3(1):57-61.
219. Fedi M, Cantello R, Shuey NH, Mitchell LA, Comi C, Monaco F, et al. Spontaneous intracranial hypotension presenting as a reversible dorsal midbrain syndrome. *J Neuroophthalmol*. 2008 Dec;28(4):289-92.
220. Newsway V, Fish M, Rohrer JD, Majounie E, Williams N, Hack M, et al. Perry syndrome due to the DCTN1 G71R mutation: a distinctive levodopa responsive disorder with behavioral syndrome, vertical gaze palsy, and respiratory failure. *Mov Disord*. 2010 Apr 30;25(6):767-70.
221. Egan RA, Weleber RG, Hogarth P, Gregory A, Coryell J, Westaway SK, et al. Neuro-ophthalmologic and electroretinographic findings in pantothenate kinase-associated neurodegeneration (formerly Hallervorden-Spatz syndrome). *Am J Ophthalmol*. 2005 Aug;140(2):267-74.
222. Scolding NJ, Kellar-Wood HF, Shaw C, Shneerson JM, Antoun N. Wolfram syndrome: hereditary diabetes mellitus with brainstem and optic atrophy. *Ann Neurol*. 1996 Mar;39(3):352-60.
223. Steiner RD, Sweetser DA, Rohrbach JR, Downton SB, Toone JR, Applegarth DA. Nonketotic hyperglycinemia: atypical clinical and biochemical manifestations. *J Pediatr*. 1996 Feb;128(2):243-6.
224. Burk K, Bosch S, Muller CA, Melms A, Zuhlke C, Stern M, et al. Sporadic cerebellar ataxia associated with gluten sensitivity. *Brain*. 2001 May;124(Pt 5):1013-9.
225. Ackermans L, Temel Y, Bauer NJ, Visser-Vandewalle V. Vertical gaze palsy after thalamic stimulation for Tourette syndrome: case report. *Neurosurgery*. 2007 Nov;61(5):E1100; discussion E.
226. Oskarsson B, Pelak V, Quan D, Hall D, Foster C, Galetta S. Stiff eyes in stiff-person syndrome. *Neurology*. 2008 Jul 29;71(5):378-80.
227. Foster NL, Gilman S, Berent S, Sima AA, D'Amato C, Koeppe RA, et al. Progressive subcortical gliosis and progressive supranuclear palsy can have similar clinical and PET abnormalities. *J Neurol Neurosurg Psychiatry*. 1992 Aug;55(8):707-13.
228. Sundal C, Lash J, Aasly J, Oygarden S, Roeber S, Kretschman H, et al. Hereditary diffuse leukoencephalopathy with axonal spheroids (HDLS): a misdiagnosed disease entity. *J Neurol Sci*. 2012 Mar

12 DISTÚRBIOS SUPRA E INTERNUCLEARES DA MOTILIDADE OCULAR

- 15;314(1-2):130-7.
229. Ferguson AW, Jollands A, Kirkpatrick M, Pringle SD, George ND. Infective endocarditis presenting with Parinaud's dorsal midbrain syndrome. *J Pediatr Ophthalmol Strabismus*. 2006 Jan-Feb;43(1):41-3.
230. Bahr O, Mader I, Zschocke J, Dichgans J, Schulz JB. Adult onset glutaric aciduria type I presenting with a leukoencephalopathy. *Neurology*. 2002 Dec 10;59(11):1802-4.
231. Dominguez RO, Bronstein AM. Complete gaze palsy in pontine haemorrhage. *J Neurol Neurosurg Psychiatry*. 1988 Jan;51(1):150-1.
232. Worthington JM, Halmagyi GM. Bilateral total ophthalmoplegia due to midbrain hematoma. *Neurology*. 1996 Apr;46(4):1176-7.
233. Paige GD. Senescence of human visual-vestibular interactions: smooth pursuit, optokinetic, and vestibular control of eye movements with aging. *Exp Brain Res*. 1994;98(2):355-72.
234. Das VE, Leigh RJ. Visual-vestibular interaction in progressive supranuclear palsy. *Vision Res*. 2000;40(15):2077-81.
235. Levin S, Luebke A, Zee DS, Hain TC, Robinson DA, Holzman PS. Smooth pursuit eye movements in schizophrenics: quantitative measurements with the search-coil technique. *J Psychiatr Res*. 1988;22(3):195-206.
236. Zee DS, Yee RD, Cogan DG, Robinson DA, Engel WK. Ocular motor abnormalities in hereditary cerebellar ataxia. *Brain*. 1976 Jun;99(2):207-34.
237. Montagnese S, Gordon HM, Jackson C, Smith J, Tognella P, Jethwa N, et al. Disruption of smooth pursuit eye movements in cirrhosis: relationship to hepatic encephalopathy and its treatment. *Hepatology*. 2005 Oct;42(4):772-81.
238. Fletcher WA, Sharpe JA. Smooth pursuit dysfunction in Alzheimer's disease. *Neurology*. 1988 Feb;38(2):272-7.
239. Troost BT, Daroff RB, Weber RB, Dell'Osso LF. Hemispheric control of eye movements. II. Quantitative analysis of smooth pursuit in a hemispherectomy patient. *Arch Neurol*. 1972 Nov;27(5):449-52.
240. Morrow MJ, Sharpe JA. Cerebral hemispheric localization of smooth pursuit asymmetry. *Neurology*. 1990 Feb;40(2):284-92.
241. Frohman EM, Zhang H, Kramer PD, Fleckenstein J, Hawker K, Racke MK, et al. MRI characteristics of the MLF in MS patients with chronic internuclear ophthalmoparesis. *Neurology*. 2001 Sep 11;57(5):762-8.
242. Bolanos I, Lozano D, Cantu C. Internuclear ophthalmoplegia: causes and long-term follow-up in 65 patients. *Acta Neurol Scand*. 2004 Sep;110(3):161-5.
243. Muri RM, Meienberg O. The clinical spectrum of internuclear ophthalmoplegia in multiple sclerosis. *Arch Neurol*. 1985 Sep;42(9):851-5.
244. Frohman EM, Frohman TC, O'Suilleabhain P, Zhang H, Hawker K, Racke MK, et al. Quantitative oculographic characterisation of internuclear ophthalmoparesis in multiple sclerosis: the versional dysconjugacy index Z score. *J Neurol Neurosurg Psychiatry*. 2002 Jul;73(1):51-5.
245. Tilikete C, Jasse L, Vukusic S, Durand-Dubief F, Vardanian C, Pelisson D, et al. Persistent ocular motor manifestations and related visual consequences in multiple sclerosis. *Ann N Y Acad Sci*. 2011 Sep;1233:327-34.
246. Averbuch-Heller L, Rottach KG, Zivotofsky AZ, Suarez JJ, Pettee AD, Remler BF, et al. Torsional eye movements in patients with skew deviation and spasmodic torticollis: responses to static and dynamic head roll. *Neurology*. 1997 Feb;48(2):506-14.
247. Sharpe JA, Rosenberg MA, Hoyt WF, Daroff RB. Paralytic pontine exotropia. A sign of acute unilateral pontine gaze palsy and internuclear ophthalmoplegia. *Neurology*. 1974 Nov;24(11):1076-81.
248. Zwergal A, Cnyrim C, Arbusow V, Glaser M, Fesl G, Brandt T, et al. Unilateral INO is associated with ocular tilt reaction in pontomesencephalic lesions: INO plus. *Neurology*. 2008 Aug 19;71(8):590-3.
249. Nozaki S, Mukuno K, Ishikawa S. Internuclear ophthalmoplegia associated with ipsilateral downbeat nystagmus and contralateral incyclorotatory nystagmus. *Ophthalmologica*. 1983;187(4):210-6.
250. Choi JH, Jung NY, Kim MJ, Choi KD, Kim JS, Jung DS. Pure upbeat nystagmus in association with bilateral internuclear ophthalmoplegia. *J Neurol Sci*. 2012 Jun 15;317(1-2):148-50.
251. Gresty MA, Ell JJ, Findley LJ. Acquired pendular nystagmus: its characteristics, localising value and pathophysiology. *J Neurol Neurosurg Psychiatry*. 1982 May;45(5):431-9.
252. Dehaene I, Casselman JW, D'Hooghe M, Van Zandijcke M. Unilateral internuclear ophthalmoplegia and ipsiversive torsional nystagmus. *J Neurol*. 1996 Jun;243(6):461-4.
253. Vanooteghem P, Dehaene I, Van Zandycke M, Casselman J. Combined trochlear nerve palsy and internuclear ophthalmoplegia. *Arch Neurol*. 1992 Jan;49(1):108-9.
254. Oh K, Chang JH, Park KW, Lee DH, Choi KD, Kim JS. Jerky seesaw nystagmus in isolated internuclear ophthalmoplegia from focal pontine lesion. *Neurology*. 2005 Apr 12;64(7):1313-4.
255. Cremer PD, Migliaccio AA, Halmagyi GM, Curthoys IS. Vestibulo-ocular reflex pathways in internuclear ophthalmoplegia. *Ann Neurol*. 1999 Apr;45(4):529-33.
256. Herishanu YO, Sharpe JA. Saccadic intrusions in internuclear ophthalmoplegia. *Ann Neurol*. 1983 Jul;14(1):67-72.
257. Hopf HC, Thomke F, Gutmann L. Midbrain vs. pontine medial longitudinal fasciculus lesions: the utilization of masseter and blink reflexes. *Muscle Nerve*. 1991

- Apr;14(4):326-30.
258. Keane JR. Internuclear ophthalmoplegia: unusual causes in 114 of 410 patients. *Arch Neurol*. 2005 May;62(5):714-7.
 259. Eggenberger E. Eight-and-a-half syndrome: one-and-a-half syndrome plus cranial nerve VII palsy. *J Neuroophthalmol*. 1998 Jun;18(2):114-6.
 260. Wall M, Wray SH. The one-and-a-half syndrome--a unilateral disorder of the pontine tegmentum: a study of 20 cases and review of the literature. *Neurology*. 1983 Aug;33(8):971-80.
 261. Johnston JL, Sharpe JA. The WEMINO syndrome – wall-eyed, monocular internuclear ophthalmoplegia: an oculographic and neuropathologic characterization [abstract]. *Neurology*. 1994;44(suppl 2):A311.
 262. Chen CM, Lin SH. Wall-eyed bilateral internuclear ophthalmoplegia from lesions at different levels in the brainstem. *J Neuroophthalmol*. 2007 Mar;27(1):9-15.
 263. Bogousslavsky J, Regli F. [Paralytic and non-paralytic pontine exotropia]. *Rev Neurol (Paris)*. 1983;139(3):219-23.
 264. Downey DL, Stahl JS, Bhidayasiri R, Derwenskus J, Adams NL, Ruff RL, et al. Saccadic and vestibular abnormalities in multiple sclerosis: sensitive clinical signs of brainstem and cerebellar involvement. *Ann N Y Acad Sci*. 2002 Apr;956:438-40.
 265. Derwenskus J, Rucker JC, Serra A, Stahl JS, Downey DL, Adams NL, et al. Abnormal eye movements predict disability in MS: two-year follow-up. *Ann NY Acad Sci*. 2005 Apr;1039:521-3.
 266. Hoque R, Ledbetter C, Gonzalez-Toledo E, Misra V, Menon U, Kenner M, et al. The role of quantitative neuroimaging indices in the differentiation of ischemia from demyelination: an analytical study with case presentation. *Int Rev Neurobiol*. 2007;79:491-519.
 267. Atlas SW, Grossman RI, Savino PJ, Schatz NJ, Sergott RC, Bosley TM, et al. Internuclear ophthalmoplegia: MR-anatomic correlation. *AJNR Am J Neuroradiol*. 1987 Mar-Apr;8(2):243-7.
 268. Meienberg O, Muri R, Rabineau PA. Clinical and oculographic examinations of saccadic eye movements in the diagnosis of multiple sclerosis. *Arch Neurol*. 1986 May;43(5):438-43.
 269. Jozefowicz-Korczynska M, Lukomski M, Pajor A. Identification of internuclear ophthalmoplegia signs in multiple sclerosis patients. Saccade test analysis. *J Neurol*. 2008 Jul;255(7):1006-11.
 270. Frohman TC, Frohman EM, O'Suilleabhain P, Salter A, Dewey RB, Jr., Hogan N, et al. Accuracy of clinical detection of INO in MS: corroboration with quantitative infrared oculography. *Neurology*. 2003 Sep 23;61(6):848-50.
 271. Pierrot-Deseilligny C, Michelin T. [Myasthenic internuclear pseudo-ophthalmoplegia]. *Rev Neurol (Paris)*. 1983;139(8-9):527-8.
 272. Kim JS. Internuclear ophthalmoplegia as an isolated or predominant symptom of brainstem infarction. *Neurology*. 2004 May 11;62(9):1491-6.
 273. Eggenberger E, Golnik K, Lee A, Santos R, Suntay A, Satana B, et al. Prognosis of ischemic internuclear ophthalmoplegia. *Ophthalmology*. 2002 Sep;109(9):1676-8.
 274. Beck RW, Cleary PA, Anderson MM, Jr., Keltner JL, Shults WT, Kaufman DI, et al. A randomized, controlled trial of corticosteroids in the treatment of acute optic neuritis. The Optic Neuritis Study Group. *N Engl J Med*. 1992 Feb 27;326(9):581-8.
 275. Sellebjerg F, Barnes D, Filippini G, Midgard R, Montalban X, Rieckmann P, et al. EFNS guideline on treatment of multiple sclerosis relapses: report of an EFNS task force on treatment of multiple sclerosis relapses. *Eur J Neurol*. 2005 Dec;12(12):939-46.
 276. Murthy R, Dawson E, Khan S, Adams GG, Lee J. Botulinum toxin in the management of internuclear ophthalmoplegia. *JAAPOS*. 2007 Oct;11(5):456-9.
 277. Roper-Hall G, Cruz OA, Chung SM. Results of extraocular muscle surgery in WEBINO bilateral internuclear ophthalmoplegia patients. *JAAPOS*. 2008 Jun;12(3):277-81.
 278. Nathan NR, Donahue SP. Transposition Surgery for Internuclear Ophthalmoplegia. *J Pediatr Ophthalmol Strabismus*. 2012 Aug 7:1-4.
 279. Jickling G, Leung K, Gan K, Shuaib A, Lewis J, Mouradian MS. Left vertebral artery dissection causing bilateral internuclear ophthalmoplegia. *CJEM*. 2008 Sep;10(5):485-7.
 280. Ahmad I, Zaman M. Bilateral internuclear ophthalmoplegia: an initial presenting sign of giant cell arteritis. *J Am Geriatr Soc*. 1999 Jun;47(6):734-6.
 281. Cogen MS, Kline LB, Duvall ER. Bilateral internuclear ophthalmoplegia in systemic lupus erythematosus. *J Clin Neuroophthalmol*. 1987 Jun;7(2):69-73.
 282. Masai H, Kashii S, Kimura H, Fukuyama H. Neuro-Behcet disease presenting with internuclear ophthalmoplegia. *Am J Ophthalmol*. 1996 Dec;122(6):897-8.
 283. Leavitt JA, Butrus SI. Internuclear ophthalmoplegia in sickle cell trait. *J Neuroophthalmol*. 1994 Mar;14(1):49-51.
 284. Kirkali P, Topaloglu R, Kansu T, Bakkaloglu A. Third nerve palsy and internuclear ophthalmoplegia in periarteritis nodosa. *J Pediatr Ophthalmol Strabismus*. 1991 Jan-Feb;28(1):45-6.
 285. Atabay C, Erdem E, Kansu T, Eldem B. Eales disease with internuclear ophthalmoplegia. *Ann Ophthalmol*. 1992 Jul;24(7):267-9.
 286. Lana MA, Moreira PR, Neves LB. Wall-eyed bilateral internuclear ophthalmoplegia (Webino syndrome) and myelopathy in pyoderma gangrenosum. *Arq Neuropsiquiatr*. 1990 Dec;48(4):497-501.
 287. Rehany U, Kassif Y, Rumelt S. Sneddon's syndrome: neuro-ophthalmologic manifestations in a possible

12 DISTÚRBIOS SUPRA E INTERNUCLEARES DA MOTILIDADE OCULAR

- autosomal recessive pattern. *Neurology*. 1998 Oct;51(4):1185-7.
288. Cahill DW, Salzman M, Hirsch D, Rao CV. Unilateral internuclear ophthalmoplegia due to angiographic embolism through a primitive trigeminal artery. *Neurology*. 1981 Jun;31(6):751-3.
 289. Ho PC, Feman SS. Internuclear ophthalmoplegia in Fabry's disease. *Ann Ophthalmol*. 1981 Aug;13(8):949-51.
 290. Jacob JT, Burns JA, Dupont SA, Lanzino G, Wijidicks EF. Wall-eyed bilateral internuclear ophthalmoplegia after ruptured aneurysm. *Arch Neurol*. 2010 May;67(5):636-7.
 291. Arnold AC. Internuclear ophthalmoplegia from intracranial tumor. *J Clin Neuroophthalmol*. 1990 Dec;10(4):278-86.
 292. Sung JY, Cheng PN, Lai KN. Internuclear ophthalmoplegia in cryptococcal meningitis. *J Trop Med Hyg*. 1991 Apr;94(2):116-7.
 293. Inocencio FP, Ballecer R. Tuberculosis granuloma in the midbrain causing wall-eyed bilateral internuclear ophthalmoplegia (Webino). *J Clin Neuroophthalmol*. 1985 Mar;5(1):31-5.
 294. Hardon WJ, Bernsen HJ, van Nouhuys-Leenders J, Mulder B. Internuclear ophthalmoplegia as the first sign of neuroborreliosis. *J Neurol*. 2002 Aug;249(8):1119-20.
 295. Safran AB, Berney J, Rilliet B. [Internuclear ophthalmoplegia in infectious encephalitis: observation on a case of listeriosis]. *Schweiz Arch Neurol Neurochir Psychiatr*. 1978;123(2):179-85.
 296. Al-Abdulla NA, Rismondo V, Minkowski JS, Miller NR. Herpes zoster vasculitis presenting as giant cell arteritis with bilateral internuclear ophthalmoplegia. *Am J Ophthalmol*. 2002 Dec;134(6):912-4.
 297. Wasserstrom R, Mamourian AC, McGary CT, Miller G. Bulbar poliomyelitis: MR findings with pathologic correlation. *AJNR Am J Neuroradiol*. 1992 Jan-Feb;13(1):371-3.
 298. Sherman MD, Allinson RW, Obbens EA, Darragh JM, Simons KB. Internuclear ophthalmoplegia in acquired immunodeficiency syndrome. *Ann Ophthalmol*. 1989 Aug;21(8):294-5.
 299. Billette de Villemeur T, Deslys JP, Pradel A, Soubrie C, Alperovitch A, Tardieu M, et al. Creutzfeldt-Jakob disease from contaminated growth hormone extracts in France. *Neurology*. 1996 Sep;47(3):690-5.
 300. Verhagen WI, Huygen PL, Dalman JE, Schuurmans MM. Whipple's disease and the central nervous system. A case report and a review of the literature. *Clin Neurol Neurosurg*. 1996 Nov;98(4):299-304.
 301. Chan JW. Isolated unilateral post-traumatic internuclear ophthalmoplegia. *J Neuroophthalmol*. 2001 Sep;21(3):212-3.
 302. Zuel D, Carlow TJ. Internuclear ophthalmoplegia following cervical manipulation. *Ann Neurol*. 1977 Mar;1(3):308.
 303. Ford CS, Cruz J, Biller J, Laster W, White DR. Bilateral internuclear ophthalmoplegia in carcinomatous meningitis. *J Clin Neuroophthalmol*. 1983 Jun;3(2):127-30.
 304. Pillay N, Gilbert JJ, Ebers GC, Brown JD. Internuclear ophthalmoplegia and "optic neuritis": paraneoplastic effects of bronchial carcinoma. *Neurology*. 1984 Jun;34(6):788-91.
 305. Lepore FE, Nissenblatt MJ. Bilateral internuclear ophthalmoplegia after intrathecal chemotherapy and cranial irradiation. *Am J Ophthalmol*. 1981 Dec;92(6):851-3.
 306. Hsu WH, Chu SJ, Tsai WC, Tsao YT. Acute myeloid leukemia presenting as one-and-a-half syndrome. *Am J Emerg Med*. 2008 May;26(4):513 e1-2.
 307. Kumar PD, Nartsupha C, West BC. Unilateral internuclear ophthalmoplegia and recovery with thiamine in Wernicke syndrome. *Am J Med Sci*. 2000 Oct;320(4):278-80.
 308. Kandler RH, Davies-Jones GA. Internuclear ophthalmoplegia in pernicious anaemia. *BMJ*. 1988 Dec 17;297(6663):1583.
 309. Caplan LR, Scheiner D. Dysconjugate gaze in hepatic coma. *Ann Neurol*. 1980 Sep;8(3):328-9.
 310. Finelli PF, McEntee WJ, Ambler M, Kestenbaum D. Adult celiac disease presenting as cerebellar syndrome. *Neurology*. 1980 Mar;30(3):245-9.
 311. Patten BM, Pages M. Severe neurological disease associated with hyperparathyroidism. *Ann Neurol*. 1984 May;15(5):453-6.
 312. Barnes D, Misra VP, Young EP, Thomas PK, Harding AE. An adult onset hexosaminidase A deficiency syndrome with sensory neuropathy and internuclear ophthalmoplegia. *J Neurol Neurosurg Psychiatry*. 1991 Dec;54(12):1112-3.
 313. Matsumoto H, Ohminami S, Goto J, Tsuji S. Progressive supranuclear palsy with wall-eyed bilateral internuclear ophthalmoplegia syndrome. *Arch Neurol*. 2008 Jun;65(6):827-9.
 314. Senanayake N. A syndrome of early onset spinocerebellar ataxia with optic atrophy, internuclear ophthalmoplegia, dementia, and startle myoclonus in a Sri Lankan family. *J Neurol*. 1992 May;239(5):293-4.
 315. Rucker JC, Jen J, Stahl JS, Natesan N, Baloh RW, Leigh RJ. Internuclear ophthalmoparesis in episodic ataxia type 2. *Ann NY Acad Sci*. 2005 Apr;1039:571-4.
 316. Samuel M, Torun N, Tuite PJ, Sharpe JA, Lang AE. Progressive ataxia and palatal tremor (PAPT): clinical and MRI assessment with review of palatal tremors. *Brain*. 2004 Jun;127(Pt 6):1252-68.
 317. O'Riordan S, McMonagle P, Janssen JC, Fox NC, Farrell M, Collinge J, et al. Presenilin-1 mutation (E280G), spastic paraparesis, and cranial MRI white-matter abnormalities. *Neurology*. 2002 Oct 8;59(7):1108-10.
 318. Gouider-Khouja N, Mekaouar A, Larnaout A, Miladi N, Ben Khelifa F, Hentati F. Progressive encephalomyelitis with rigidity presenting as a stiff-person syndrome.

- Parkinsonism Relat Disord. 2002 Mar;8(4):285-8.
319. Sloane AE, Becker LE, Ang LC, Wark J, Haslam RH. Neuronal intranuclear hyaline inclusion disease with progressive cerebellar ataxia. *Pediatr Neurol.* 1994 Feb;10(1):61-6.
 320. Arnold AC, Baloh RW, Yee RD, Hepler RS. Internuclear ophthalmoplegia in the Chiari type II malformation. *Neurology.* 1990 Dec;40(12):1850-4.
 321. Ahmad O, Reddel S, Lueck CJ. Midbrain cleft as a cause of chronic internuclear ophthalmoplegia, progressive ataxia, and facial weakness. *J Neuroophthalmol.* 2010 Jun;30(2):145-9.
 322. Diaz-Calderon E, Del Brutto OH, Aguirre R, Alarcon TA. Bilateral internuclear ophthalmoplegia after smoking "crack" cocaine. *J Clin Neuroophthalmol.* 1991 Dec;11(4):297-9.
 323. Cook FF, Davis RG, Russo LS, Jr. Internuclear ophthalmoplegia caused by phenothiazine intoxication. *Arch Neurol.* 1981 Jul;38(7):465-6.
 324. Hotson JR, Sachdev HS. Amitriptyline: another cause of internuclear ophthalmoplegia with coma. *Ann Neurol.* 1982 Jul;12(1):62.
 325. Cunningham GM. Drug-induced internuclear ophthalmoplegia. *Can Med Assoc J.* 1983 Apr 15;128(8):892-3.
 326. Barret LG, Vincent FM, Arzac PL, Debru JL, Faure JR. Internuclear ophthalmoplegia in patients with toxic coma frequency, prognostic value, diagnostic significance. *J Toxicol Clin Toxicol.* 1983 Jun;20(4):373-9.
 327. Deleu D, Ebinger G. Lithium-induced internuclear ophthalmoplegia. *Clin Neuropharmacol.* 1989 Jun;12(3):224-6.
 328. Pless M, Sandson T. Chronic internuclear ophthalmoplegia. A manifestation of D-penicillamine cerebral vasculitis. *J Neuroophthalmol.* 1997 Mar;17(1):44-6.
 329. Lledo Carreres M, Lajo Garrido JL, Gonzalez Rico M, Navarro Polo JN, Escobar Cava P, Aznar Saliente T. Toxic internuclear ophthalmoplegia related to antiobesity treatment. *Ann Pharmacother.* 1992 Nov;26(11):1457-8.
 330. Hunnewell J, Miller NR. Bilateral internuclear ophthalmoplegia related to chronic toluene abuse. *J Neuroophthalmol.* 1998 Dec;18(4):277-80.
 331. Lai MM, Kerrison JB, Miller NR. Reversible bilateral internuclear ophthalmoplegia associated with FK506. *J Neurol Neurosurg Psychiatry.* 2004 May;75(5):776-8.
 332. Fornazzari L, Carlen PL, Kapur BM. Intravenous abuse of propylhexedrine (Benzedrex) and the risk of brainstem dysfunction in young adults. *Can J Neurol Sci.* 1986 Nov;13(4):337-9.
 333. Razavi ME, Khalife M. Carbon Monoxide Poisoning: A Patient with Bilateral Internuclear Ophthalmoplegia and Exotropia. *J Pediatr Ophthalmol Strabismus.* 2009 Jun 25.
 334. Shin M, Nishihara T, Iai S, Eguchi T. Benign aqueductal cyst causing bilateral internuclear ophthalmoplegia after external ventricular drainage. Case report. *J Neurosurg.* 2000 Mar;92(3):490-2.
 335. Coppeto JR, Greco P. Unilateral internuclear ophthalmoplegia, migraine, and supratentorial arteriovenous malformation. *Am J Ophthalmol.* 1987 Aug 15;104(2):191-2.
 336. Devereaux MW, Brust JC, Keane JR. Internuclear ophthalmoplegia caused by subdural hematoma. *Neurology.* 1979 Feb;29(2):251-5.
 337. Minamori Y, Yamamoto M, Tanaka A, Kanai K, Uenishi H, Tanaka M, et al. Medial longitudinal fasciculus syndrome associated with a subdural hygroma and an arachnoid cyst in the middle cranial fossa. *Intern Med.* 1992 Nov;31(11):1286-90.
 338. Nishizaki T, Tamaki N, Nishida Y, Matsumoto S. Bilateral internuclear ophthalmoplegia due to hydrocephalus: a case report. *Neurosurgery.* 1985 Nov;17(5):822-5.
 339. Friedman DI, Forman S, Levi L, Lavin PJ, Donahue S. Unusual ocular motility disturbances with increased intracranial pressure. *Neurology.* 1998 Jun;50(6):1893-6.
 340. Shinoda K, Matsushita T, Furuta K, Isobe N, Yonekawa T, Ohyagi Y, et al. Wall-eyed bilateral internuclear ophthalmoplegia (WEBINO) syndrome in a patient with neuromyelitis optica spectrum disorder and anti-aquaporin-4 antibody. *Mult Scler.* 2011 Jul;17(7):885-7.
 341. Leibovitch I, Pakrou D, Selva D, Crompton J. Neuro-ophthalmic manifestations of intracranial cavernous hemangiomas. *Eur J Ophthalmol.* 2006 Jan-Feb;16(1):148-52.
 342. Jauregui-Renaud K, Faldon M, Clarke A, Bronstein AM, Gresty MA. Skew deviation of the eyes in normal human subjects induced by semicircular canal stimulation. *Neurosci Lett.* 1996 Feb 23;205(2):135-7.
 343. Brandt T, Dieterich M. Skew deviation with ocular torsion: a vestibular brainstem sign of topographic diagnostic value. *Ann Neurol.* 1993 May;33(5):528-34.
 344. Brandt T, Dieterich M. Vestibular syndromes in the roll plane: topographic diagnosis from brainstem to cortex. *Ann Neurol.* 1994 Sep;36(3):337-47.
 345. Tamhankar MA, Kim JH, Ying GS, Volpe NJ. Adult hypertropia: a guide to diagnostic evaluation based on review of 300 patients. *Eye.* 2011 Jan;25(1):91-6.
 346. Vibert D, Hausler R, Safran AB, Koerner F. Diplopia from skew deviation in unilateral peripheral vestibular lesions. *Acta Otolaryngol.* 1996 Mar;116(2):170-6.
 347. Smith JL, David NJ, Klintworth G. Skew Deviation. *Neurology.* 1964 Feb;14:96-105.
 348. Riordan-Eva P, Harcourt JP, Faldon M, Brookes GB, Gresty MA. Skew deviation following vestibular nerve surgery. *Ann Neurol.* 1997 Jan;41(1):94-9.

12 DISTÚRBIOS SUPRA E INTERNUCLEARES DA MOTILIDADE OCULAR

349. Wong AM, Colpa L, Chandrakumar M. Ability of an upright-supine test to differentiate skew deviation from other vertical strabismus causes. *Arch Ophthalmol*. 2011 Dec;129(12):1570-5.
350. Donahue SP, Lavin PJ, Hamed LM. Tonic ocular tilt reaction simulating a superior oblique palsy: diagnostic confusion with the 3-step test. *Arch Ophthalmol*. 1999 Mar;117(3):347-52.
351. Brandt T, Dieterich M. Pathological eye-head coordination in roll: tonic ocular tilt reaction in mesencephalic and medullary lesions. *Brain*. 1987 Jun;110 (Pt 3):649-66.
352. Cnyrim CD, Newman-Toker D, Karch C, Brandt T, Strupp M. Bedside differentiation of vestibular neuritis from central "vestibular pseudoneuritis". *J Neurol Neurosurg Psychiatry*. 2008 Apr;79(4):458-60.
353. Kattah JC, Talkad AV, Wang DZ, Hsieh YH, Newman-Toker DE. HINTS to diagnose stroke in the acute vestibular syndrome: three-step bedside oculomotor examination more sensitive than early MRI diffusion-weighted imaging. *Stroke*. 2009 Nov;40(11):3504-10.
354. Ng D, Fouladvand M, Lalwani AK. Skew deviation after intratympanic gentamicin therapy. *Laryngoscope*. 2011 Mar;121(3):492-4.
355. Kim HA, Lee H, Yi HA, Lee SR, Lee SY, Baloh RW. Pattern of otolith dysfunction in posterior inferior cerebellar artery territory cerebellar infarction. *J Neurol Sci*. 2009 May 15;280(1-2):65-70.
356. Dieterich M, Brandt T. Wallenberg's syndrome: lateropulsion, cyclorotation, and subjective visual vertical in thirty-six patients. *Ann Neurol*. 1992 Apr;31(4):399-408.
357. Keane JR. Alternating skew deviation: 47 patients. *Neurology*. 1985 May;35(5):725-8.
358. Hamed LM, Maria BL, Quisling RG, Mickle JP. Alternating skew on lateral gaze. Neuroanatomic pathway and relationship to superior oblique overaction. *Ophthalmology*. 1993 Feb;100(2):281-6.
359. Halmagyi GM, Brandt T, Dieterich M, Curthoys IS, Stark RJ, Hoyt WF. Tonic contraversive ocular tilt reaction due to unilateral meso-diencephalic lesion. *Neurology*. 1990 Oct;40(10):1503-9.
360. Corbett JJ, Schatz NJ, Shults WT, Behrens M, Berry RG. Slowly alternating skew deviation: description of a pretectal syndrome in three patients. *Ann Neurol*. 1981 Dec;10(6):540-6.
361. Brandt TH, Dieterich M. Different types of skew deviation. *J Neurol Neurosurg Psychiatry*. 1991 Jun;54(6):549-50.
362. Keane JR. Ocular skew deviation. Analysis of 100 cases. *Arch Neurol*. 1975 Mar;32(3):185-90.
363. Dieterich M, Brandt T. Ocular torsion and tilt of subjective visual vertical are sensitive brainstem signs. *Ann Neurol*. 1993 Mar;33(3):292-9.
364. Borruat FX, Gianoli F, Maeder P, Bogousslavsky J. [Skew deviation]. *Klin Monbl Augenheilkd*. 1998 May;212(5):289-90.
365. Galimberti CA, Versino M, Sartori I, Manni R, Martelli A, Tartara A. Epileptic skew deviation. *Neurology*. 1998 May;50(5):1469-72.
366. Anderson DF, Morris RJ. Parinaud's syndrome and ipsilateral tonic ocular skew deviation from unilateral right paramedian thalamic infarct. *Neuro-ophthalmology*. 1998;19(1):13-5.
367. Dieterich M, Brandt T. Thalamic infarctions: differential effects on vestibular function in the roll plane (35 patients). *Neurology*. 1993 Sep;43(9):1732-40.
368. Kompf D, Szepan B. Skew deviation as presenting ocular sign of a third ventricle colloid cyst. *Eur Neurol*. 1981;20(4):326-9.
369. Deibert E, Holland NR. A case of CNS cryptococcosis presenting with slowly alternating skew deviation. *Clin Neurol Neurosurg*. 1996 May;98(2):192-3.
370. Ortiz-Perez S, Sanchez-Dalmau B, Molina J, Adan A, Candela S, Rumia J. Ocular tilt reaction as a delayed complication of deep brain stimulation for Parkinson disease. *J Neuroophthalmol*. 2009 Dec;29(4):286-8.
371. Klainguti G, Spahn B, Borruat FX. Selective and sequential therapy of oculomotor and palpebral sequelae resulting from biopsy of dorsal midbrain sarcoidosis. *Klin Monbl Augenheilkd*. 2004 May;221(5):404-7.
372. Keane JR. Ocular tilt reaction following lateral pontomedullary infarction. *Neurology*. 1992 Jan;42(1):259-60.
373. Versino M, Hurko O, Zee DS. Disorders of binocular control of eye movements in patients with cerebellar dysfunction. *Brain*. 1996 Dec;119 (Pt 6):1933-50.
374. Mossman S, Halmagyi GM. Partial ocular tilt reaction due to unilateral cerebellar lesion. *Neurology*. 1997 Aug;49(2):491-3.
375. Yokota T, Tsuchiya K, Yamane M, Hayashi M, Tanabe H, Tsukagoshi H. Geotropic ocular deviation with skew and absence of saccade in Creutzfeldt-Jakob disease. *J Neurol Sci*. 1991 Dec;106(2):175-8.
376. Couch SM, Brodie SE, Leavitt JA, Brodsky MC. Something to sink your teeth into. *Surv Ophthalmol*. Nov-Dec;56(6):544-9.
377. Arbusow V, Dieterich M, Strupp M, Dreher A, Jäger L, Brandt T. Herpes zoster neuritis involving superior and inferior parts of the vestibular nerve causing ocular tilt reaction. *Neuro-ophthalmology*. 1998;19:17-22.
378. Safran AB, Vibert D, Issoua D, Hausler R. Skew deviation after vestibular neuritis. *Am J Ophthalmol*. 1994 Aug 15;118(2):238-45.
379. Bennett JL, Galetta SL, Frohman LP, Mourelatos Z, Gultekin SH, Dalmau JO, et al. Neuro-ophthalmologic manifestations of a paraneoplastic syndrome and testicular carcinoma. *Neurology*. 1999 Mar 10;52(4):864-7.
380. Esaki H, Shinji O. Skew deviation in Fisher's syndrome. *Neuroophthalmol Jpn*. 1992;9:66-73.
381. Fisher M. Ocular skew deviation in hepatic coma. *J*

- Neurol Neurosurg Psychiatry. 1981 May;44(5):458.
382. Lewis JM, Kline LB. Periodic alternating nystagmus associated with periodic alternating skew deviation. *J Clin Neuroophthalmol*. 1983 Jun;3(2):115-7.
383. Pan HY, Huang CY. Alternating skew deviation associated with Mandrax overdose. *Aust N Z J Med*. 1984 Jun;14(3):265-6.
384. Schwartzman MJ, Leppik IE. Carbamazepine-induced dyskinesia and ophthalmoplegia. *Cleve Clin J Med*. 1990 Jun;57(4):367-72.
385. Beckmann YY, Top D, Yigit T. Unusual presentations of Hashimoto's encephalopathy: trigeminal neuralgiaform headache, skew deviation, hypomania. *Endocrine*. 2011 Dec;40(3):495-6.
386. Bruce BB, Newman NJ, Biousse V. Ophthalmoparesis in idiopathic intracranial hypertension. *Am J Ophthalmol*. 2006 Nov;142(5):878-80.
387. Thakore NJ, Pioro EP, Rucker JC, Leigh RJ. Motor neuronopathy with dropped hands and downbeat nystagmus: a distinctive disorder? A case report. *BMC Neurol*. 2006;6:3.
388. Ances BM, Dalmau JO, Tsai J, Hasbani MJ, Galetta SL. Downbeating nystagmus and muscle spasms in a patient with glutamic-acid decarboxylase antibodies. *Am J Ophthalmol*. 2005 Jul;140(1):142-4.
389. Suzuki T, Nishio M, Chikuda M, Takayanagi K. Skew deviation as a complication of cardiac catheterization. *Am J Ophthalmol*. 2001 Aug;132(2):282-3.
390. Dittrich J, Havlova M, Nevsimalova S. Paroxysmal hemipareses in childhood. *Dev Med Child Neurol*. 1979 Dec;21(6):800-7.
391. Tamhankar MA, Ying GS, Volpe NJ. Effectiveness of prisms in the management of diplopia in patients due to diverse etiologies. *J Pediatr Ophthalmol Strabismus*. 2012 Jul-Aug;49(4):222-8.
392. Siatkowski RM, Sanke RF, Farris BK. Surgical management of skew deviation. *J Neuroophthalmol*. 2003 Jun;23(2):136-41.

13

PARALISIA DO III PAR

Rosário Varandas, Lígia Figueiredo, Dália Meira,

INTRODUÇÃO

A apresentação clínica de uma paralisia do III par craniano é variável e complexa, uma vez que o nervo oculomotor inerva vários músculos extraoculares: (1) o ramo superior inerva o levantador da pálpebra superior e o recto superior, e (2) o ramo inferior inerva o recto medial, recto inferior e o oblíquo inferior, e transporta as fibras parassimpáticas que inervam o esfíncter da pupila e o corpo ciliar. Assim, a forma de apresentação de uma paresia do III par pode combinar os défices das ações dos diversos músculos envolvidos.

Uma paralisia do III par é completa, quando envolve a musculatura extrínseca e intrínseca, pelo que o olho se apresenta em exotropia, hipotropia, ptose e pupila em midríase não reativa.

Numa paresia incompleta do III par a disfunção da musculatura extrínseca e/ou intrínseca é parcial. Assim, os músculos extraoculares podem estar completa ou incompletamente envolvidos, havendo uma grau variável de ptose e/ou de limitação da adução, elevação e/ou depressão. A pupila pode estar: (1) normal, (2) dilatada e pouco reativa à luz (disfunção parcial da musculatura intrínseca), ou (3) dilatada e não reativa à luz nem à acomodação (disfunção total da musculatura intrínseca). A anisocoria, quando presente, é maior em condições de alta luminosidade.

Numa paralisia recente há inconcomitância do desvio, sendo maior no campo de ação do músculo afetado. Devem-se medir os desvios primário e secundário, sendo o último medido com o olho parético a fixar se é de amplitude superior, devido à hiperacção do músculo sinergista contralateral.

ANATOMIA

Os núcleos do nervo oculomotor localizam-se, medialmente, no mesencéfalo, ao nível dos colículos superiores. Estão divididos em: (1) núcleo superomedial que inerva bilateralmente o levantador da pálpebra superior; (2) núcleos de Edinger-Westphal que inervam bilateralmente o esfíncter da pupila e o corpo ciliar; e (3) dois núcleos paralelos divididos em subnúcleos inervando, cada um, um só músculo extraocular de

forma não cruzada, com exceção do recto superior que é inervado pelo subnúcleo medial contralateral. (fig. 1) As raízes do III par dirigem-se ventralmente, passando próximo do fascículo longitudinal medial, núcleo vermelho e substância nigra emergindo na fossa interpeduncular. A proximidade com estas estruturas explica alguns sinais neurológicos que podem acompanhar a paralisia do oculomotor, quando ocorre nesta região. No trajeto interpeduncular até ao seio cavernoso, o oculomotor passa entre a artéria cerebral posterior (ACP) e a artéria cerebral superior e depois corre paralelamente à artéria comunicante posterior (ACoP), sendo nesta região particularmente suscetível a lesões vasculares, nomeadamente aneurismas da ACoP, que são uma das causas principais de paralisia do III par com atingimento da pupila.

No seio cavernoso, o III par localiza-se lateral e superiormente ao nervo troclear e à 1ª e 2ª divisão do trigémeo. Por este motivo são raras as paresias isoladas do oculomotor no seio cavernoso.

Entra na órbita através da fissura orbitária superior, dividindo-se no ramo superior que inerva o recto superior e levantador da pálpebra superior e no ramo inferior que inerva o recto medial, recto inferior e oblíquo inferior. Este ramo transporta também as fibras para o gânglio ciliar onde, após fazer sinapse, inerva através dos nervos ciliares curtos o corpo ciliar e o esfíncter da pupila.

CLASSIFICAÇÃO

As paralisias do III par podem ser congénitas ou adquiridas. As paralisias do III par podem resultar de uma lesão a qualquer nível do seu trajeto entre o núcleo no mesencéfalo e os músculos extraoculares na órbita. De acordo com o local da lesão, as paralisias do III par podem ser classificadas em lesões centrais (quando envolvem o mesencéfalo) ou periféricas (quando ocorrem no espaço subaracnoideo, seio cavernoso, fissura orbitária superior ou órbita).^{1,2}

Clinicamente podemos classificar as paralisias do III par em:

1) isoladas

13 PARALISIA DO III PAR

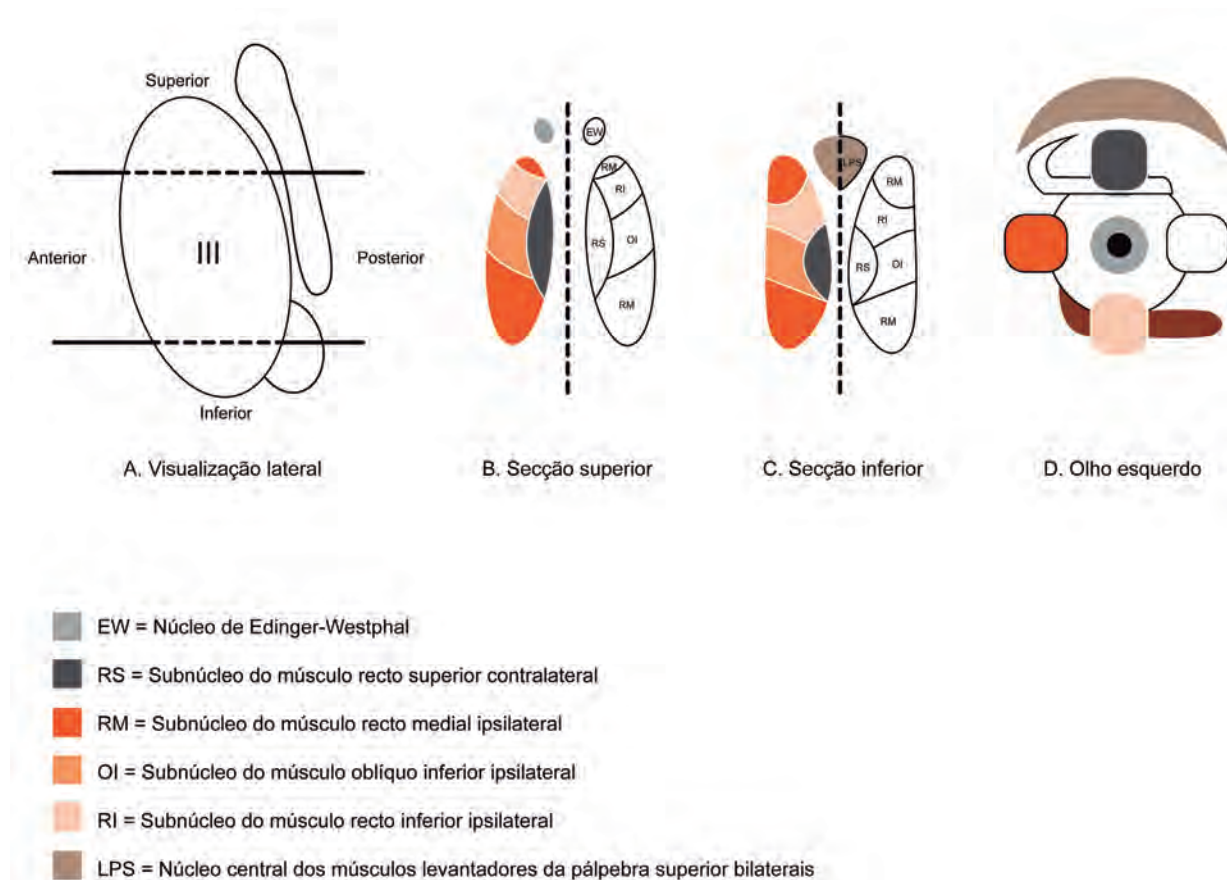


Fig. 1

- a. com disfunção da musculatura intrínseca
 - i. ausente (sem envolvimento pupilar)
 - ii. presente (com envolvimento pupilar)
 - b. com disfunção da musculatura extrínseca
 - i. completa
 - ii. incompleta
- 2) não-isoladas, associadas a outros défices neurológicos ou sintomas sistémicos.

PARALISIA CONGÊNITA DO NERVO OCULOMOTOR

A paralisia congénita do III par craniano é responsável por 30 a 50% das paralisias pediátricas do III par^{1,3}, e geralmente é evidente nas primeiras semanas de vida, sendo referenciada pelos pais ou pediatra. A paralisia é habitualmente unilateral e incompleta^{1,3,4}; a criança apresenta-se com ptose, exotropia e hipotropia do olho afetado, podendo haver ou não atingimento pupilar. Quando a paralisia é bilateral está sempre associada a outros sinais neurológicos e é devida a malformações encefálicas ou lesões perinatais.^{4,5} Cerca de 50% das crianças com paralisia do oculomotor têm alterações neurológicas associadas, mais frequentemente paralisia

cerebral, hemiparesia/hemiplegia contralateral e atraso do desenvolvimento.^{5,6} Assim, perante uma paralisia congénita do III par recomenda-se realizar ressonância magnética crânio-encefálica (RMN CE) para investigar possíveis anomalias cerebrais associadas. (recomendação forte, evidência moderada)

Os músculos mais frequentemente atingidos são o recto superior e o oblíquo inferior, e é conhecida como paralisia congénita dupla dos elevadores (fig.2). As causas mais frequentes são a hipoxia perinatal e o traumatismo de parto.

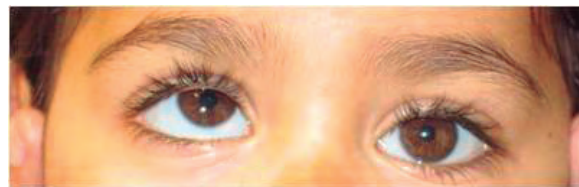

Fig. 2. Paralisia congénita dupla dos elevadores OE.

Na paralisia congénita do III par observa-se, muitas vezes, recuperação parcial, com regeneração anómala que origina movimentos sincinéticos (contrações musculares involuntárias que ocorrem com o movimento voluntário

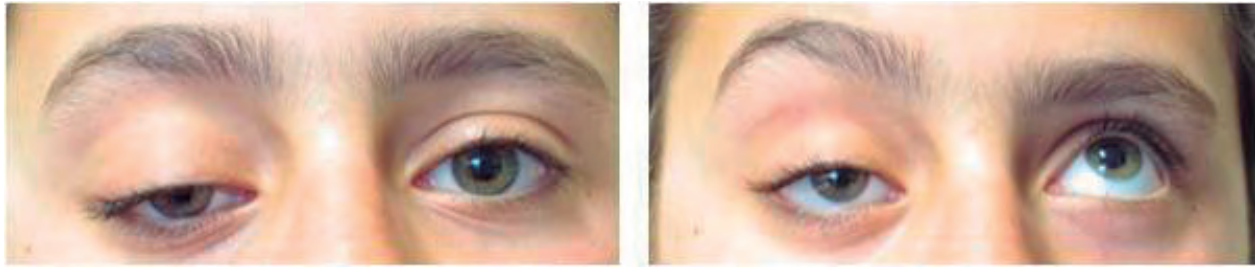

Fig. 3. Parésia incompleta do III par direito, atingindo o ramo superior (elevador pálpebra superior e recto superior).

de um grupo muscular diferente), como por exemplo:¹

- Sinal de pseudo-Graefe - elevação paradoxal da pálpebra superior na tentativa de adução ou depressão do globo ocular, que ocorre quando há uma inervação inapropriada do elevador da pálpebra superior pelas fibras motrizes inicialmente destinadas ao recto medial ou recto inferior.
- Pseudo pupila de Argyll Robertson - a pupila não reage à luz, mas fica miótica na adução do globo ocular, quando há inervação inapropriada do esfíncter da pupila, via gânglio ciliar, pelas fibras motrizes inicialmente destinadas ao recto medial.
- Discinesia do olhar palpebral - normalmente quando os olhos fazem movimentos de dextro ou levversão, as pálpebras permanecem na mesma posição relativamente à córnea, mas quando há discinesia do olhar palpebral a pálpebra eleva na adução.

Existem algumas síndromes congénitas de paralisia do III par, nomeadamente:^{1,2}

- Paralisia oculomotora cíclica - “espasmos” curtos de atividade dos músculos envolvidos^{2,5}, que podem ser provocados na tentativa de adução, elevação ou acomodação.
- Paralisia da adução com divergência sinérgica - paralisia incompleta do III par com inervação anómala do recto lateral, de forma que quando o olho parético tenta aduzir, ambos os olhos abduzem.
- Síndrome da retração vertical - o olho retrai quando se tenta fazer a supravversão.

A ambliopia associada a esta patologia deve ser precocemente tratada. A cirurgia de estrabismo e ptose só deve ser tentada após a possível recuperação muscular e estabilização visual.

PARALISIA ADQUIRIDA DO NERVO OCULOMOTOR

A paralisia adquirida do oculomotor é muito mais comum que a paralisia congénita.¹ Ocorre nas crianças (fig. 3) e nos adultos, sendo semelhante nas manifestações clínicas, mas diferente em termos etiológicos.^{1,7} (fig. 4)

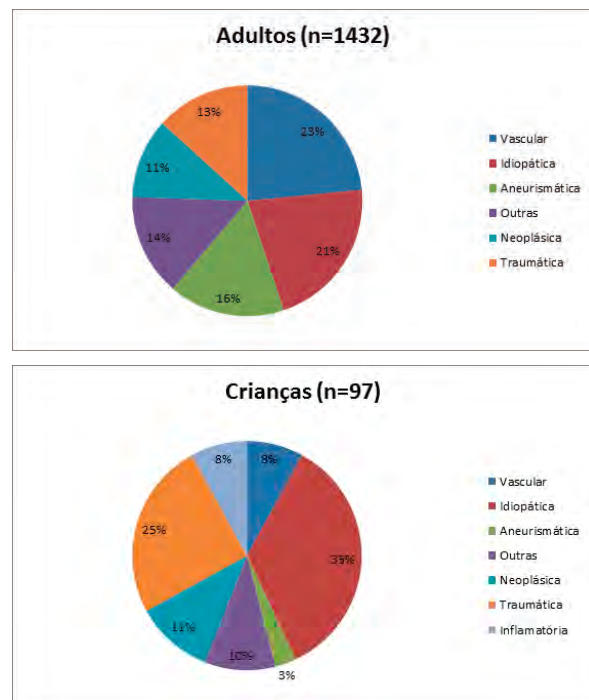


Fig. 4. Etiologia das paralisias do III par. (Adaptado com permissão de www.neuroophthalmology.ca/textbook/disorders-of-eye-movements)

Manifestações Clínicas e Etiologia

Os doentes com uma paralisia aguda, adquirida, do III par queixam-se de início súbito de uma diplopia horizontal, vertical ou oblíqua (consoante a direção do olhar) acompanhada de ptose. Se a ptose for completa, o doente não se queixa de diplopia. É raro o doente queixar-se de alterações do tamanho da pupila.

Os doentes com uma paralisia crónica do III par, com regeneração anómala primária, podem ser assintomáticos.

A dor associada às lesões do III par é frequente, exceto nas lesões do mesencéfalo, mas não ajuda no diagnóstico etiológico.⁸ Uma dor súbita e muito intensa pode sugerir uma hemorragia subaracnoidea (HSA) secundária à rotura de um aneurisma. Uma dor intensa também pode estar presente em lesões inflamatórias e na apoplexia pituitária. As lesões isquémicas acompanham-se de uma

dor de intensidade moderada, com origem na lesão isquêmica das fibras trigeminais do nervo oculomotor.⁹ Uma paralisia do III par pode ser causada por qualquer processo patológico. As características clínicas da paralisia do III par variam consoante a região lesada, e são de algum modo sugestivas para a etiologia. Vamos, de seguida, analisar a paralisia do III par de acordo com a área da lesão.

PARALISIAS CENTRAIS

1. LESÕES NUCLEARES

A lesão isolada do núcleo do oculomotor é rara, geralmente está associada a outros défices neurológicos.^{1,7} Caracteriza-se, classicamente, por paralisia unilateral do III par, mas com achados bilaterais de ptose incompleta e limitação da elevação.¹ A pupila pode, ou não, estar atingida conforme haja, ou não, atingimento dos núcleos de Edinger-Westphal.

Podem observar-se outros padrões de disfunção nuclear do III par, nomeadamente: (1) paralisias bilaterais do III par sem ptose (quando o núcleo médio é poupado) e maior limitação da elevação do olho contralateral à lesão (devido à inervação cruzada do recto superior), e (2) ptose bilateral isolada, sem envolvimento dos músculos extraoculares nem das pupilas.^{1,7}

As paresias nucleares do III par podem estar associadas a ptose ipsilateral e retração palpebral contralateral (síndrome palpebral mais-menos, *plus-minus*), quando o impulso supranuclear inibitório para o III par está interrompido.^{10,11}

As lesões nucleares podem também causar um envolvimento isolado de um músculo extraocular. No entanto, a paralisia uni ou bilateral do recto medial é pouco provável ser causada por uma lesão nuclear, porque os neurónios do recto medial posicionam-se em 3 localizações diferentes no núcleo do oculomotor. Por esta razão, os doentes com presumível paresia isolada do recto medial devem ser avaliados para oftalmoplegia internuclear.

2. LESÕES FASCICULARES

As lesões fasciculares provocam paralisias unilaterais completas ou incompletas, e podem mesmo mimetizar paralisias dos ramos superior/inferior ou paralisia monocular da elevação. Isto explica-se devido à organização topográfica intra-axial das fibras.⁷

Uma parésia divisional do III par pode ser secundária a uma lesão em qualquer localização ao longo do percurso do nervo oculomotor, desde o fascículo até à órbita.⁷

A maioria das paralisias fasciculares é acompanhada por sinais e sintomas neurológicos, que localizam a lesão no mesencéfalo, e originam as seguintes síndromes:¹

- Síndrome de Nothnagel: paralisia do oculomotor ipsilateral e ataxia cerebelar (lesão do *brachium conjunctivum*).
- Síndrome de Benedikt: paralisia do oculomotor e movimentos involuntários contralaterais (lesão no núcleo vermelho e substância *nigra*).
- Síndrome de Claude: paralisia ipsilateral do oculomotor e ataxia cerebelosa contralateral (lesão no pedúnculo cerebelar superior).
- Síndrome de Weber: paralisia do oculomotor e hemiparesia contralateral (lesão das fibras motoras no pedúnculo cerebral).

A maioria das paralisias centrais são secundárias a enfartes vasculares, resultantes de lesões isquémicas dos ramos paramedianos da artéria basilar, oclusão da porção distal da artéria basilar ou oclusão dos ramos perfurantes da ACP.¹ Mais raramente, podem ser secundárias a tumores primários ou secundários, infeções (tuberculose, HIV) e hemorragias do tronco cerebral.^{1,2}

PARALISIAS PERIFÉRICAS

1. ESPAÇO SUBARACNOIDEO

O local mais comum de uma paralisia isolada do III par é o espaço subaracnoideo.⁷ Uma paralisia subaracnoidea do III par pode ser completa, incompleta ou progressiva.¹ A maioria das vezes é isolada, ou seja sem outros achados clínicos associados.¹ O envolvimento pupilar é variável e depende da natureza e localização da lesão.

As características clínicas da paralisia do III par nesta região variam consoante a etiologia:

- Uma lesão isquémica do III par apresenta-se com disfunção da musculatura extrínseca e função pupilar intacta em 80 a 90% dos casos, porque afeta primariamente as fibras da motricidade extrínseca (mais internas), poupando quase sempre as fibras pupilo-motoras (mais superficiais).^{12,13,14,15} Quando há envolvimento pupilar, geralmente é incompleto e a anisocoria é inferior a 1mm.¹³ Numa série com 26 doentes com lesão isquémica do III par associada à diabetes mellitus, a maioria dos doentes que apresentava envolvimento pupilar (38%) tinha uma anisocoria discreta (<1mm) e nenhum tinha uma pupila completamente dilatada.¹³ (fig. 5)
- A compressão aneurismática apresenta-se, caracteristicamente, com disfunção da musculatura extrínseca e intrínseca (pupila dilatada e não reativa à luz). No entanto, lesões compressivas subaracnoideas podem ocasionalmente poupar a pupila, devido: (1) à distribuição uniforme da compressão, o que faz com que as fibras pupilomotoras de baixo calibre e resistentes à pressão resistam à lesão, e (2) compressão da porção inferior do nervo,

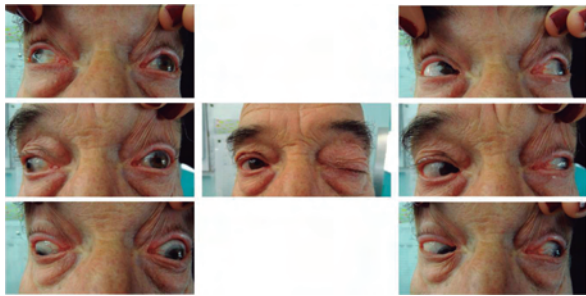


Fig. 5. Parésia do III par sem envolvimento pupilar num doente diabético.

que poupa as fibras pupilomotoras, localizadas na região dorsal.⁷ As parésias do III par secundárias a aneurismas podem ser incompletas, com ausência de apenas um elemento de disfunção (por exemplo: ptose, midríase, ou limitação de um músculo extraocular). O local mais comum de um aneurisma causador de uma parésia do III par é a ACoP.¹ (fig. 6) Vários estudos retrospectivos indicam que um aneurisma da ACoP pode causar paralisia isolada do III par em 34-56% dos casos¹⁶, sendo que mais de 90% dos doentes com HSA secundária a rotura de um aneurisma da ACoP apresentam sinais de paralisia de III par prévios. Numa revisão da literatura, efetuada por Andrew Lee et al, um aneurisma para provocar uma parésia isolada do III par deverá ser igual ou superior a 5mm, sendo a taxa de rotura destes aneurismas de 13.3%.¹⁷ Os aneurismas que envolvem a carótida interna e a artéria basilar podem também cursar com paralisias do III par.^{18,19}

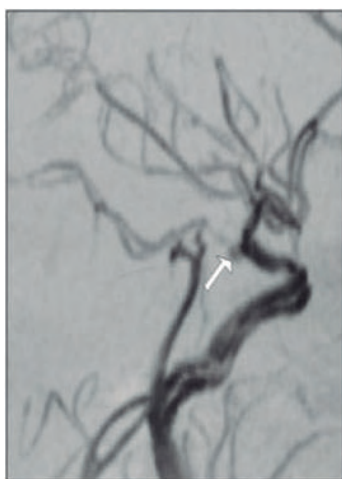

Fig. 6. Angio-ressonância cerebral evidenciando aneurisma da ACoP

- O III par é suscetível ao trauma no espaço subaracnoideo, especialmente durante os procedimentos neurocirúrgicos²⁰, mas também nos traumatismos crânio-encefálicos (TCE) fechados.²¹
- As lesões inflamatórias, infecciosas e neoplásicas que afetam as meninges causam uma paralisia do III par, que geralmente se acompanha de outros défices de pares cranianos.¹

2. SEIO CAVERNOSO

As lesões no seio cavernoso podem provocar parésia isolada do III par por lesões microvasculares; mas, na maioria das vezes, a parésia não é isolada, e acompanha-se por sinais de atingimento de outros pares cranianos, tais como o troclear, abducente, ramo maxilar do trigêmeo e fibras oculossimpáticas. A combinação de parésia do oculomotor com síndrome de Horner é quase patognomónica de lesão do seio cavernoso.⁷

3. ÓRBITA

As lesões orbitárias apresentam-se geralmente como uma polineuropatia craniana unilateral, envolvendo vários pares cranianos (II, III, IV e VI), associada a proptose e dor.⁷ Se o ramo superior do III par for atingido ocorrerá ptose e limitação da elevação, mais evidente em abdução; se for o ramo inferior afetado, o olho aparece em exotropia e hipertropia com ou sem envolvimento pupilar.

A etiologia das paralisias do III par são específicas à localização (Tabela 1), mas existem algumas causas de localização mais incerta, nomeadamente a nevralgia craniana (Sociedade Internacional de Cefaleias, *International Headache Society*, IHS), antes denominada enxaqueca oftalmoplégica, que afeta crianças e adultos.²² O III par é o nervo mais atingido, e os défices podem ser permanentes.

DIAGNÓSTICO

A avaliação de um doente com uma paralisia do III par depende dos sinais e sintomas associados, e do padrão de envolvimento do nervo, porque ambos ajudam a localizar a lesão anatomicamente.²³

A idade do doente e outros dados da história clínica ajudam a diferenciar entre congénita, traumática ou infecciosa. As lesões inflamatórias e neoplásicas são de início insidioso, comparativamente a um evento isquémico, que é de instalação aguda.

PARALISIA DO III PAR NÃO ISOLADA

Paralisias do III par acompanhadas por outros défices neurológicos, sinais orbitários, ou meningismo requerem uma avaliação que geralmente inclui neuroimagem. Uma punção lombar (PL) pode ser

Tabela 1. Causas de paralisias do III par em função do local da lesão

LESÕES CENTRAIS
Nucleares e Fasciculares Isquemia das artérias perforantes originárias no tronco cerebral Hemorragia Infecção (sífilis) Esclerose múltipla Tumor Traumatismo
LESÕES PERIFÉRICAS
Espaço Interpeduncular
Aneurisma (o mais comum é o da artéria comunicante posterior) Meningite (sífilis, doença de Lyme, sarcoidose carcinomatosa) Isquemia (associada à diabetes mellitus e hipertensão arterial) Tumor Arterite temporal Traumatismo
Seio Cavernoso e Fissura Orbitária
Aneurisma carotídeo Fístula carótido-cavernosa Trombose do seio cavernoso Tumor (adenoma da hipófise, meningioma, carcinoma nasofaríngeo, metástase) Linfoma Apoplexia pituitária Isquemia (associada à diabetes mellitus e hipertensão arterial) Doença inflamatória (sarcoidose, doença de Wegener) Doença infecciosa (Herpes zoster) Síndrome de Tolosa-Hunt
Órbita
Traumatismo Infecção fúngica (mucormicose) Tumor da órbita Mucocelo
Outras causas de localização incerta
Nevralgia craniana (enxaqueca oftalmoplégica) Após quimioterapia Após anestesia dentária

necessária para excluir possíveis infecções, inflamações e meningite carcinomatosa.

Uma ressonância magnética nuclear (RM) crânio-encefálica (CE) está indicada quando os achados sugerem uma lesão central do III par.

Na presença de sinais meníngeos associados (cefaleias, rigidez da nuca e depressão do nível de consciência) ou envolvimento de outros pares cranianos, especialmente quando bilateral, deve-se fazer uma PL para estudo do líquido cefalorraquidiano (LCR). [recomendação discricionária, evidência baixa]

Um terceiro par doloroso de início súbito, com sinais meníngeos associados, obriga a uma avaliação emergente com angiotomografia axial computadorizada (angio-TAC) CE com contraste, para procurar sangue no espaço subaracnoideo. [recomendação forte, evidência moderada] Se a angio-TAC for normal, deve-se realizar PL para excluir a presença de sangue no LCR. Na ausência de sangue no LCR, deve-se avaliar o doente para excluir um aneurisma não rompido.

Sinais que localizam a lesão ao seio cavernoso e ápex orbitário obrigam à realização de RMN CE/órbita com gadolínio.

PARALISIA ISOLADA DO III PAR

A causa mais frequente de uma paralisia isolada do III par é uma neuropatia isquêmica ou uma lesão que afete a sua porção aracnoideia do III par.¹ As paralisias isquêmicas são a causa mais comum de paralisia do III par no adulto, mas as compressões aneurismáticas são a causa mais temível. Assim, como regra pode-se considerar que:

1. uma paralisia isolada do III par com envolvimento pupilar tem como causa mais provável um aneurisma, e deve-se efetuar neuroimagem de imediato [recomendação forte, evidência moderada];
2. uma paralisia isolada do III par sem envolvimento da pupila tem como causa mais provável uma vasculopatia isquêmica, e se o paciente for diabético ou hipertenso não é necessário efetuar estudo imagiológico [recomendação forte, evidência elevada].

A avaliação de uma paralisia isolada do III par com envolvimento pupilar é extraordinariamente importante, pois é muitas vezes o primeiro sinal de um aneurisma intracraniano (geralmente da ACoP). Assim, perante uma paralisia aguda do III par, com envolvimento pupilar, acredita-se que há um aneurisma a alargar e que existe o risco eminente de rotura. O tratamento antes que ocorra rotura do aneurisma, com a consequente HSA, melhora as hipóteses de recuperação sem défices neurológicos e diminui a mortalidade, que pode ir até 50%.^{7,17} A idade média de apresentação de uma HSA aneurismática é 55 anos.

Neste cenário, deve ser pedida uma angio-RMN ou angio-TAC cerebral, consoante a disponibilidade

e experiência do hospital. A angio-RMN tem uma sensibilidade de 86%.^{24,25,26,27} Se estes exames forem negativos pode ser necessário efetuar angiografia cerebral convencional por cateterismo, sendo necessário ponderar o risco do exame *versus* o risco de não diagnosticar um aneurisma.^{28,29}

Uma paralisia isolada do III par sem envolvimento pupilar, num doente com fatores de risco vasculares é habitualmente isquémica.^{16,30}

Os fatores de risco conhecidos para paralisia isquémica do III par são: diabetes mellitus, hipertrofia do ventrículo esquerdo, hematócrito elevado, hipertensão arterial, hipercolesterolemia, obesidade e tabagismo.^{7,12} O estudo neuroimagiológico está indicado [recomendação forte, evidência moderada]:

1. nos doentes sem fatores de risco.⁷
2. quando a paralisia é progressiva, ou seja, apresenta agravamento após a fase aguda (>10 dias) e/ou surgem sinais neurológicos de novo.⁷
3. quando a paralisia não melhora espontaneamente ao fim de 12-16 semanas.⁷
4. quando a regeneração anómala surge meses a anos após uma paralisia do III par; é comum nas lesões causadas por compressão do nervo ou após trauma, e muito raras após isquemia (existe apenas um caso clínico de regeneração anómala após um III par isquémico).^{31,32,33} Assim, o seu aparecimento obriga a repensar o diagnóstico.

As paralisias isquémicas podem também estar associadas a arterite temporal³⁴, lúpus eritematoso sistémico⁷ e ao uso de sildenafil³⁵ ou cocaína³⁶. Assim, nos doentes acima dos 55 anos, é importante questionar sobre sintomas sugestivos de arterite temporal, e se a clínica for sugestiva deve-se pedir hemograma, velocidade de sedimentação e proteína C reativa.³⁴

Um doente com paralisia traumática do III par deve realizar TAC CE/órbitas [recomendação forte, evidência moderada]. Uma paralisia do III par após uma TCE *minor* é incomum, e deve levantar a hipótese de outras etiologias, nomeadamente compressivas [recomendação discricionária, evidência baixa].³⁷

Para o estudo motor, é feito o *cover test* prismático nas posições cardinais do olhar, avaliação com ecrã de Hess e no sinoptómetro. O campo visual binocular também deve ser feito numa paresia parcial, pois a dimensão e localização

deste influenciam o tipo de tratamento cirúrgico.

TRATAMENTO E EVOLUÇÃO

O tratamento da paralisia do III par depende da etiologia. Os défices secundários à paralisia, na maioria dos casos, recuperam em semanas a meses. Os défices presentes ao final de 6 meses, geralmente são permanentes.

Nas paralisias de origem isquémica há alguma recuperação ao fim de 2 ou 3 meses.^{17,23} Os fatores de risco vasculares devem ser tratados, e o doente deve iniciar terapêutica anti-plaquetária.

Nas paralisias por aneurisma, a intervenção neurocirúrgica tem com objetivo primário evitar a HSA. Com a cirurgia do aneurisma, quer por embolização endovascular, quer por colocação de clip, há recuperação parcial da função do oculomotor.^{23,38,39} O tempo de recuperação varia entre semanas a meses, e pode ser influenciado pelo grau e/ou duração do défice pré-operatório.⁴⁰

Os doentes com paralisias traumáticas do III par, especialmente quando parciais, podem apresentar uma recuperação espontânea, mas o prognóstico não é tão favorável como nas isquémicas.²³

Quando possível, tratar primeiro a causa da paralisia e aguardar 6 meses para ocorrer estabilidade das lesões e analisar os défices da motilidade ocular.²³ Se persistir diplopia pode ser necessário manter oclusão alternada, desvios residuais podem ser corrigidos com prismas temporários (prismas de Fresnel), ou associados aos óculos de correção.

Desvios esteticamente inaceitáveis podem ser parcialmente corrigidos com cirurgia. A sua correção é sempre difícil devido ao número de músculos afetados e os objetivos da cirurgia são a melhoria estética, ausência de diplopia em posição primária e um campo visual binocular restrito.

CIRURGIA

Na paralisia dupla dos elevadores efetua-se transposição total dos rectos horizontais (técnica de Knapp), a correção média obtida varia entre 19-38 dioptrias prismáticas de hipotropia.⁴¹ Para melhorar a adução, se os rectos verticais não estiverem afetados, faz-se transposição destes para junto do recto medial, com ou sem combinação de retroinserção do recto lateral.⁴² (fig. 7)

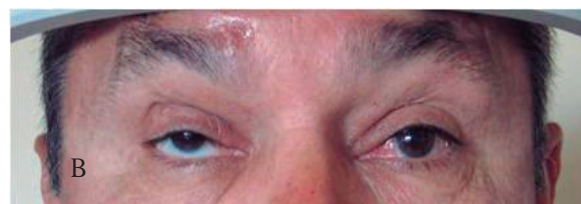
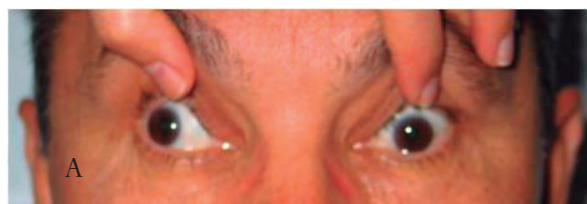
Fig. 7. Parésia nuclear do III par direito. A. Pré-operatório. B. Pós-operatório de cirurgia de ptose e estrabismo (suspensão frontal, retroinserção do recto lateral e transposição do recto superior do olho direito, e ressecção de recto medial esquerdo).

Quando a paralisia é total, o objetivo é apenas obter o alinhamento ocular em posição primária não sendo possível obter campo visual binocular útil nem movimentos oculares normais, a diplopia resultante é também difícil de corrigir e pode ser necessária a oclusão permanente. É possível efetuar fixação do globo ao ligamento palpebral medial e efetuar retroinserção máxima do recto lateral na tentativa de obter alinhamento na posição primária.⁴³

A blefaroptose, se for totalmente corrigida, tem um risco elevado de complicações corneanas por exposição devido ao deficiente reflexo de Bell. A ressecção do levantador da pálpebra superior tem poucos resultados e é preferível fazer sutura ao frontal com fásia lata natural ou artificial e de forma moderada para evitar complicações.

REFERÊNCIAS

1. Sargent JC. Nuclear and infranuclear ocular motility disorders. Miller, NR; Newman, NJ; Biouesse V, et al, eds Clinical Neuro-Ophthalmology 6th ed Vol 1: Philadelphia: Williams & Wilkins; 2005:969-998.
2. J.J.S. B. Ocular motor nerves and internuclear causes. CONTINUUM: Lifelong learning in neurology: neuro-ophthalmology: American academy of neurology; 2009; 15(4): 168-187.
3. Holmes JM, Mutyala S, Maus TL, Grill R, Hodge DO, Gray DT. Pediatric third, fourth, and sixth nerve palsies: a population-based study. American journal of ophthalmology 1999;127:388-392.
4. Flanders M, Watters G, Draper J, O'Gorman A. Bilateral congenital third cranial nerve palsy. Canadian journal of ophthalmology Journal canadien d'ophthalmologie 1989;24:28-30.
5. Tsaloumas MD, Willshaw HE. Congenital oculomotor palsy: associated neurological and ophthalmological findings. Eye 1997;11 (Pt 4):500-503.
6. Schumacher-Feero LA, Yoo KW, Solari FM, Biglan AW. Third cranial nerve palsy in children. American journal of ophthalmology 1999;128:216-221.
7. Brazis PW. Isolated palsies of cranial nerves III, IV, and VI. Seminars in neurology 2009;29:14-28.
8. Jacobson DM. Relative pupil-sparing third nerve palsy: etiology and clinical variables predictive of a mass. Neurology 2001;56:797-798.
9. Bortolami R, D'Alessandro R, Manni E. The origin of pain in 'ischemic-diabetic' third-nerve palsy. Archives of neurology 1993;50:795.
10. Alsherbini K, Kapadia K, Sattin JA. A rare midbrain infarction presenting with plus-minus lid syndrome with ataxia: a case report. Journal of medical case reports 2011;5:525.
11. Sorgun MH, Isikay CT, Kuzu Z. Plus-minus lid syndrome caused by thalamic hematoma. Acta neurologica Belgica 2014;114:151-152.
12. Jacobson DM, McCanna TD, Layde PM. Risk factors for ischemic ocular motor nerve palsies. Archives of ophthalmology 1994;112:961-966.
13. Jacobson DM. Pupil involvement in patients with diabetes-associated oculomotor nerve palsy. Archives of ophthalmology 1998;116:723-727.
14. Richards BW, Jones FR, Jr., Younge BR. Causes and prognosis in 4,278 cases of paralysis of the oculomotor, trochlear, and abducens cranial nerves. American journal of ophthalmology 1992;113:489-496.
15. Rucker CW. The causes of paralysis of the third, fourth and sixth cranial nerves. American journal of ophthalmology 1966;61:1293-1298.
16. Lee SH, Lee SS, Park KY, Han SH. Isolated oculomotor nerve palsy: diagnostic approach using the degree of external and internal dysfunction. Clinical neurology and neurosurgery 2002;104:136-141.
17. Lee AG, Hayman LA, Brazis PW. The evaluation of isolated third nerve palsy revisited: an update on the evolving role of magnetic resonance, computed tomography, and catheter angiography. Survey of ophthalmology 2002;47:137-157.
18. Koennecke H, Seyfert S. Mydriatic pupil as the presenting sign of common carotid artery dissection. Stroke; a journal of cerebral circulation 1998;29:2653-2655.
19. Lustbader JM, Miller NR. Painless, pupil-sparing but otherwise complete oculomotor nerve paresis caused by basilar artery aneurysm. Case report. Archives of ophthalmology 1988;106:583-584.
20. Horikoshi T, Nukui H, Yagishita T, Nishigaya K, Fukasawa I, Sasaki H. Oculomotor nerve palsy after surgery for upper basilar artery aneurysms. Neurosurgery 1999;44:705-710; discussion 710-701.
21. Balcer LJ, Galetta SL, Bagley LJ, Pakola SJ. Localization of traumatic oculomotor nerve palsy to the midbrain exit site by magnetic resonance imaging. American journal of ophthalmology 1996;122:437-439.
22. Headache Classification Committee of the International Headache S. The International Classification of Headache Disorders, 3rd edition (beta version). Cephalalgia : an international journal of headache 2013;33:629-808.
23. Biouesse V, Newman NJ. Third nerve palsies. Seminars in neurology 2000;20:55-74.
24. Jacobson DM, Trobe JD. The emerging role of magnetic resonance angiography in the management of patients with third cranial nerve palsy. American journal of ophthalmology 1999;128:94-96.
25. Lee AG, Johnson MC, Policeni BA, Smoker WR. Imaging for neuro-ophthalmic and orbital disease - a review. Clinical & experimental ophthalmology 2009;37:30-53.
26. Ross JS, Masaryk TJ, Modic MT, Ruggieri PM, Haacke EM, Selman WR. Intracranial aneurysms: evaluation by MR angiography. AJNR American journal of neuroradiology 1990;11:449-455.

27. Wilcock D, Jaspan T, Holland I, Cherryman G, Worthington B. Comparison of magnetic resonance angiography with conventional angiography in the detection of intracranial aneurysms in patients presenting with subarachnoid haemorrhage. *Clinical radiology* 1996;51:330-334.
28. Wiebers DO, Whisnant JP, Huston J, 3rd, et al. Unruptured intracranial aneurysms: natural history, clinical outcome, and risks of surgical and endovascular treatment. *Lancet* 2003;362:103-110.
29. King JT, Jr., Berlin JA, Flamm ES. Morbidity and mortality from elective surgery for asymptomatic, unruptured, intracranial aneurysms: a meta-analysis. *Journal of neurosurgery* 1994;81:837-842.
30. Chou KL, Galetta SL, Liu GT, et al. Acute ocular motor mononeuropathies: prospective study of the roles of neuroimaging and clinical assessment. *Journal of the neurological sciences* 2004;219:35-39.
31. Barr D, Kupersmith M, Turbin R, Yang S, Iezzi R. Synkinesis following diabetic third nerve palsy. *Archives of ophthalmology* 2000;118:132-134.
32. Carrasco JR, Savino PJ, Bilyk JR. Primary aberrant oculomotor nerve regeneration from a posterior communicating artery aneurysm. *Archives of ophthalmology* 2002;120:663-665.
33. Messe SR, Shin RK, Liu GT, Galetta SL, Volpe NJ. Oculomotor synkinesis following a midbrain stroke. *Neurology* 2001;57:1106-1107.
34. Day A, Malik N. Giant cell arteritis presenting as painful third nerve palsy. *British journal of hospital medicine* 2006;67:383.
35. Donahue SP, Taylor RJ. Pupil-sparing third nerve palsy associated with sildenafil citrate (Viagra). *American journal of ophthalmology* 1998;126:476-477.
36. Migita DS, Devereaux MW, Tomsak RL. Cocaine and pupillary-sparing oculomotor nerve paresis. *Neurology* 1997;49:1466-1467.
37. Park-Matsumoto YC, Tazawa T. Internal carotid-posterior communicating artery aneurysm manifesting as an unusual ocular motor paresis after minor head trauma--case report. *Neurologia medico-chirurgica* 1997;37:181-183.
38. Preechawat P, Sukawatcharin P, Poonyathalang A, Lekskul A. Aneurysmal third nerve palsy. *Journal of the Medical Association of Thailand = Chotmaihet thangphaet* 2004;87:1332-1335.
39. Chen PR, Amin-Hanjani S, Albuquerque FC, McDougall C, Zabramski JM, Spetzler RF. Outcome of oculomotor nerve palsy from posterior communicating artery aneurysms: comparison of clipping and coiling. *Neurosurgery* 2006;58:1040-1046; discussion 1040-1046.
40. Dimopoulos VG, Fountas KN, Feltes CH, Robinson JS, Grigorian AA. Literature review regarding the methodology of assessing third nerve paresis associated with non-ruptured posterior communicating artery aneurysms. *Neurosurgical review* 2005;28:256-260.
41. Knapp P. The surgical treatment of double-elevator paralysis. *Transactions of the American Ophthalmological Society* 1969;67:304-323.
42. Noonan CP, O'Connor M. Surgical management of third nerve palsy. *The British journal of ophthalmology* 1995;79:431-434.
43. Srivastava KK, Sundaresh K, Vijayalakshmi P. A new surgical technique for ocular fixation in congenital third nerve palsy. *Journal of AAPOS : the official publication of the American Association for Pediatric Ophthalmology and Strabismus / American Association for Pediatric Ophthalmology and Strabismus* 2004;8:371-377.

14

PARALISIA DO IV PAR

João Beato, Sérgio Estrela Silva

INTRODUÇÃO

A parésia do IV par craniano (nervo troclear) é a causa de estrabismo vertical mais frequentemente encontrada na prática clínica.¹ A maioria das parésias verticais são inconcomitantes na apresentação mas progressivamente tornam-se mais concomitantes, excepto quando existe um mecanismo restritivo associado (fratura orbitária em “blowout” ou doença ocular tiroideia).²

ANATOMIA

A disfunção do IV par craniano pode resultar de lesões em qualquer parte do nervo ao longo do seu percurso, desde o núcleo do IV par na junção mesencéfalo-ponte (abaixo do colículo inferior) até ao músculo oblíquo superior (OS) contralateral na órbita.³ É o único nervo craniano que cruza a linha média (véu medular anterior) e que sai na região dorsal do tronco cerebral, apresentando assim, o maior percurso intracraniano desprotegido.⁴ O nervo passa entre a artéria cerebelar superior e a cerebral posterior; segue depois no espaço subaracnoideo paralelo ao tentório; anteriormente viaja na parede lateral do seio cavernoso (abaixo do III par e acima do ramo oftálmico do V par). O nervo cruza o III par para depois entrar na órbita através da fissura orbitária superior, por fora do anel de Zinn, e inervar o músculo OS.⁴ O OS é um músculo maioritariamente tendinoso que tem origem no apêx da órbita, acima do anel de Zinn, e segue anteriormente através da órbita supero-medial para a tróclea, uma sela cartilaginosa ligada ao osso frontal na órbita nasal superior. A função da tróclea é redirecionar o tendão inferior, posterior, e lateralmente, formando um ângulo de 51° com o eixo visual na posição primária do olhar (PPO). Passando sob o músculo recto superior (RS), o tendão insere-se no quadrante pósterio-superior do globo ocular.⁵ A sua ação principal é a intorsão do olho, mas tem movimentos oculares adicionais de depressão (ação secundária) e abdução (ação terciária) (fig. 1)

EPIDEMIOLOGIA

A incidência de parésia do IV par varia com a idade, área geográfica e prática clínica (neurologia vs

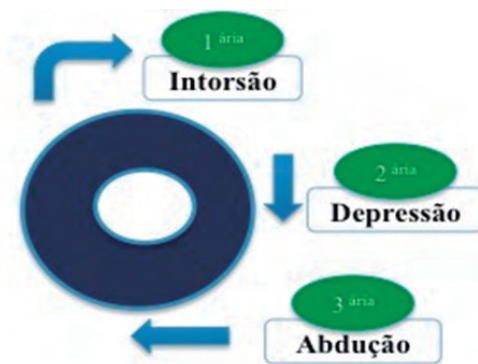

Fig. 1 – Ações do músculo OS.

oftalmologia).^{3,6} A capacidade dos doentes para manter latente uma parésia congénita também pode influenciar as estatísticas apresentadas.⁷

Grandes séries indicam que as parésias do IV par são menos frequentes do que as do III e VI pares cranianos, tanto em adultos como em crianças.⁸⁻¹¹

ETIOLOGIA

As parésias trocleares podem ser classificadas como não-isolada (acompanhada por outras alterações neurológicas) ou isolada. A parésia isolada, por sua vez, é classificada de acordo com o modo de aparecimento (congénita ou adquirida), a lateralidade (uni ou bilateral) e a etiologia.

I. NÃO-ISOLADA

As parésias não-isoladas podem ser divididas em quatro síndromes com base na anatomia topográfica do nervo troclear (Tabela 1).³

Na presença duma parésia do IV par acompanhada de outros sinais neurológicos é muito importante a pesquisa de outros sinais que permitam obter uma localização topográfica da lesão.

O Síndrome de Horner caracteriza-se principalmente pela presença duma ptose leve e miose ipsilateral, e resulta duma lesão ao longo duma via de 3 neurónios. O

Tabela 1 – Localização das lesões do IV par e manifestações clínicas associadas.

Localização topográfica			
Mesencéfalo - Síndrome Horner central contralateral - DPAR ipsilateral com MAVC normal - Oftalmoplegia internuclear ipsilateral - lesão de outros nervos cranianos (ex: III)	Espaço subaracnóide - Sinais de lesão cerebral: rigidez pescoço e cefaleia intensa - lesão de outros nervos cranianos - Hemiparesia contralateral e dismetria ipsilateral	Seio cavernoso - sinais de lesão de outros nervos cranianos (III, V ou VI) - Síndrome Horner pós-ganglionar ipsilateral	Órbita - Sinais de lesão orbitária concomitante (proptose, quemose....) - Perda MAVC, edema ou atrofia papila

DPAR, defeito pupilar aferente relativo; MAVC, melhor acuidade visual corrigida.

primeiro neurónio ou central localiza-se no hipotálamo postero-lateral, desce no tronco cerebral e depois na coluna lateral da medula espinhal para sair ao nível C8-T1-T2 no centro cilioespinhal de Bubge onde está o segundo neurónio. A seguir dirige-se para o ápex pulmonar e segue superiormente na cadeia simpática cervical até ao gânglio cervical superior onde está o terceiro neurónio. Aqui as suas fibras pós-ganglionares seguem com a artéria carótida até ao seio cavernoso e posteriormente para o gânglio ciliar e nervos ciliares curtos e longos. Após identificar um síndrome de Horner a localização topográfica da lesão (Horner central, pré-ganglionar ou pós-ganglionar) é possível através do uso de provas farmacológicas.

Um defeito pupilar aferente relativo ipsilateral ao lado da parésia é explicado pela proximidade das fibras pupilomotoras no colículo superior do núcleo no fascículo do troclear.

Depois de localizar a lesão, as etiologias para a parésia não isolada do IV par são variadas:

- Vascular (enfarte ou hemorragia)
- Malformação artério-venosa ou lesão malformativa (ex: quisto aracnoideo IV ventrículo)
- Aneurisma
- Tumor primário ou metastático
- Desmielinizante
- Inflamatório (ex: sarcoidose, granulomatose Wegener)
- Infeccioso (ex: mucormicose, herpes zóster)
- Enxaqueca

II. ISOLADA

A) CONGÉNITA

Cerca de três quartos das parésias do IV par são congénitas, mas em muitos casos apenas se manifestam na idade adulta, quando descompensam por interrupção dos mecanismos de fusão vertical (ex. catarata, cirurgia refractiva, monovisão com lentes de contacto, gravidez ou outra parésia muscular).¹²

Pode resultar tanto da disgenesia do núcleo do IV par,¹³ como do desenvolvimento anormal do nervo periférico^{13,14}

ou tendão.¹⁵⁻¹⁷ A ocorrência é quase sempre esporádica, embora existam casos descritos de associação familiar.¹⁸⁻¹⁹ Nestes doentes o exame neurológico é normal.

B) ADQUIRIDA

As causas mais comuns de parésia do IV par adquirida são traumática (35%), idiopática (34%) e vascular (16%).³

1. TRAUMÁTICA

As lesões traumáticas do IV par são relativamente frequentes, por um lado, devido à localização dorsal no núcleo e fascículos do IV par (compressão do mesencéfalo contra o tentório)⁴, e por outro lado, devido ao longo trajeto do nervo.³ A parésia bilateral é frequentemente assimétrica, e o envolvimento do olho adelfo pode tornar-se aparente apenas após cirurgia do olho com lesão mais grave (parésia bilateral mascarada do oblíquo superior).²⁰

2. IDIOPÁTICA

A forma idiopática de parésia do IV par, à semelhança das parésias idiopáticas dos III e VI pares, muitas vezes apresentam dor ligeira sobre o supracílio do olho afetado que cessa logo após o início da diplopia.²¹ O diagnóstico diferencial com as causas vasculares é feito pela ausência de fatores de risco cardiovascular e após exclusão de outras formas raras. O diagnóstico de etiologia idiopática é sempre um diagnóstico de exclusão.

3. VASCULAR

As parésias adquiridas podem estar relacionadas com doença microvascular isquémica no contexto de idade avançada (>50 anos) e na presença de fatores de risco cardiovasculares (CV) (diabetes, hipertensão arterial, doença cardíaca isquémica, doença vascular periférica, dislipidemia e tabagismo).^{3,22}

4. OUTRAS

A etiologia compressiva (tumores primários ou secundários, aneurismas, malformações artério-venosas, hemorragia intracraniana) origina uma parésia que raramente

ocorrem de forma isolada.^{3,23,24} Outras causas menos frequentes incluem iatrogenia (complicação cirúrgica, vacinação), causas desmielinizantes, aumento da pressão intracraniana e inflamação/infeção intracraniana que nestes últimos casos podem ser bilaterais.²⁴

CLÍNICA

A avaliação destes doentes deve incluir;^{2, 28} uma história clínica que deve ser o mais detalhada possível, devendo incluir a idade e modo de aparecimento, olho desviado, patologia associada, evolução e tratamento efetuado.

O exame oftalmológico deve ser completo com avaliação:

- da acuidade visual adquirindo especial importância nas parésias congénitas ou antigas para despiste de ambliopia.
- inclinação anormal da cabeça é, geralmente, adotada pelos doentes de forma a evitar o campo de ação do músculo parético. Está presente em cerca de 70% dos doentes, sendo normalmente o único sinal de apresentação em crianças.³ Em 3-10%²⁵ dos casos pode ser paradoxal isto é com inclinação da cabeça para o lado da lesão.
- da morfologia orbito-facial; os doentes com parésias congénitas frequentemente apresentam hipoplasia da hemiface contralateral à parésia. A assimetria facial é apenas um indicador do tempo de evolução do torcicolo.
- avaliação dos movimentos oculares

A avaliação grosseira dos movimentos oculares nas⁹ posições diagnósticas do olhar pode parecer normal apesar da fraqueza do músculo OS. O exame pode revelar variavelmente:

- hipofunção do músculo paralisado homolateral (OS): --
- hiperfunção do antagonista homolateral (OI): +
- hiperfunção do músculo sinergista contralateral (RI): +++
- hipoação do antagonista contralateral (RS): -

Mais frequentemente, o doente fixa com o olho não afetado originando hipertropia no olho envolvido; mas nos casos em que o olho afetado é o fixador (olho dominante), pode existir uma hipotropia do olho não afetado resultante de uma hiperfunção constante do músculo sinergista contralateral (RI). Nos casos agudos ou de início recente, a hipertropia é maior no campo de ação do músculo parético (OS), porém em casos subagudos ou crónicos a hipertropia, mais frequentemente, ocorre no campo de ação do músculo antagonista hiperativo homolateral (OI).²⁶

Após um período de tempo variável podem surgir sequelas motoras secundárias, sendo importante o seu reconhecimento para avaliar a duração de uma incomitância.¹² Se o doente fixa frequentemente com o olho parético, pode ocorrer uma contratura do

antagonista homolateral (OI), que obscurece o defeito primário do olho afetado e altera o equilíbrio motor do olho contralateral. O resultado é uma paralisia inibitória do antagonista contralateral (RS) que pode ser maior do que a paralisia inicial, originando uma parésia cada vez menos incomitante com o tempo.³³ Noutros casos, ao fixar com o olho parético pode desenvolver-se uma contratura do RS homolateral que impede a infradução do olho parético, provocando assim uma pseudo-hiperfunção do OS contralateral.^{13, 34, 35}

Podem ser usados testes motores especiais que permitem o diagnóstico diferencial entre uma parésia muscular e outras condições. O teste de duções forçadas permite excluir a presença de restrição mecânica aos movimentos oculares passivos, e o teste de forças geradas confirma a diminuição da força do músculo testado.²

I. Teste Cover (cover alternado, cover-uncover)

Permite determinar o desvio de ambos os olhos. O desvio primário ocorre quando o doente fixa com o olho contralateral à parésia e resulta de uma hipofunção do músculo parético (OS). Este desvio é sempre menor do que o desvio secundário (fig. 2), que surge quando o doente fixa com o olho parético; uma vez que a maior quantidade de inervação no músculo parético é transmitida em igual proporção ao agonista contralateral, segundo a lei de Hering.

II. Manobra Bielschowsky

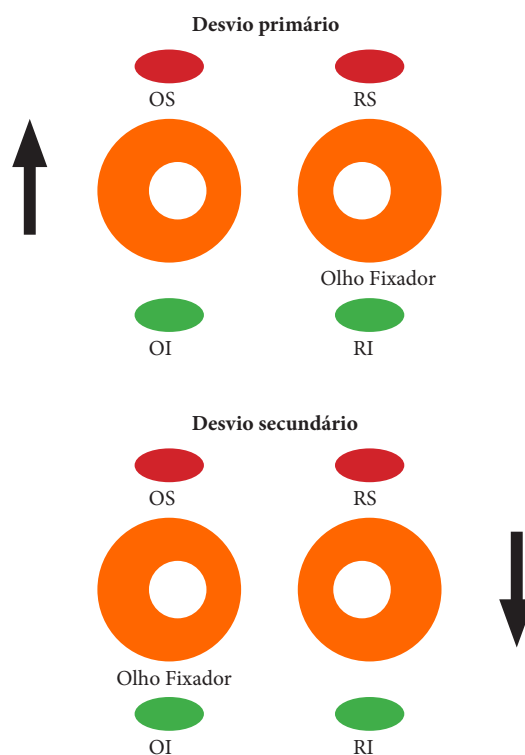


Fig. 2 – Desvio primário e secundário

O teste da inclinação lateral da cabeça é realizado para fazer o diagnóstico de parésia do IV par ou de qualquer parésia isolada de um músculo ciclovertical, se a visão em cada olho é adequada para fixação e se não há restrições de cada globo ocular.^{1,30} Deve ser realizada com o doente em ortostatismo, uma vez que, o teste depende significativamente do sistema vestibular.³⁶ Consiste em inclinar a cabeça do doente para o lado do músculo afetado, provocando uma elevação desse olho na presença de parésia do OS; a inclinação da cabeça sobre o ombro oposto à parésia coloca em atividade a inciclotorsão desse olho poupando assim a ação do músculo parético (OS). O teste não é útil em doentes que têm mais de um músculo ciclovertical afetado em cada olho e pode ser positivo em doentes com síndrome de Brown, encarceramento muscular ou outras causas de restrição dos movimentos oculares.³⁷

III. Trifásico de Parks

Esta técnica é utilizada nas parésias dos músculos ciclotorsores verticais, porém apresenta utilidade limitada nas parésias restritivas. Cada um dos três passos consiste em determinar (fig. 3):³⁰

- Passo 1 – Qual é o olho com hipertropia em PPO?
- Passo 2 – O desvio agrava com o olhar para a direita ou para a esquerda?
- Passo 3 – O desvio agrava com a inclinação da cabeça (cerca de 45°) para a direita ou para a esquerda?

Alguns autores defendem um “quarto passo” para confirmar que a exciclotorsão típica de uma parésia do músculo OS está presente no lado afetado. O teste de ortostatismo – posição supina permite diferenciar o desvio de inclinação de outras causas de estrabismo vertical.^{38,39}

IV. Teste da dupla vareta de Maddox

A torsão ocular (exciclotropia) pode ser evidente na fundoscopia mas pode ser medida de forma objectiva com dupla vareta de Maddox.^{40,41} A quantificação da torsão é importante porque valores significativos podem exigir cirurgia, e por outro lado, podem ser um fator limitante das intervenções terapêuticas.²⁴

V. Exames Coordimétricos (Ecrã de Hess ou Coordímetro de Weiss)

São exames complementares ao exame ortóptico que avaliam a limitação do músculo parético (OS), a hiperação do músculo sinergista contralateral (RI), a hiperação do antagonista homolateral (OI) e a hipoação do antagonista contralateral (RS). O olho parético é o que apresenta menor campo graficamente.

VI. Medição do desvio e campo de visão binocular única

Um estudo quantitativo do ângulo de desvio nas posições diagnósticas do olhar, testando cada olho de

forma isolada, é essencial para estabelecer a gravidade do distúrbio. Estas medidas podem ser obtidas através de um método objectivo (sinoptóforo, prismas) ou subjectivo (campo de visão binocular única). A informação obtida é muito importante para o plano cirúrgico.

O campo de visão binocular permite avaliar de modo objectivo as zonas de diplopia e de neutralização, sendo útil para monitorização da evolução clínica do músculo parético ou avaliar o resultado pós-cirúrgico de uma cirurgia de estrabismo.

O diagnóstico de uma parésia de início recente não é particularmente difícil e baseia-se na presença de uma deficiência motora no campo de ação do músculo paralisado; no entanto, o diagnóstico de uma parésia congénita ou de longa duração representa um desafio diagnóstico. (Tabela 2 e 3)² O doente com parésia unilateral do IV par tipicamente refere diplopia vertical, especialmente na infraversão, e/ou torsão dos objetos (diplopia torsional). A fraqueza do músculo OS permite ação sem oposição do seu antagonista direto (oblíquo inferior), provocando hipertropia homolateral e exciclotorsão.²⁶ O doente refere queixas de astenopia e adota uma posição inclinada da cabeça no sentido contralateral à lesão para evitar diplopia, uma vez que nesta posição o reflexo de contratorsão ocular compensatório do olho afetado ativa os músculos oblíquo inferior (OI) e recto inferior (RI) e poupa o OS parético. Paradoxalmente, alguns doentes (cerca de 3-10%) apresentam uma inclinação da cabeça para o lado homolateral,³ presumivelmente para aumentar a separação vertical entre as imagens e suprimir uma delas ou para permitir uma fusão anómala com base na correspondência retiniana anómala.²⁷ Alguns doentes, nomeadamente aqueles com parésias de etiologia microvascular ou idiopática, podem referir uma dor de intensidade variável sobre o supracílio homolateral que precede ou se inicia com a diplopia.²⁸

ABORDAGEM DIAGNÓSTICA

I. NÃO-ISOLADA

Todos os doentes com parésia do IV par não-isolada devem ser submetidos a um estudo de neuroimagem dirigido (recomendação forte, evidência moderada),^{3, 6, 8, 18, 29, 33, 52, 53} sendo a RM superior à tomografia computadorizada (TC). (recomendação forte, evidência moderada)^{4, 14, 22} A TC deve ser considerada em casos de trauma agudo para avaliar lesões ósseas e na avaliação de processos vasculares agudos (por exemplo, hemorragia subaracnoideia). (recomendação forte, evidência moderada) A punção lombar deve ser realizada em doentes com suspeita de lesão no espaço subaracnoide, mas que apresentam exames de imagem normais. (recomendação forte, evidência moderada)³

Tabela 2 - Critérios para o diagnóstico de paralisia do IV par.²

	Unilateral	Bilateral
Etiologia	++ Congénita	++ Traumática
Diplopia binocular vertical e/ou torsional	Comum	Comum
Hipertropia em posição primária olhar (PPO), agravada pelo olhar contralateral	Hipertropia Ipsilateral - Desvio vertical na PPO é maior	Hispertropia cruzada* - Desvio vertical na PPO é geralmente menor
Manobra Bielschowsky	Positiva ipsilateral	Positiva para ambos os lados*
Exciclotorção	< 5° ²⁹	> 8° ^{28,29}
Posição anómala da cabeça	Inclinação contralateral	Queixo para baixo
Fraqueza do músculo OS nas duções	Unilateral	Esotropia em "V" (> 15 DP entre posição ascendente e descendente olhar)

* - Dois sinais que nunca estão presentes em casos unilaterais, mas podem estar presentes em casos bilaterais.²⁹

DP, dioptrias prismáticas; PPO, posição primária do olhar.

Tabela 3 - Diagnóstico diferencial entre parésia congénita ou antiga e recente.²

	Congénita ou Antiga	Recente
Diplopia	Raro - Subitamente se diminuição da amplitude de fusão vertical	Sempre - Pode ser limitada ao campo de acção do músculo
Torsão dos objectos	Ausente ³⁰ (adaptação sensorial)	Comum
Ambliopia	Pode estar presente ²⁹	Ausente
Comitância	Pode tornar-se comitante nos estágios avançados	Incomitante
Amplitudes de fusão verticais em PPO	>10-15 DP ³¹	Normal (3-4 DP)
Posição anómala da cabeça (olho parético tapado)	Presente (escoliose secundária; contratura dos músculos do pescoço)	Ausente
Assimetria facial	Comum (torcicolo de longa duração)	Rara
Contratura do antagonista no teste de duções forçadas	Pode estar presente	Ausente
Past-pointing (campo de acção músculo parético)	Ausente	Presente
Fotografias antigas	Posição anómala da cabeça	Negativa
Outras sintomas	Ausente	Relacionados com etiologia primária

DP, dioptrias prismáticas; PPO, posição primária do olhar.

II. ISOLADA

A) CONGÊNITA

O diagnóstico diferencial entre uma parésia adquirida e uma descompensação de parésia congênita é importante porque esta última não está associada a lesão intracraniana e, sendo assim, não necessita de investigação diagnóstica adicional. (recomendação forte, evidência moderada)^{3, 6, 26, 29, 42, 43}

B) ADQUIRIDA

1. Traumática

As características anatómicas do nervo tornam-o propenso a lesão secundária por traumatismo crânio-encefálico fechado, sendo fundamental nestes casos, a avaliação cuidadosa do doente para excluir lesão bilateral. (recomendação forte, evidência moderada)^{3, 6, 29, 30} A lesão isolada (uni ou bilateral) pode ocorrer com um traumatismo de intensidade moderada (isto é, sem perda de consciência ou fratura craniana),³⁶ não sendo necessária inicialmente qualquer avaliação diagnóstica complementar. (recomendação forte, evidência moderada)^{3, 6, 8, 11, 42, 44-46} O doente deve ser reavaliado em 1-3 meses, e na ausência de melhoria deve ser submetido a exames de neuroimagem. (recomendação forte, evidência moderada)³ Em parésias provocadas por traumatismos minor devem ser pedidos exames de neuroimagem para excluir a presença de alterações estruturais intracranianas. (recomendação forte, evidência baixa)^{3, 47, 48} Um trauma minor pode ser suficiente para descompensar uma parésia congênita.

2. Idiopática

Mesmo na ausência de antecedentes pessoais de diabetes ou hipertensão arterial, é recomendada a avaliação para os fatores de risco cardiovascular (recomendação forte, evidência baixa),^{3, 6} porque a parésia de um par craniano pode ser o sintoma de apresentação de doença sistémica. Doentes jovens e/ou sem fatores de risco cardiovascular, podem ser mantidos sob vigilância durante 6 a 8 semanas (recomendação forte, evidência moderada).^{3, 6, 11, 49-51} Os doentes com resolução clínica espontânea não necessitam de outros exames, (recomendação fraca, evidência moderada)^{3, 6, 11} por outro lado, a avaliação por neuroimagem deve ser considerada em doentes que não melhoram em 2-3 meses. (recomendação forte, evidência baixa)^{3, 6, 52}

3. Vascular

A parésia de etiologia vascular não necessita inicialmente de quaisquer estudos complementares de neuroimagem, sendo recomendado apenas observação ao longo das 6 a 8 semanas subsequentes. (recomendação forte, evidência moderada)^{3, 6, 42} Geralmente, ocorre resolução espontânea em 4-6 meses.^{6, 23, 29, 42} No entanto, a avaliação por neuroimagem deve ser considerada em doentes

que não apresentam melhoria clínica nos primeiros 3 meses. (recomendação forte, evidência baixa)^{22, 51, 52} Recomenda-se que os doentes idosos com cefaleia, claudicação da mandíbula, artéria temporal palpável ou diminuição da acuidade visual sejam submetidos a medição da velocidade de sedimentação de eritrócitos e proteína C reactiva, bem como a uma biópsia da artéria temporal para exclusão de arterite de células gigantes. (recomendação forte, evidência moderada)^{3, 22, 42, 54}

4. Parésia não resolvida ou progressiva

Todos os doentes com parésias não resolvidas, progressivas ou com novos sinais ou sintomas neurológicos devem ser submetidos a exames de neuroimagem, (recomendação forte, evidência moderada)^{3, 6, 42, 23, 52, 53, 55-57} nomeadamente uma ressonância magnética (RM) crânio-encefálica. (recomendação forte, evidência moderada)^{4, 14, 22, 58} A punção lombar deve ser considerada nos casos em que a neuroimagem é normal ou há sinais ou sintomas de irritação meníngea. (recomendação forte, evidência baixa)³ A angiografia cerebral não é recomendada a menos que os estudos de neuroimagem sugiram a presença de aneurisma intracraniano. (recomendação forte, evidência moderada)^{55, 59} A utilidade da angio-RM nas parésia do IV par não está ainda estabelecida.³ O diagnóstico diferencial com Miastenia Gravis pode ser justificado em função da apresentação clínica, sendo útil o “teste de fatigabilidade”, “teste com gelo” ou “teste com cloreto de edrofónio”. (recomendação forte, evidência moderada)^{3, 42}

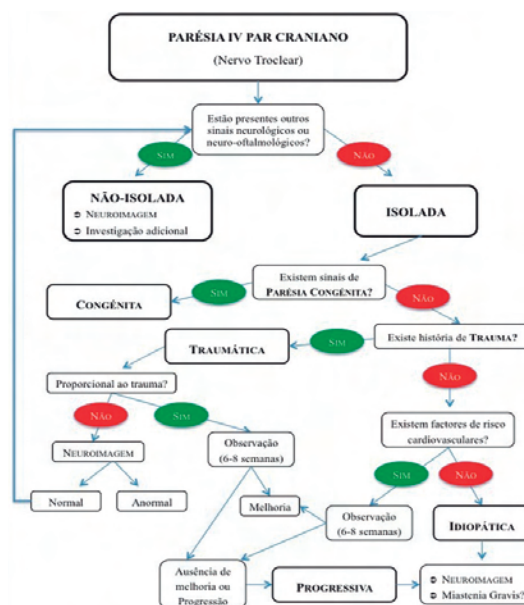


Figura 4 – Avaliação diagnóstica de uma parésia do IV par.³

7- DIAGNÓSTICO DIFERENCIAL

Outras condições que podem apresentar manifestações clínicas semelhantes incluem:²⁴

1. Estrabismo vertical restritivo

- Etiologia: fratura da parede inferior da órbita, tumores orbitários, pseudotumor orbitário e oftalmopatia de Graves;
- Frequentemente apresentam sinais adicionais (ex. proptose, quemose, hiperemia conjuntival);
- Teste das duções forçadas tipicamente confirma a natureza restritiva da oftalmoplegia.²

2. Outro estrabismo vertical parético

- Etiologia: parésia incompleta (divisão inferior) do III par;
- Frequentemente apresentem ptose, limitação da adução, elevação e / ou depressão.

3. Desvio vertical dissociado¹³

- Etiologia: anomalia do controlo supranuclear da posição vertical do olho;
- Geralmente bilateral, podendo por si só causar posição anómala da cabeça;
- Pode estar presente em simultâneo com a parésia, nomeadamente nos casos congénitos.

4. Desvio de inclinação (“reação de torsão ocular”)

- Etiologia: desalinhamento vertical causados por rompimento de conexões vestibulo-oculares (lesão supranuclear na fossa posterior);
- Apresenta hipotropia, ciclotorsão e inclinação de cabeça, porém a direção da torsão muitas vezes é inconsistente com a parésia do OS;³⁷
- A torsão e o desvio vertical são dependentes da posição, diminuindo mais de 50% do ortostatismo para a posição supina.³⁸⁻³⁹

5. Plagiocefalia anterior sinostótica⁶⁰

- Etiologia: encurtamento do teto da órbita com retroposição da tróclea, condicionando uma posição heterotópica dos músculos rectos verticais;
- Pode assemelhar-se a uma parésia congénita OS.

6. Miastenia gravis

- Etiologia: doença auto-imune rara, caracterizada pela produção de auto-anticorpos contra as proteínas da membrana pós-sináptica da junção neuromuscular;
- Provoca uma oftalmoplegia sem proptose ou alterações pupilares, e indolor;
- Outros sinais presentes, nomeadamente ptose, fadiga e défice motor.⁶¹

8- TRATAMENTO

O tratamento sempre que possível deve ser dirigido

para a etiologia subjacente à parésia, particularmente naqueles que apresentam patologia intracraniana. **(recomendação forte, evidência moderada)**^{3, 11, 24}

Os objetivos do tratamento destinam-se a maximizar a função visual, nomeadamente através da eliminação das manifestações clínicas do doente (diplopia vertical e/ou torsional, desvio ocular, torcicolo) e da obtenção de alinhamento ocular com visão binocular única. Em primeiro lugar, importa determinar em que grau o estrabismo interfere com a visão binocular do doente; por outro lado, é necessário ter em conta as exigências visuais profissionais de cada doente.² São indicações para tratamento a presença de diplopia no campo prático de fixação e incapacidade de manter uma visão binocular única sem uma posição anómala da cabeça.²

1. Tratamento não-cirúrgico

a) Prismas

O uso de prismas permite o alinhamento dos olhos nas posições do olhar em que existe um desvio, porém sem interferir com visão binocular única noutras zonas de fixação. É mais eficaz no tratamento de desvios concomitantes, mas pode ser usado com bons resultados em desvios paréticos inconcomitantes se forem estáveis, de pequena amplitude (<10DP) e sem componente torsional significativo. [recomendação forte, evidência moderada]^{2, 3, 24}

b) Oclusão

Em doentes sob observação ou cujo tratamento com prismas ou cirúrgico foi diferido, a oclusão do olho afetado permite eliminar a diplopia. [recomendação forte, evidência moderada]^{2, 24} Este tratamento deve ser utilizado com precaução, especialmente em crianças, pelo seu potencial ambliogénico.² Quando a visão dupla é restrita na posição de leitura, os dispositivos de oclusão segmentar podem ser viáveis.

2. Tratamento cirúrgico

A cirurgia está indicada quando o tratamento conservador falha ou o desvio é de tal magnitude que o mesmo não é passível de ser usado.^{2, 7}

O momento de uma cirurgia depende da natureza da parésia subjacente:²

- Se a parésia é de longa data, a cirurgia pode ser realizada logo após o diagnóstico. [recomendação forte, evidência moderada]³ Nas parésias congénitas recomenda-se intervenção precoce de forma a evitar o desenvolvimento de alterações morfológicas orbito-faciais e esqueléticas. [recomendação forte, evidência moderada]^{13, 62}
- Se a parésia é de início recente, torna-se mandatório a observação por um período de 6-8 meses para garantir a estabilidade da condição. [recomendação forte, evidência moderada]^{2, 24} Durante esse período,

o doente deve ser avaliado de forma regular, nomeadamente com a realização do campo de fixação binocular, e os sintomas controlados por prismas ou oclusão. [recomendação forte, evidência moderada]²

O tratamento cirúrgico da parésia do IV par segue os princípios gerais de tratamento para qualquer desvio inconcomitante, em que o(s) músculo(s) selecionado(s) para a manipulação deve(m) ser o(s) ativo(s) no campo de maior desvio, especialmente em PPO e posição de leitura.⁷ Pode assumir-se que nas parésias do IV par existe sempre uma hiperação do músculo antagonista homolateral (OI) e que o seu enfraquecimento (miectomia, desinserção, retroinserção ou transposição) é capaz de corrigir uma hipertropia em PPO entre 10 a 15 DP; [recomendação forte, evidência moderada]^{7, 29, 63-65} quando o desvio é > 15 DP, pode ser necessário uma cirurgia muscular adicional, com ou sem uma técnica de sutura ajustável.^{2, 29} Preferencialmente, faz-se uma retroinserção do RI contralateral (<5mm); mas na presença de contratura RS homolateral, é preferível realizar uma retroinserção deste músculo. [recomendação forte, evidência moderada]^{7, 29, 63} A cirurgia do músculo OS deve ser reservada para casos com laxidão significativa do tendão ou quando a torção é o principal problema. [recomendação forte, evidência moderada]^{29, 63} No entanto, nas formas bilaterais recomenda-se uma cirurgia bilateral com anteroposição e lateralização da metade anterior do tendão de cada OS, conhecida como operação de Harada-Ito que tem capacidade para corrigir o componente torsional mas não o vertical sendo para este necessário procedimentos adicionais. [recomendação forte, evidência moderada]^{29, 66}

REFERÊNCIAS

- 1 Bixenman WW. Diagnosis of superior oblique palsy. *J Clin Neuroophthalmol* 1981; 1:199.
- 2 Von Noorden GK, Campos EC. *Binocular Vision and Ocular Motility: Theory and Management of Strabismus*. 6th ed. St Louis: Mosby; 2002.
- 3 Lee AG, Brazis PW. *Clinical Pathways in Neuro-Ophthalmology: An Evidence-Based Approach*. 2nd ed. New York: Thieme; 2003.
- 4 Ferreira T, Verbist B, van Buchem M, van Osch T, Webb A. Imaging the ocular motor nerves. *Eur J Radiol*. 2010 May; 74(2):314-22.
- 5 Helveston EM. The influence of superior oblique anatomy on function and treatment. The 1998 Bielschowsky Lecture. *Binocul Vis Strabismus Q*. 1999; 14 (1): 16-26.
- 6 Mollan SP, Edwards JH, Price A, Abbott J, Burdon MA "Aetiology and outcomes of adult superior oblique palsies: a modern series" *Eye*, 2009; 23, 640-644
- 7 *Paralytic Strabismus*. Rubin S.E.. In Yanoff M, Duker JS. *Ophthalmology*, 3th ed. St Louis: Mosby; 2008
- 8 Richards BW, Jones FR Jr, Younge BR. Causes and prognosis in 4,278 cases of paralysis of the oculomotor, trochlear, and abducens cranial nerves. *Am J Ophthalmol*. 1992;113(5):489-96.
- 9 Holmes JM, Mutyala S, Maus TL, Grill R, Hodge DO, Gray DT. Pediatric third, fourth, and sixth nerve palsies: a population-based study. *Am J Ophthalmol*. 1999; 127(4):388-92.
- 10 Kodsí SR, Younge BR. Acquired oculomotor, trochlear, and abducent cranial nerve palsies in pediatric patients. *Am J Ophthalmol*. 1992;114(5):568-74
- 11 Park UC, Kim SJ, Hwang JM, Yu YS. Clinical features and natural history of acquired third, fourth, and sixth cranial nerve palsy. *Eye*. 2008; 22, 691-696;
- 12 Evans BJ. *Binocular Vision Anomalies*. 5th ed. Pickwells; 2006.
- 13 Yang HK, Kim JH, Hwang JM. Congenital superior oblique palsy and trochlear nerve absence: a clinical and radiological study. *Ophthalmology* 2012; 119(1): 170-7.
- 14 Kim JH, Hwang JM. Absence of the trochlear nerve in patients with superior oblique hypoplasia. *Ophthalmology* 2010; 117: 2208-13.
- 15 Helveston EM, Krach D, Plager DA, Ellis FD. A new classification of superior oblique palsy based on congenital variations in the tendon. *Ophthalmology* 1992; 99(10): 1609-15.
- 16 Plager DA. Traction testing in superior oblique palsy. *J Pediatr Ophthalmol Strabismus* 1990; 27:136.
- 17 Plager DA. Tendon laxity in superior oblique palsy. *Ophthalmology* 1992; 99:1032.
- 18 Astle WF, Rosenbaum AL. Familial congenital fourth cranial nerve palsy. *Arch Ophthalmol*. 1985; 103:532.
- 19 Botelho PJ, Giangiacomo JG. Autosomal-dominant inheritance of congenital superior oblique palsy. *Ophthalmology* 1996; 103:1508.
- 20 Kushner BJ. The diagnosis and treatment of bilateral masked superior oblique palsy. *Am J Ophthalmol*. 1988; 105:186.
- 21 Younge BR, Sutula F. Analysis of trochlear nerve palsies. Diagnosis, etiology, and treatment. *Mayo Clin Proc*. 1977; 52:11.
- 22 Tamhankar MA, Biousse V, Ying GS, Prasad S, Subramanian PS, Lee MS, et al. Isolated third, fourth, and sixth cranial nerve palsies from presumed microvascular versus other causes: a prospective study. *Ophthalmology*. 2013; 120(11): 2264-9.
- 23 Rush JA, Younge BR. Paralysis of cranial nerves III, IV, and VI. Cause and prognosis in 1,000 cases. *Arch Ophthalmol*. 1981; 99(1): 76-9.
- 24 Lee AG, Brazis PW. Fourth cranial nerve (trochlear nerve) palsy in children. Uptodate, Inc® Wolters Kluwer Heath [lido a 1 abril 2014]. Disponível em: <http://www.uptodate.com/contents/fourth-cranial-nerve-trochlear-nerve-palsy-in-children>.
- 25 Teixeira C, Breda J, Magalhães A, Sousa MA, Pereira AC. Paralisias do IV Par: Revisão clínica de 130 casos.

- Acta Ophthalmologica 14; 27-31,2004.
- 26 Von Noorden GK, Helveston EM. Strabismus: A Decision Making Approach. St. Louis, Mosby; 1994.
 - 27 Gobin MH. The diagnosis and treatment of IVth cranial nerve paralysis. Ophthalmologica 1976; 173: 292-295.
 - 28 Wilker SC, Rucker JC, Newman NJ, Biousse V, Tomsak RL. Pain in Ischemic Ocular Motor Cranial Nerve Palsies. Br J Ophthalmol. 2009; 93(12): 1657–1659.
 - 29 Von Noorden GK, Murray E, Wong SY. Superior oblique paralysis. A review of 270 cases. Arch Ophthalmol. 1986; 104: 1771–1776.
 - 30 Brazis PW. Palsies of the trochlear nerve: diagnosis and localization - recent concepts. Mayo Clin Proc. 1993; 68(5)501-509.
 - 31 Ruttum M, Von Noorden GK. Adaptation to tilting of the visual environment in cyclotropia. Am J Ophthalmol. 1983; 96:229- 237.
 - 32 Mottier M.E., Mets M.B.: Vertical fusional vergences in patients with superior oblique palsies. Am Orthopt J. 1990; 100:88-93.
 - 33 Stidwill D. Orthoptic assessment and management. Blackwell Science, Oxford 1998
 - 34 Von Noorden GK. Binocular vision and ocular motility, Ch 18, St Louis, Mosby; 1996. 392–429.
 - 35 Molinari A, Ugrin MC. Frequency of the superior rectus muscle overaction/ contracture syndrome in unilateral fourth nerve palsy. JAAPOS 2009; 13:571–4.
 - 36 Sydnor CF, Seaber JH, Buckley EG. Traumatic superior oblique palsies. Ophthalmology 1982; 89:134.
 - 37 Donahue SP, Lavin PJ, Hamed LM. Tonic ocular tilt reaction simulating a superior oblique palsy: diagnostic confusion with the 3-step test. Arch Ophthalmol 1999; 117:347.
 - 38 Parulekar MV, Dai S, Buncic JR, Wong AM. Head position-dependent changes in ocular torsion and vertical misalignment in skew deviation. Arch Ophthalmol. 2008; 126:899.
 - 39 Wong AM, Colpa L, Chandrakumar M. Ability of an upright-supine test to differentiate skew deviation from other vertical strabismus causes. Arch Ophthalmol. 2011; 129:1570.
 - 40 Guyton DL. Clinical assessment of ocular torsion. Am Orthopt J. 1983; 33:7-15.44.
 - 41 Bixenman WW, Von Noorden GK. Apparent foveal displacement in normal subjects and in cyclotropia. Ophthalmology 1982; 89:58-62.
 - 42 Burde RM, Savino PJ, Trobe JD. Clinical Decisions in Neuro-ophthalmology. 2nd ed. St. Louis, Mosby Year Book, 1992; pp. 289–311.
 - 43 Robb RM. Idiopathic superior oblique palsies in children. J Pediatr Ophthalmol Strabismus 1990; 27:66–69.
 - 44 Sabates NR, Gonce MA, Farris BK. Neuro-ophthalmological findings in closed head trauma. J Clin Neuro-ophthalmol. 1991; 11:273–277.
 - 45 Baker RS, Epstein AD. Ocular motor abnormalities from head trauma. Surv Ophthalmol. 1991; 35:245–267.
 - 46 Berlit P. Isolated and combined pareses of cranial nerves III, IV, and VI: a retrospective study of 412 patients. J Neurol Sci. 1991; 103:10–15.
 - 47 Neetens A, Van Aerde F. Extra-ocular muscle palsy from minor head trauma. Initial sign of intracranial tumor. Bull Soc Belge Ophthalmol 1981; 193:161–167.
 - 48 Jacobson DM, Warner JJ, Choucair AK, Ptacek LJ. Trochlear nerve palsy following minor head trauma: a sign of structural disorder. J Clin Neuro-ophthalmol. 1988; 8:263–268.
 - 49 Coppeto JM, Lessell S. Cryptogenic unilateral paralysis of the superior oblique muscle. Arch Ophthalmol 1978; 96:275–277.
 - 50 Nemet P, Godel V, Baruch E, Lazar M. Benign palsy of the superior oblique. J Pediatr Ophthalmol Strabismus 1980; 17:320–322.
 - 51 Ksiazek S, Behar R, Savino PJ, et al. Isolated acquired fourth nerve palsies. Neurology 1988; 38(suppl 1):246.
 - 52 Murchison AP, Gilbert ME, Savino PJ. Neuroimaging and Acute Ocular Motor Mononeuropathies: A Prospective Study. Arch Ophthalmol. 2011; 129(3):301-305
 - 53 Chou KL, Galetta SL, Liu GT, Volpe NJ, Bennett JL, Asbury AK, et al. Acute ocular motor mononeuropathies: prospective study of the roles of neuroimaging and clinical assessment. J Neurol Sci. 2004; 219(1-2):35-39.
 - 54 Reich KA, Giansiracusa DR, Strongwater SL. Neurologic manifestations of giant cell arteritis. Am J Med. 1990; 89:67–72.
 - 55 Agostinis C, Caverni L, Moschini L, Rottoli MR, Foresti C. Paralysis of fourth cranial nerve due to superior cerebellar artery. Neurology 1992; 42:457–458.
 - 56 Arruga J, De Rivas P, Espinet HL, Conesa G. Chronic isolated trochlear nerve palsy produced by intracavernous internal carotid artery aneurysm: report of a case. J Clin Neuro-ophthalmol. 1991; 11:104–108.
 - 57 Gentry LR, Mehta RC, Appen RE, Weinstein JM. MR imaging of primary trochlear nerve neoplasms. Am J Neuroradiol. 1991; 12:707– 713.
 - 58 Choi BS, Kim JH, Jung C, Hwang JM. High-resolution 3D MR imaging of the trochlear nerve. Am J Neuroradiol 2010; 31:1076 –9.
 - 59 Collins TE, Mehalic TF, White TK, Pezzuti RT. Trochlear nerve palsy as the sole initial sign of an aneurysm of the superior cerebellar artery. Neurosurgery 1992; 30:258–261.
 - 60 Matalia J, Kasturi N, Brodsky MC. Synostotic anterior plagiocephaly: a cause of familial congenital superior oblique muscle palsy. Am Orthopt J. 2013; 63:80-4.
 - 61 Rush JA, Shafrin F. Ocular myasthenia presenting as superior oblique weakness. J Clin Neuroophthalmol 1982; 2:125.
 - 62 Goodman CR, Chabner E, Guyton DL. Should early strabismus surgery be performed for ocular torticollis to prevent facial asymmetry?. J Pediatr Ophthalmol

- Strabismus 1995; 32:162-166.
- 63 Bagheri A, Fallahi MR, Abrishami M, Salour H, Aletaha M. Clinical Features and Outcomes of Treatment for Fourth Nerve Palsy. *J Ophthalmic Vis Res.* 2010; 5 (1): 27-31
- 64 Hendler K, Pineles SL, Demer JL, Rosenbaum AL, Velez G, Velez FG. Does inferior oblique recession cause overcorrections in laterally incomitant small hypertropias due to superior oblique palsy?. *Br J Ophthalmol.* 2013; 97(1): 88–91.
- 65 Kishimoto F, Hasebe S, Ohtsuki H. Effects of inferior oblique muscle-weakening surgery on the Bielschowsky head-tilt phenomenon in patients with superior oblique palsy habitually fixating with the paretic eye. *Jpn J Ophthalmol.* 2011; 55:525–533
- 66 Harada M, Ito Y. Surgical correction of cyclotropia. *Jpn J Ophthalmol* 1964; 8:88-96.

15

PARÉSIA DO VI PAR CRANIANO

Isabel Ribeiro, Carlos Menezes

O VI par craniano, também denominado nervo abducente, é um dos três nervos oculomotores. É responsável pela inervação do músculo reto lateral, cuja ação consiste na abdução do globo ocular.

A parésia do VI par é frequente na prática clínica, sobretudo em contexto de Urgência, sendo, segundo a maioria das séries, a mais frequente entre os três nervos oculomotores¹⁻⁶. A sua incidência, ajustada para a idade, foi estimada em cerca de 11.3 / 100.000 habitantes⁷.

Somos nós, oftalmologistas, frequentemente os primeiros a observar estes doentes, cabendo-nos a decisão de orientar a investigação etiológica, acompanhá-los e, depois, tratá-los. Uma abordagem correta dum parésia do VI par só é possível mediante o conhecimento da anatomia básica deste nervo, das manifestações clínicas associadas, da prevalência e do prognóstico dos diagnósticos possíveis, sempre com base na melhor evidência científica disponível, adaptada ao doente que temos à nossa frente.

ANATOMIA DO VI PAR CRANIANO

O núcleo do VI par localiza-se na ponte dorsal, perto da linha média, separado do assoalho do quarto ventrículo pelo colículo do facial (fascículo do nervo facial que contorna posteriormente o núcleo do VI par, de medial

para lateral, antes de seguir anteriormente o seu trajeto)⁸⁻¹¹. Situa-se medialmente, em relação ao núcleo do nervo facial (VII par) e, lateralmente, em relação ao fascículo longitudinal medial, através do qual cerca de 40% dos seus neurónios ascendem para inervar o subnúcleo do reto medial contralateral^{9,12}. Estes interneurónios e os neurónios motores que inervam o músculo reto lateral ipsilateral estão sob influência do centro controlador do olhar conjugado horizontal, localizado na formação reticular paramediana pontina^{9,12,13}. O núcleo do VI par recebe aferências corticonucleares dos dois hemisférios cerebrais, do trato teto-bulbar do colículo superior, através do qual é conectado ao córtex visual e, ainda, das fibras aferentes do próprio fascículo longitudinal medial, pelo qual se conecta aos núcleos do III, IV e VIII pares¹¹. O seu fascículo segue ventralmente em relação estreita com a formação reticular paramediana pontina e o fascículo do nervo facial atravessa o trato corticoespinal (antes da sua decussação) e emerge anterolateralmente, medialmente aos VII e VIII pares, na junção ponto-medular^{8,9,10,11,13}.

O nervo ascende, depois, na cisterna pré-pontina, no espaço subaracnoideo, onde curva anteriormente no ápex petroso do osso temporal, para seguir um trajeto horizontal na base do crânio^{8,9,10,11,13}. O seu trajeto no espaço subaracnoideo é o maior entre os doze pares cranianos¹². Segue depois no canal de Dorello, onde passa através do seio petroso inferior antes de entrar no seio cavernoso^{8,9,10,11,13}.

No seio cavernoso, ao contrário do III, IV e das duas primeiras divisões do V par que se encontram protegidos pela parede lateral, o VI par tem um trajeto mais medial e desprotegido, imediatamente lateral à artéria carótida interna⁹. Pode existir algum grau de conexão entre o VI par e ramos do plexo nervoso simpático carotídeo que viajam com a primeira divisão do V par^{9,13,14,15}.

O nervo entra na órbita pela fissura orbitária superior com o III, IV e primeira divisão do V par^{8,9,10,11,13}. Atravessa o anel de Zinn e vai, depois, inervar o músculo reto lateral^{8,9,10,11,13} pelo seu lado medial e a cerca de um terço do seu comprimento¹⁶.

O suprimento sanguíneo do VI par é realizado de forma segmentar: no tronco cerebral por ramos penetrantes da artéria basilar; no espaço subaracnoideo por ramos

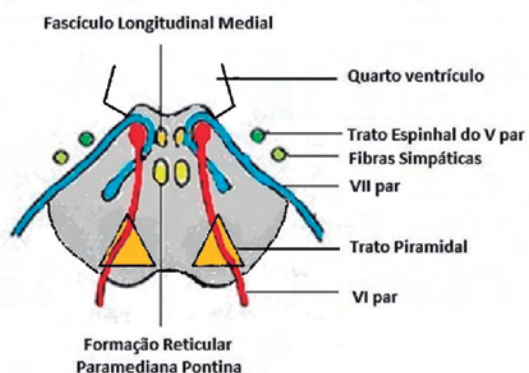


Fig. 1. Representação esquemática da ponte, em corte transversal, ao nível do núcleo e fascículo do VI par.

15 PARÉSIA DO VI PAR CRANIANO

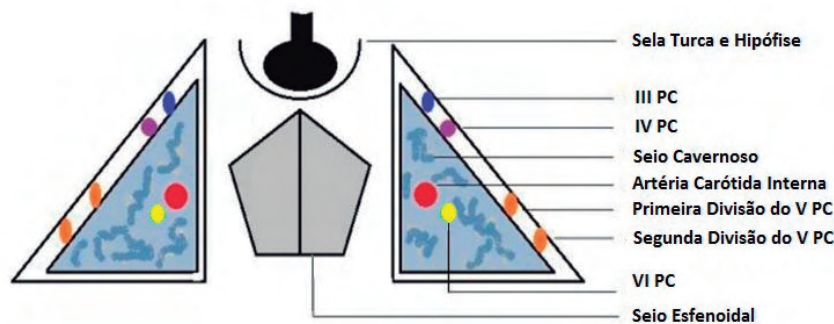


Fig. 2. Representação esquemática das estruturas do seio cavernoso, em corte coronal, e suas relações com as estruturas adjacentes.

da artéria cerebral posterior e da artéria cerebelar superior; e, no seio cavernoso e órbita por múltiplos ramos da artéria oftálmica ¹⁰.

PATOFISIOLOGIA LOCALIZAÇÃO DA LESÃO

As parésias do VI par podem ser, primariamente, divididas em isoladas e não isoladas, mediante a ausência ou a presença de outros défices neurológicos associados. A presença destes e de outros sinais permitem frequentemente, com base na anatomia descrita, identificar o local da lesão nervosa (Tabela 1).

Alguns autores definiram mesmo síndromes clínicas topográficas do VI par ^{15, 17}.

A- LESÕES PONTINAS

As lesões nucleares e fasciculares são, tipicamente, não isoladas.

Lesões nucleares causam uma parésia do olhar conjugado ipsilateral, pois afetam quer o VI par ipsilateral, quer os interneurónios destinados ao subnúcleo do reto medial contralateral ^{8,9,10}. Associam-se também, frequentemente, a parésia central do VII par ^{8,9,10}.

Da mesma forma, as lesões fasciculares envolvem

Tabela 1. Localização da lesão do VI par e possíveis manifestações clínicas associadas.

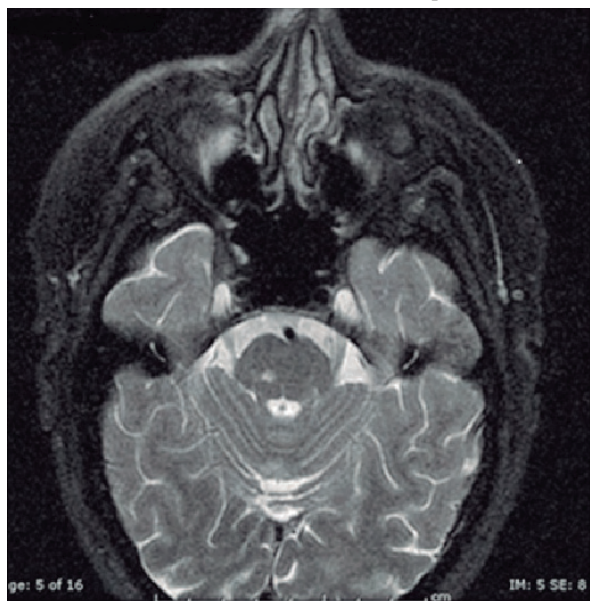
Local da Lesão	Clínica
Núcleo	Parésia do olhar conjugado horizontal; Parésia do VII par; Nistagmo.
Fascículo	
Ponte dorsal	Parésias V-VIII pares, Síndrome de Horner central e parésia do olhar conjugado horizontal (<i>Síndrome de Foville</i>); Nistagmo.
Ponte ventral	Parésia VII par e hemiparésia contralateral (<i>Síndrome de Millard-Gubler</i>); Nistagmo.
Espaço subaracnoideo	
Cisterna pré-pontina	Hemiparésia contralateral ocasional; Parésia do VI par bilateral (ou unilateral) e papiledema; Ataxia.
Base do crânio Ápex petroso e canal de Dorello	Surdez (VIII par); Paralisia de Bell (VII par) e dor retro-orbitária (D1 V par) (<i>Síndrome de Grandedigo</i>); Alterações do ouvido médio; Sinal de Battle (equimose retroauricular em contexto de fratura da base do crânio).
Seio cavernoso e Fissura Orbitária Superior	Parésia dos III e IV pares; dor facial (D1 e D2 [†] V par); Síndrome de Horner pós ganglionar (Sinal de Parkinson); Aumento da pressão intraocular; Estase venosa retiniana e episcleral (vasos em saca-rolhas); Proptose, edema palpebral e quemose variáveis.
Órbita	
Ápex orbitário	Similar à clínica de seio cavernoso e órbita, mas com possível disfunção do nervo ótico. Proptose precoce.
Restante órbita	Similar à clínica do ápex orbitário, mas menor probabilidade de défices múltiplos pela divergência das diferentes estruturas na órbita*. Componente muscular extraocular restritivo provável.

*O envolvimento do seio circular, que conecta os dois seios cavernosos, pode explicar sintomatologia bilateral ^{18,19}.

†Não afectado, se patologia exclusivamente da fissura orbitária superior, pois a D2 V par entra na órbita como nervo infra-orbitário pela fissura orbitária inferior.

habitualmente as estruturas adjacentes e podem dar origem a diversas combinações de défices. Síndromes frequentemente encontradas são as seguintes: *Síndrome de Foville* (alterações dos V-VIII pares, síndrome de Horner central e parésia conjugada do olhar horizontal, por envolvimento da formação reticular paramediana pontina), *Síndrome de Raymond* (parésia VI par e hemiplegia contralateral) e *Síndrome de Millard-Gubler* (parésia VI par, parésia VII par e hemiplegia contralateral)^{8,9,14,17}. Os défices cerebelosos são também comuns pela estreita relação anatómica, nomeadamente em tumores do ângulo cerebello-pontino¹⁷.

As lesões pontinas são geralmente de etiologia isquémica, por oclusão de ramos penetrantes da artéria basilar^{8,9} (Fig. 3). Outras causas importantes são malformações vasculares, lesões desmielinizantes e neoplasias^{8,9,14,17}.



Mulher, 69 anos, com antecedentes de diabetes mellitus e hipertensão arterial, recorreu ao SU por parésia do VI par direito. O restante exame oftalmológico e neurológico era normal.

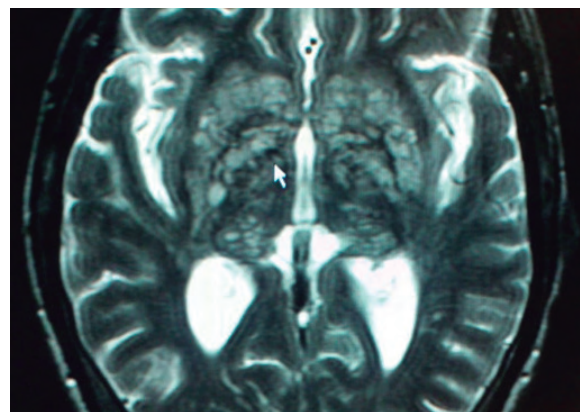
Fig. 3. RM em ponderação T2, revela lesão pontina direita hiperintensa, sugestiva de isquemia.

As lesões no espaço subaracnoideo podem resultar em parésia unilateral ou bilateral do VI par. O seu longo trajeto intracraniano e, em particular, a sua marcada angulação ascendente sobre o osso temporal tornam-no suscetível a lesões traumáticas^{9,10} e a lesões por efeito de massa, causadas por tumores ou situações de variação da pressão intracraniana^{8,9,15,17}.

Nas situações de variação da pressão intracraniana a parésia do VI par pode funcionar como um falso sinal localizador, uma vez que qualquer lesão intracraniana, independentemente da sua localização, poderá virtualmente afetar o VI par^{15,17}. Quer a elevação, quer

a diminuição da pressão intracraniana (na segunda situação por efeito gravitacional) podem causar descida do tronco cerebral e encéfalo e lesionar o VI par¹⁵. Casos, cujo mecanismo podem ter como base a diminuição da pressão intracraniana são os relatos de parésias do VI par no contexto de fístulas de líquido cefalo-raquidiano ou após a realização de punção lombar^{8,20}.

Outras patologias que podem lesionar o VI par neste trajeto incluem: pseudotumores, hemorragias meníngeas, infecções meníngeas (virais, bacterianas e fúngicas), inflamação (p.e. sarcoidose) ou lesões infiltrativas (p.e. linfoma, leucemia ou carcinoma)¹⁵ (Fig. 4).



Homem, 44 anos, recorre ao SU por prostração, parésia do VI par do olho direito e hemiparésia esquerda. Os exames analíticos mostraram serologia positiva para o VIH. A RMN foi sugestiva de infecção criptocócica e a punção lombar confirmou o diagnóstico de meningite criptocócica.

Fig. 4. RMN em ponderação T2, mostrando áreas de hipersinal com aspeto pseudoquístico, em relação com espaços perivasculares alargados, na região dos núcleos da base e tálamo, bilateralmente, que não se alteram após administração de produto de contraste. As lesões tinham, também, repercussão sobre o complexo amigdalino hipocampal, mesencéfalo e núcleos dentados do cerebello (não visualizados nesta imagem).

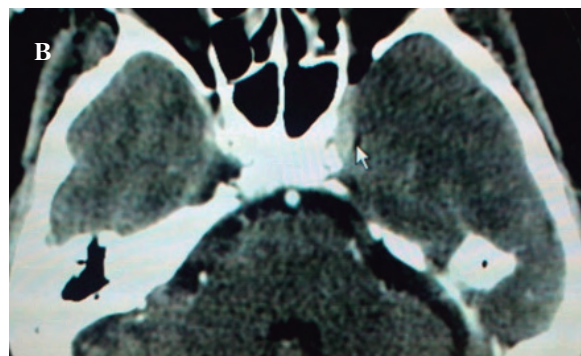
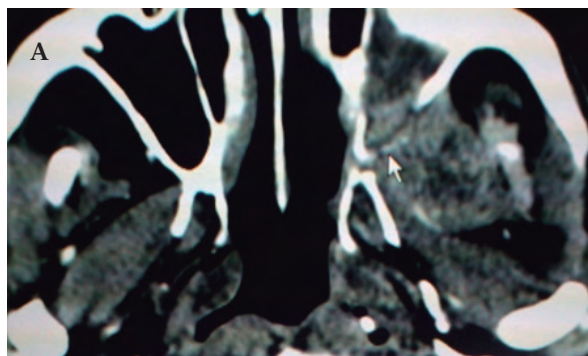
C- LESÕES NA BASE DO CRÂNIO

Neste trajeto, inclusive dentro do canal de Dorello, o VI par é também vulnerável a variações da pressão intracraniana¹⁵.

Massas supratentoriais, neurinomas do acústico⁹ ou tumores, crescendo a partir da base do crânio, como meningiomas⁸, cordomas⁸ ou tumores nasofaríngeos^{9,15} com invasão craniana, podem, também, lesionar o VI par neste trajeto (Fig. 5).

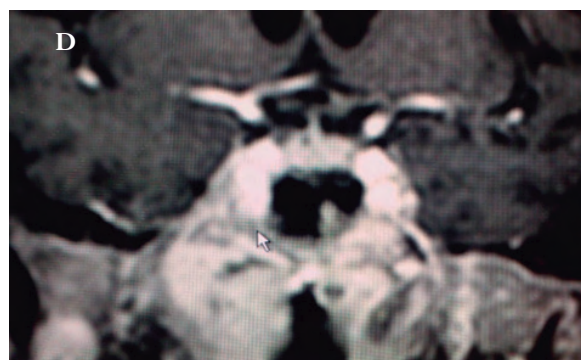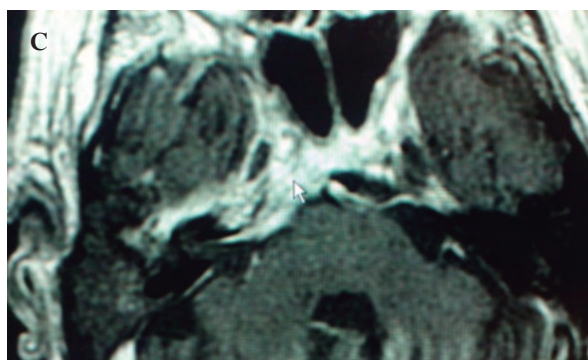
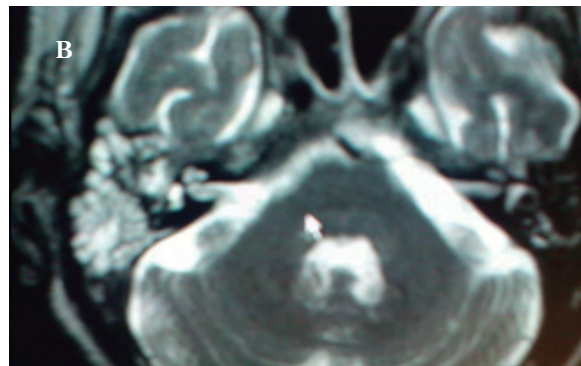
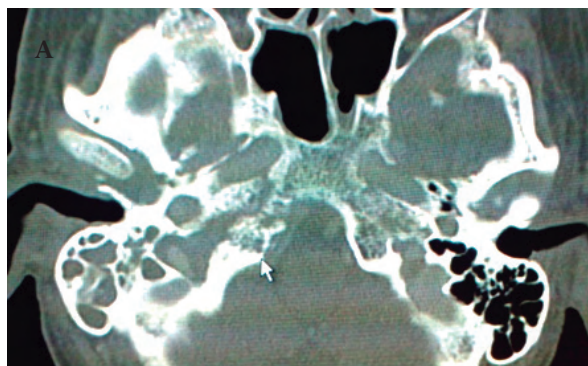
O seu trajeto dural torna-o vulnerável a situações de inflamação localizada ou abscessos extradurais como, por exemplo, casos de mastoidite ou petrosite secundárias a otite média complicada (Fig. 6). O *Síndrome de Graneligo* ocorre neste último contexto, e caracteriza-se por uma

15 PARÉSIA DO VI PAR CRANIANO



Homem, 60 anos, operado a tumor da faringe há 3 anos. Recorreu ao SU por parésia do VI par do olho esquerdo e dor na hemiface esquerda. Os exames imagiológicos foram sugestivos de neoplasia invasiva e o exame histológico revelou um carcinoma espinocelular (provável recidiva de tumor da faringe).

Fig. 5. A. TAC revela lesão osteolítica, com repercussão sobre a parede posterior e superior do seio maxilar à esquerda, extensão para o espaço mastigador, fenda orbitária inferior e fossa pterigopalatina. B. Note-se a extensão intracraniana da lesão (seta).



Homem, 82 anos, diabético, com internamento prévio por otite externa necrotizante direita. Recorre ao SU por parésia do VI par do olho direito. Os exames imagiológicos mostraram osteólise da base do crânio.

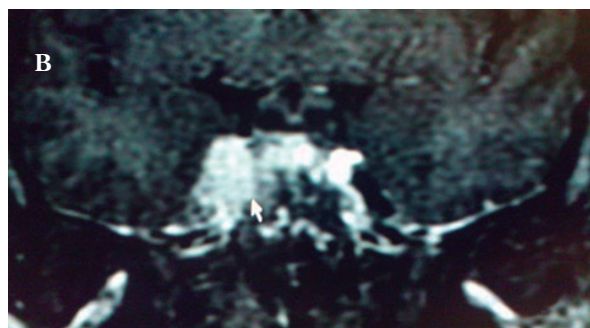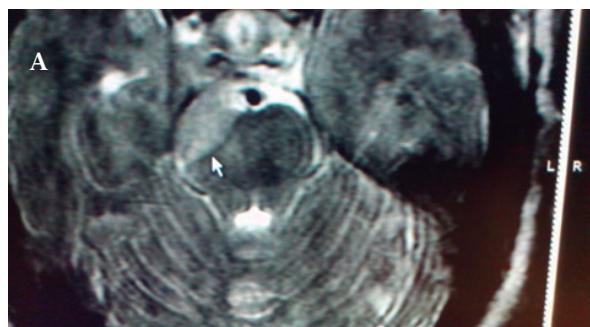
Fig. 6. A. TAC com componente osteolítica. B. RMN em T2, mostra imagens compatíveis com acentuadas alterações inflamatórias, no rochedo e mastóide, à direita. C e D. RMN T1, com contraste, mostra coleção de tecidos moles na base do crânio, extensão intracraniana, com repercussão na cisterna do ângulo ponto-cerebeloso, gânglio de Gasser e seio cavernoso, à direita.

parésia do VI par associada a alterações concomitantes dos V (dor facial), VII (paralisia de Bell) e VIII (hipoacusia neurossensorial) pares^{8,9,12,15,17}.

As lesões do tronco cerebral, como tumores do ângulo cerebello-pontino, podem também causar uma parésia do VI par associada a défices auditivos e a dor facial e simular um Síndrome de Grandedigo (*Síndrome de Pseudo-Grandedigo*)¹⁵.

D- LESÕES NO SEIO CAVERNOSO

No seio cavernoso, a sua posição mais medial e menos protegida torna-o mais vulnerável a lesões traumáticas ou compressivas, como meningiomas e adenomas da hipófise ou casos de inflamação da parede do seio cavernoso (*Síndrome de Tolosa-Hunt*, se idiopática)^{5,9} (Fig. 7). A sua relação íntima com a artéria carótida interna explica o seu atingimento precoce em casos raros de aneurismas da mesma ou fístulas carótido-cavernosas¹⁵. As parésias do VI par com origem no seio cavernoso associam-se frequentemente a parésias dos outros nervos oculomotores e das duas primeiras divisões do V



Mulher, 54 anos, recorreu a consulta de rotina por diplopia, decorrente de parésia do VI par do olho direito com meses de evolução. Na RMN foi evidente meningioma do seio cavernoso.

Fig. 7. A. RMN T2 tse axial. B. RMN T1 tse coronal após contraste endovenoso. Ambas as imagens revelam meningioma com repercussão sobre o seio cavernoso à direita.

par⁹. Pela sua relação com as fibras simpáticas do plexo nervoso simpático pode ocorrer um *Síndrome de Horner* pós-ganglionar⁹. Embora não seja frequente, as lesões expansivas podem também lesar o nervo ótico ou o quiasma^{15,17}.

E- LESÕES ORBITÁRIAS

A patologia orbitária condiciona frequentemente proptose precoce, congestão dos vasos conjuntivais e quemose¹⁷. O nervo ótico é geralmente atingido e os sinais trigeminais limitam-se à primeira divisão do V par^{15,17}. O nervo infra-orbitário, prolongamento da segunda divisão do V par, para além de entrar pela fissura orbitária inferior tem um trajeto mais protegido no assoalho orbitário. A probabilidade de défices múltiplos é tanto maior quanto mais próxima do ápex da órbita for a lesão, em particular da fissura orbitária superior, pela maior aglomeração de estruturas num espaço mais exíguo. Frequentemente é difícil distinguir verdadeiras parésias dos nervos oculomotores de restrição mecânica dos mesmos ou do próprio globo ocular^{15,17}.

ETIOLOGIA

A distribuição etiológica das séries de parésias do VI par craniano disponíveis na literatura é variável, em particular a do VI par isolado (sem outra parésia oculomotora associada e exame neurológico normal), aquele que motiva mais controvérsia e discórdia no que concerne à sua abordagem diagnóstica. Os fatores que explicam este facto são, sobretudo, diferenças nas características das populações estudadas, principalmente no que diz respeito à sua distribuição etária e fatores de risco cardiovasculares associados (Tabelas 2 e 3).

A- “ETIOLOGIA” IDIOPÁTICA

A elevada prevalência de casos idiopáticos é transversal a todos os grupos etários, tendo sido a etiologia mais comum na maior série de casos disponível na literatura, da *Mayo Clinic*, na era pré-ressonância magnética, que incluiu 4278 pacientes com parésias dos III, IV e VI pares². Mesmo em estudos mais recentes, depois de 1990, a etiologia idiopática continua a ser responsável por cerca de 20-30% dos casos (tabela 2).

Segundo alguns autores, a elevada prevalência de casos idiopáticos reflete a vulnerabilidade do VI par a condições transitórias, benignas e não identificáveis^{15,17}.

B- ETIOLOGIA MICROVASCULAR ISQUÉMICA

A maioria das parésias do VI par isoladas em pacientes com mais de 50 anos^{23,24,25} é de etiologia microvascular isquémica^{4,8,9,10,14,16,26}, uma entidade benigna que geralmente resolve em cerca de 3 a 6 meses^{16,27}. Pensa-se que resulte de desmielinização isquémica focal, devido ao espessamento e hialinização da microvasculatura nervosa, com recuperação funcional após o tempo

Tabela 2. Resumo de alguns estudos retrospectivos de doentes com parésias do VI par.

	Rucker 1966 ³	Johnston 1968 ²¹	Rush1981 ⁴	Richards 1992 ²	Tiffin 1996 ⁵	Patel 2004 ⁷	Park 2008 ¹	Tsai-Hsuan 2013 ⁶
Número de casos	607	158	419	575	93	137	108	81
Idade Média (anos)	---	---	---	---	62,0	---	47,5	61,6
Etiologia								
MI[†]	8%	16%	18%	10%	33%	31%*	28%	37%
Trauma	12%	32%	17%	20%	3%	12%	19%	17%
Idiopático	20%	8%	29%	23%	33%	26%	24%	27%
Neoplasia	33%	13%	15%	20%	1%	5%	6%	19%
Outras *	27% *	31%	21%	23%	29%	26%	23%	0%

* 0-31% atribuídas a outras causas, tais como aneurismas (0-4,8%), fístulas e outras causas vasculares, enfartes, infeções, inflamação (incluído esclerose múltipla) e pós realização de PL. [†]MI- microvascular isquémica

Tabela 3. Resumo de alguns estudos retrospectivos de doentes com parésias isoladas do VI par.

	Patel 2004 ⁷	Brazis 2009 ¹³	Hospital Pedro Hispano 2008-11*	Nair 2011 ²²
Número de casos	109	237	51	104
Idade Média (anos)	---	---	62,7±17,3	41,61
Etiologia[†]				
MI	42,2%	25,3%	62,7%	50%
Trauma	14,6%	13,1%	2,0%	8,7%
Idiopático	27,6%	19,8%	21,6%	10,6%
Neoplasia	1,8%‡	21,9%	3,9%	5,8%
Inflamatório	8,3%	11,0%	2,0%	8,7%
Infecioso	1,8%	2,1%	2,0%	5,8%
Pós-imunização	0%	0,8%	2,0%	0%
Aneurisma	0%	2,1%	0%	0%
Pós- PL	0%	3,0%	0%	2,9%
Congénito	0,9%	0%	0%	5,8%
HIC idiopática	0%	0%	0%	1,9%
Outros §	0,9%	0,8%	3,9%	0%

* Resultados não publicados, apresentados no 56º Congresso Nacional da SPO em 2013; †Algumas percentagens não somam 100% devido a arredondamentos; ‡Correspondentes a 2 casos com neoplasias previamente conhecidas; §0-3,9%, como fistula carótido-cavernosa, enfarte protuberancial e arterite temporal.

necessário para remielinização^{6,28}.

Ocorre em doentes com mais de 50 anos e com fatores de risco cardiovasculares (FRCV), principalmente Diabetes Mellitus (DM) e Hipertensão arterial (HTA)^{2,4,10,16}. Alguns estudos negaram o papel da HTA como fator de risco independente para etiologia microvascular isquémica, embora lhe tenha sido reconhecido risco aditivo^{7,29}. Outros fatores de risco associados, mas sem consistência entre diferentes estudos, são: dislipidemia, doença coronária, tabagismo e antecedentes de enfarte agudo do miocárdio ou acidente vascular cerebral^{2,7,25,30}.

C- ETIOLOGIA TRAUMÁTICA

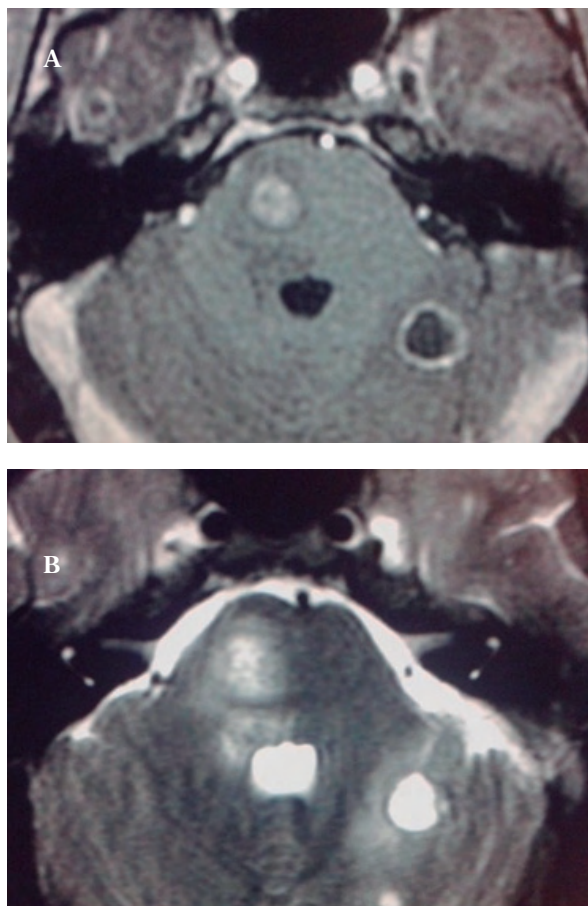
O trauma é uma causa importante de parésia do VI par (3-

32%) e, inclusive, de parésia isolada (2-14,6%) (tabelas 2 e 3). O longo trajeto do VI par, a sua angulação na base do crânio e a vulnerabilidade em situações de aumento da pressão intracraniana, são fatores importantes que explicam esta associação.

D- ETIOLOGIA NEOPLÁSICA

Neoplasias, previamente não diagnosticadas, na sua forma primária ou sob a forma de metástases, são uma causa relativamente frequente de parésias do VI par (Fig. 8). Como causa de parésia isolada do VI par, pelo menos na sua apresentação inicial, os resultados entre as séries são muito divergentes e variam entre 0%⁷ e 63%³⁰, regra geral tanto maior quanto mais jovem a população

em estudo e menor a prevalência de FRCV. Esta prevalência é necessariamente menor no caso de doentes potencialmente vasculopáticos (tabela 4). Todavia, poucos estudos apresentam os resultados desta forma. Na nossa série de casos, entre 2008- 2011, neste contexto, a prevalência de neoplasias foi de 2,9% (1/35).



Homem de 38 anos, sem antecedentes patológicos conhecidos, recorreu ao SU por parésia do VI par direito. Em menos de 1 semana, desenvolveu outros défices neurológicos. A avaliação diagnóstica revelou carcinoma pulmonar metastizado.

Fig. 8. A. RMN T1 tse com contraste. B. RMN T2 tse. Ambas as imagens mostram lesões sugestivas de metástases.

E- ETIOLOGIA INFLAMATÓRIA

A inflamação pode ser a causa de parésias do VI par, nomeadamente secundárias a Esclerose Múltipla, Lúpus Eritematoso Sistémico, Sarcoidose, Granulomatose de Wegner e diversas formas de inflamação idiopática (pseudo-tumores), principalmente ao nível da fissura orbitária superior (Síndrome de Tolosa Hunt) e órbita⁸. Nestes casos, a apresentação clínica é, geralmente,

não isolada e, no caso do Síndrome de Tolosa-Hunt, é sempre não isolada pois a dor no território das duas primeiras divisões do trigémio domina o quadro clínico. A Esclerose Múltipla embora possa causar uma parésia do VI par ao longo de todo o seu trajeto nervoso desde a ponte até à órbita⁸, causa frequentemente lesões pontinas³⁰ (Fig. 9). Uma parésia verdadeiramente isolada do VI par é um evento muito incomum no contexto de Esclerose Múltipla. Tal poderá dever-se à diferente composição da mielina nos nervos periféricos e no sistema nervoso central. A sua incidência foi de 0,4% e 0,5% nos estudos de Barr *et al.*³⁰ e de Thomke *et al.*³¹ que incluíram, respetivamente, 600 e 1500 pacientes com Esclerose Múltipla^{31,32}. Como apresentação primária da doença é ainda um evento mais raro³¹. A sua incidência como causa de parésia isolada de VI par é muito variável entre as diversas séries disponíveis na literatura, variando entre 0,8-8,6% dos casos de parésias isoladas do VI par^{7,13,31}, sendo tanto maior quanto mais jovem a população em estudo.

F- OUTRAS ETIOLOGIAS

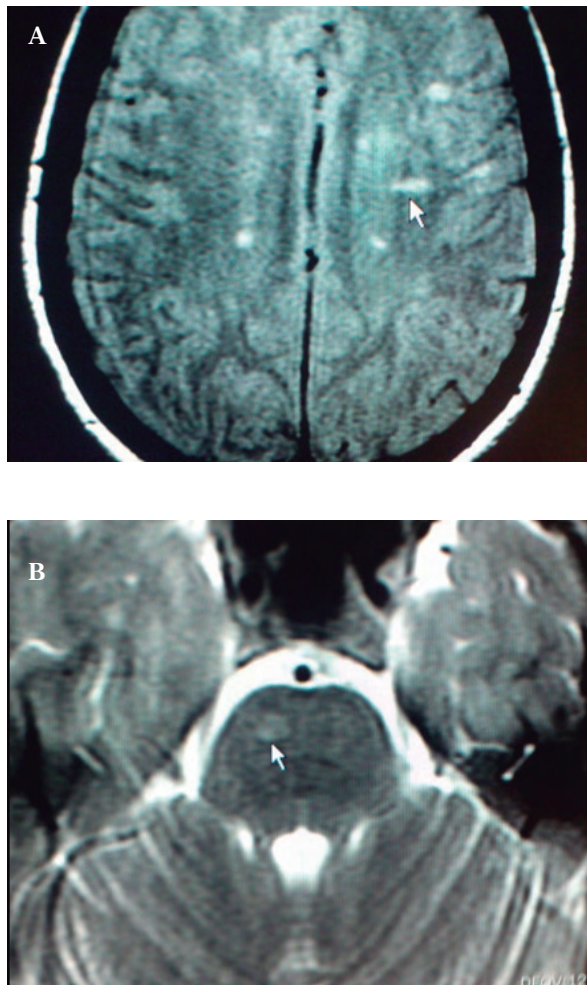
As parésias do VI par causadas por **aneurismas** são um evento relativamente raro, com uma prevalência que oscila entre os 0-4,6% nas maiores séries de casos^{1,3,4,7,13}. No contexto de parésias isoladas de VI par são um evento ainda mais raro pois, frequentemente, são a causa de uma parésia do VI par que surge no contexto de outros sinais de hemorragia subaracnoideia, papiledema e outras parésias de pares cranianos⁸. Bendzus *et al.*²⁹, num estudo prospetivo com 43 doentes, obtiveram uma prevalência de 7%³⁰, no entanto, sem paralelo nos estudos prospetivos seguintes^{23,24,25}. Outras causas vasculares de parésia de VI par são as dissecções carotídeas e as fístulas carótido-cavernosas⁸.

Embora não seja frequente, em pacientes idosos deve descartar-se sempre uma possível **arterite temporal de células gigantes**. A sua prevalência varia entre 0-4,8% nas diferentes séries²⁵. Até 15% dos pacientes com arterite das células gigantes podem apresentar-se com diplopia, à qual se pode seguir diminuição da acuidade visual se o tratamento não for instituído³³.

Embora raras, estão também documentadas parésias de VI par após realização de **punção lombar ou anestesia espinal**^{8,34}. Na sua revisão de parésias isoladas do VI par Brazis obteve uma prevalência de 3% associada a esta entidade¹³. Estas parésias têm bom prognóstico e geralmente cursam com resolução espontânea¹³.

Parésias oculomotoras podem, pela sua relação anatómica, associar-se a **patologia hipofisária**³⁵. Sobretudo em situações de crescimento rápido, como no caso de apoplexia hipofisária, são comuns parésias e défices neurológicos múltiplos. Embora o VI par seja o mais adjacente à hipófise e o mais desprotegido

15 PARÉSIA DO VI PAR CRANIANO



Mulher de 20 anos, sem antecedentes patológicos de relevo, recorreu ao SU por parésia do VI par do olho direito e síndrome de Horner esquerdo, de instalação súbita. A RMN mostrou lesões desmielinizantes e o exame do LCR confirmou o diagnóstico de esclerose múltipla.

Fig. 9. RMN em T2 FLAIR mostra múltiplas lesões de hipersinal periventriculares e periventriculares sugestivas de doença desmielinizante. B. RMN em T2 TSE com lesões infratentoriais.

no seio cavernoso, é o III par o mais frequentemente envolvido³⁶. No entanto, estão descritos na literatura alguns relatos de casos de parésias isoladas de VI par neste contexto^{37,38}.

G – PARÉSIAS DO VI PAR NAS CRIANÇAS

Em algumas séries a parésia do VI par é considerada a mais frequente em idade pediátrica³⁹, enquanto noutras, segue-se em frequência à parésia do IV par⁴⁰. A sua frequência é estimada em cerca de 2% das endotropias infantis⁴¹ e acompanha-se, habitualmente,

de outros sinais neurológicos^{39,42,43}. A frequência de parésias isoladas do VI par na criança é variável conforme as séries, variando entre 8 a 57% das parésias oculomotoras em idade pediátrica⁴²⁻⁴⁴.

A distribuição etiológica difere significativamente da do adulto (tabela 4). Em algumas séries, a causa mais frequente é tumoral⁴²⁻⁴⁶ e, noutras, é o traumatismo^{39,47,48,49}. Os casos idiopáticos são, em geral, menos frequentes do que no adulto^{39,42,43,44,45}. Segundo alguns estudos retrospectivos, como o de Robertson *et al.*⁴⁶ e o de Kodsiet *et al.*³⁹, se excluirmos os casos devido a traumatismo, uma criança com uma parésia isolada do VI par tem 50% de probabilidade de ter uma neoplasia, mais frequentemente um glioma. Embora, na maior parte dos casos, a parésia do VI par de etiologia tumoral seja acompanhada de outros sinais neurológicos^{42,43,45}, esta pode apresentar-se de forma isolada, sendo, neste caso, o primeiro sinal da presença de uma neoplasia cerebral⁴⁴. Da mesma forma, no traumatismo associa-se geralmente a outras alterações neurológicas.

As parésias congénitas do VI par são raras^{13,34,48} e podem ser difíceis de distinguir da endotropia congénita, síndrome de Duane e síndrome de Mobius⁴⁸. Parésias transitórias podem ocorrer após traumatismo no canal de parto em cerca de 0,4% dos casos, sendo tanto maior a sua incidência, quanto maior a complexidade da instrumentação utilizada³⁴. Estas, geralmente, resolvem num período de até três meses, ao contrário das parésias congénitas que persistem⁵⁰.

A parésia do VI par recorrente benigna é um quadro característico das crianças, mais frequente no sexo feminino e no olho esquerdo⁵¹. O primeiro sinal da doença acontece geralmente antes dos 14 meses⁵², mas pode ocorrer mais tarde⁴⁵. Existe frequentemente história de vacinação ou infecção viral recente⁵¹⁻⁵³. Habitualmente o início é súbito, a limitação da abdução é completa e não existem outros défices neurológicos nem sinais de hipertensão intracraniana associados. A recuperação é espontânea, geralmente em cerca de três meses, havendo uma grande probabilidade de recorrência dentro de um ano após o primeiro episódio⁵¹. Alguns destes casos poderão estar associados a alterações neuroanatômicas⁴⁵.

APRESENTAÇÃO CLÍNICA

Como referido previamente, as lesões nucleares originam uma parésia do olhar conjugado horizontal ipsilateral, com limitação da abdução ipsilateral e da adução contralateral. Tipicamente não têm diplopia associada^{8,9,10,12} e acompanham-se, geralmente, de outros défices neurológicos.

As lesões fasciculares acompanham-se também, em regra, de outros défices neurológicos, cuja presença pode ajudar na identificação do local de lesão nervosa (tabela 1)⁸.

Por sua vez, uma parésia isolada típica do VI par,

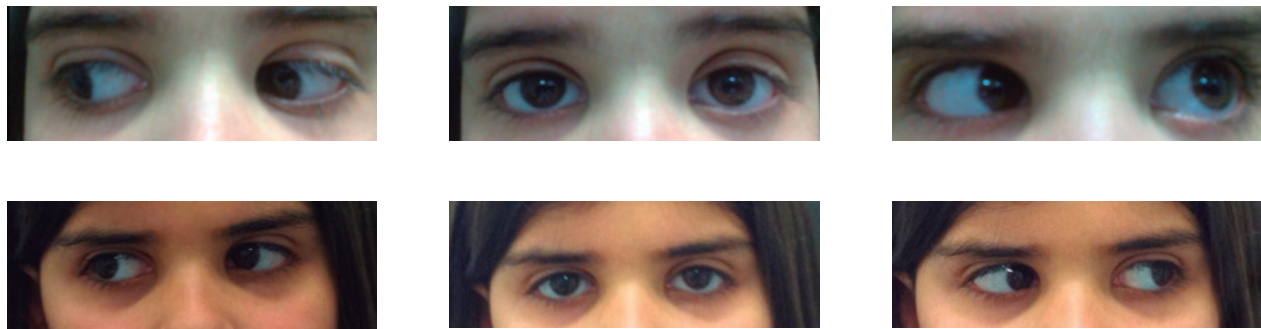

Fig. 10. Parésia do VI par recorrente. Criança de 5 anos com dois episódios prévios de parésia do VI par do olho esquerdo, precedidas por infecções víricas. Note-se limitação parcial da abdução do olho esquerdo (Imagens acima e à direita). Em baixo, resolução completa do episódio 3 meses depois.

Tabela 4. Resumo da distribuição etiológica, em alguns estudos retrospectivos, de parésias do VI par em crianças.

	Harley 1980 ⁴⁸	Affifi 1992 ⁴⁷	Kodsi e Younge 1992 ³⁹	Aroichane e Repka 1995 ⁴²	Holmes 1999 ⁴⁰	Lee 1999 ⁴¹	Merino 2010 ⁴⁵	Dotan 2012 ⁴⁴
Número total casos parésias VI par	62	132	88	64	12	75	15	28
Isolada		ND	ND	5	ND	7	11	16
Neoplasia	27%	19%	20%	33%	18%	45%	27%	31%*
Traumatismo	34%	28%	42%	19%	27%	12%	20%	6%*
Aumento da PIC	5%	13%	2%	23%	-	15%	-	-
Congénita	8%	13%	-	-	8%	11%	13%	6%*
Pós-viral	-	-	-	-	18%	-	13%	-
Inflamatória	13%	10%	6%	6%	-	7%	7%	-
Recorrente benigna	-	-	-	-	-	-	-	19%*
Idiopática	6%	11%	15%	5%	36%	5%	20%	6%*
Outras	6%	7%	15%	14%	-	5%	-	6%*

ND: não determinado; *A frequência diz respeito apenas aos casos de parésia isolada do VI par

carateriza-se por⁵⁷:

- Limitação da abdução do olho afetado, que pode variar desde ligeira a ausência total de abdução (Fig. 11). Quando discreta, pode ser evidente apenas um pequeno nistagmo ao tentar a abdução do olho afetado;
- Endotropia ou endoforia na posição primária, com desvio maior ou menor, conforme o grau de paralisia. O desvio será maior se o olho parético for o olho fixador e aumenta na lateroversão para o lado afetado;

- Pode ou não haver um torcicolo compensador, com rotação da cabeça para o lado do músculo parético;
- Diplopia horizontal, pior para longe do que para perto e pior no campo de ação do músculo reto lateral afetado.

O gráfico de Hess apresenta, também, características típicas (Figs 12 e 13).

Como referido, a maioria das parésias do VI par são de etiologia microvascular isquémica. Estas caracterizam-se habitualmente por um início abrupto, possível

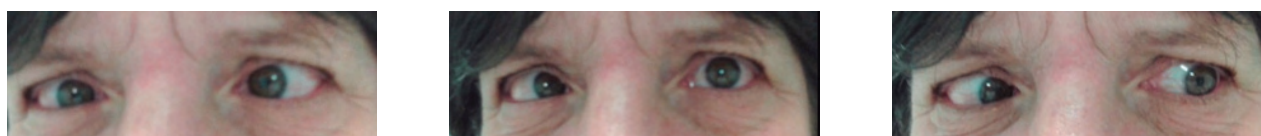


Fig. 11. Parésia completa do VI par do olho direito. Note-se endotropia do olho direito, na posição primária do olhar (centro) e ausência de abdução do olho direito, com aumento da endotropia na dextroversão (imagem à esquerda).

15 PARÉSIA DO VI PAR CRANIANO

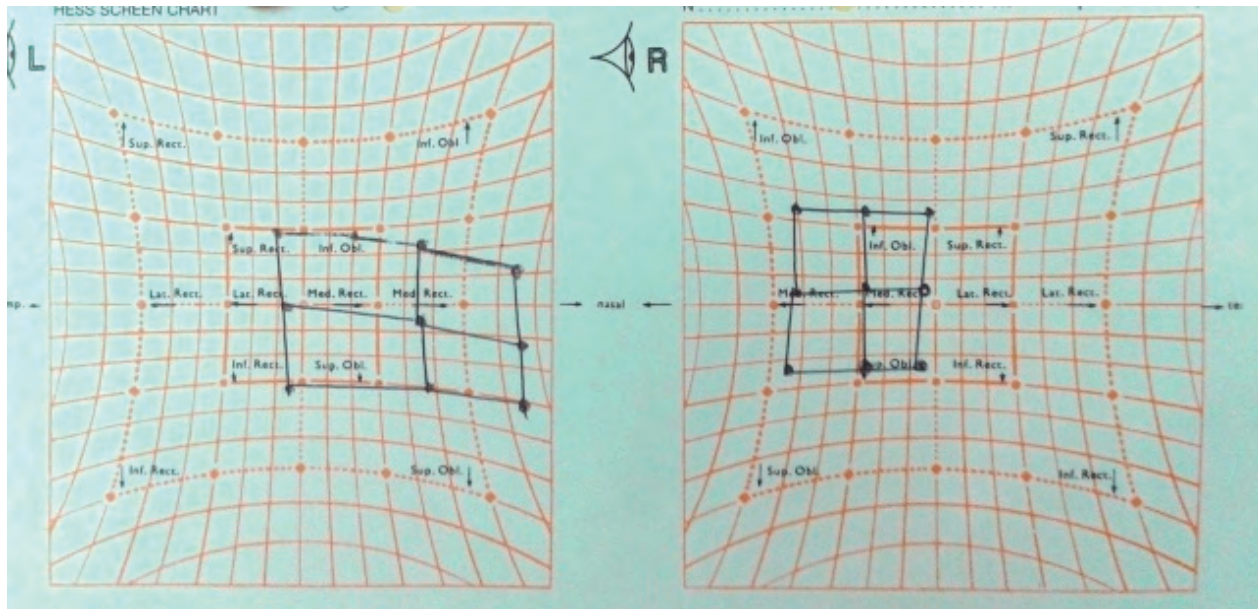


Fig. 12. Gráfico de Hess referente a doente com parésia parcial do VI par do olho direito, mostrando hipoação do reto lateral do olho direito, e moderada hiperção dos retos mediais de ambos os olhos.

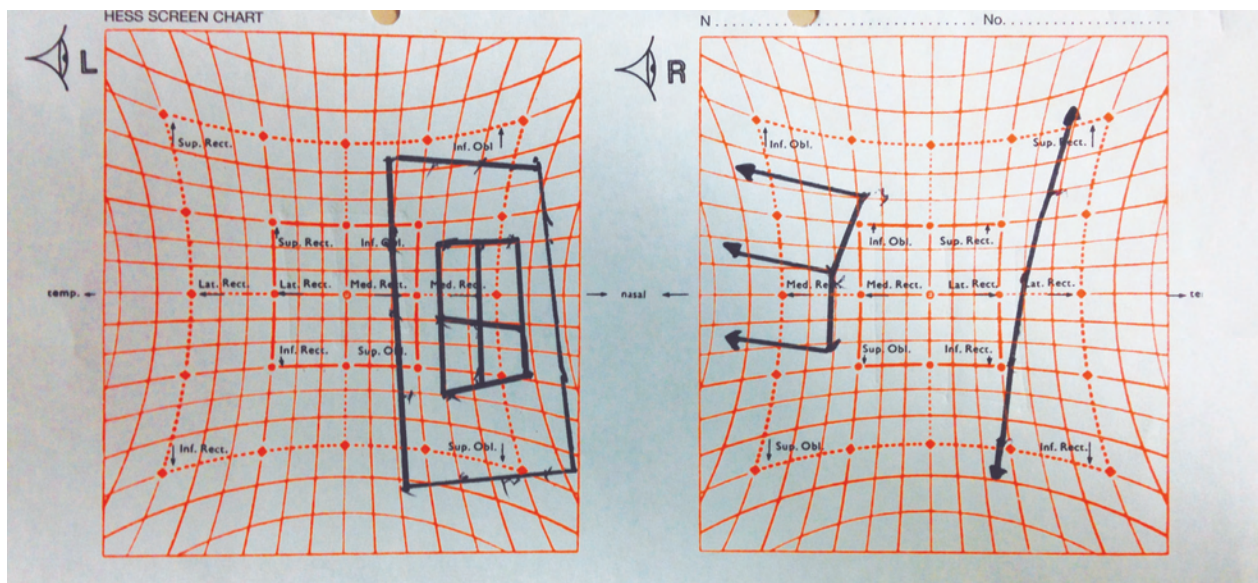


Fig. 13. Gráfico de Hess referente a doente com parésia completa do VI par do olho esquerdo, mostrando hipoação marcada do reto lateral do olho esquerdo e grande hiperção do músculo reto medial contralateral.

dor transitória associada, ausência de outros achados neurológicos e, como vimos, na maioria dos casos, resolução espontânea¹⁶. A progressão do déficit durante a primeira semana não é, no entanto, incomum⁵⁸. Embora a dor seja classicamente descrita nas parésias dos nervos oculomotores, não foi provada a existência de uma diferença estatisticamente significativa na sua incidência, quando comparados doentes diabéticos e não diabéticos, com parésias do III, IV e VI pares⁵⁹, nem na sua incidência e características relativamente à

etiologia das mesmas²⁵. Tal significa que a apresentação clínica com base nas características da dor associada não permite prever com certeza a etiologia^{23,25}. A fundoscopia é tipicamente normal, exceto em casos de parésias no contexto de hipertensão intracraniana, frequentemente bilaterais^{8,12}.

DIAGNÓSTICOS DIFERENCIAIS

Nem todos os défices de abdução são parésias do VI par^{13,15,57}. Os principais diagnósticos diferenciais da

parésia isolada do VI par estão resumidos na tabela 5.

Tabela 5. Principais diagnósticos diferenciais das parésias do VI par

Síndrome de Duane (sobretudo do tipo 1)
Patologia restritiva da órbita (Oftalmopatia tiroideia, pseudotumor da órbita, outros)
Miastenia gravis
Espasmo do reflexo de perto
Fratura da parede medial da órbita, com miopatia restritiva
Quebra tardia da fusão numa endoforia congênita
Insuficiência de divergência / paralisia da divergência
Síndrome de Möbius
Endotropia congênita

Tal como nas parésias do VI par, a síndrome de Duane apresenta habitualmente um défice na abdução do olho afetado. No entanto, diferencia-se desta pela possível presença simultânea de défice na adução, estreitamento da fenda palpebral em adução, *upshoots* e *downshoots* e teste de dução forçada positivo⁵⁷. Contudo, atendendo à falta de cooperação no exame clínico das crianças mais pequenas, o diagnóstico pode ser inicialmente difícil. De notar que, ao contrário da síndrome de Duane, a parésia do VI par congênita é rara, pelo que um défice de abdução presente desde o nascimento representa, mais frequentemente, uma síndrome de Duane. Por outro lado, a endotropia na posição primária, causada por uma parésia congênita do VI par é, geralmente, muito maior⁵⁷.

As parésias congénitas do VI par podem, também, ser difíceis de diferenciar da endotropia congénita e da síndrome de Mobius. As crianças com endotropias congénitas podem apresentar fixação cruzada e dificuldade na abdução, também denominada pseudoparésia da abdução⁵⁷. Na síndrome de Mobius, uma paralisia congénita bilateral do VI par associa-se a diplegia facial e microglossia⁵⁷.

Doenças da órbita, como a oftalmopatia tiroideia e o pseudotumor orbitário, podem causar estrabismos restritivos que, por sua vez, poderão cursar com dificuldade na abdução ocular. No entanto, nestas patologias, estão geralmente presentes outros sinais, como quemose, proptose, edema palpebral e hiperemia conjuntival, entre outros⁸. O teste de dução forçada é positivo. O traumatismo com fratura do etmóide (lâmina papirácea) pode causar fibrose e encarceramento do reto medial, tendo como resultado uma restrição da abdução. Também, neste caso, o teste de dução forçada será positivo.

A miastenia gravis pode mimetizar uma parésia do VI par e deverá ser sempre considerada no diagnóstico diferencial, especialmente se a parésia tem um curso variável, com exacerbações e remissões. Neste caso, poderão estar presentes outros sinais da doença, como ptose, fraqueza do músculo orbicular e fadigabilidade.

Por rotina, não estão indicados testes para a miastenia, mas estes deverão ser considerados sempre que a história do doente sugira a doença.

Formas leves bilaterais de parésias do VI par podem, por vezes, ser difíceis de distinguir da insuficiência e paralisia da divergência⁵⁷. A insuficiência de divergência refere-se ao aparecimento súbito de uma endotropia intermitente ou constante, maior para a distância do que para perto, em que as duções são normais e o ângulo de desvio se mantém constante ou diminui nas lateroversões^{27,57}. Afeta indivíduos neurologicamente normais, tendo sido atribuída a uma perda progressiva das amplitudes de fusão para longe, com manutenção da fusão para perto^{27,57}.

A paralisia da divergência refere-se a uma endotropia de início agudo ou subagudo, maior à distância do que para perto, em doentes com duções normais, com uma alteração neurológica subjacente, habitualmente com aumento da pressão intracraniana. O desvio mantém-se inalterado nas lateroversões, mas alguns estudos electro-oculográficos sobre as velocidades sacádicas notaram um défice na acção dos músculos retos laterais, sugerindo que esta possa corresponder a parésias discretas bilaterais do VI par⁶⁰. Por outro lado, apresenta algumas características clinicamente distintas das parésias do VI par, como um desvio inalterado ou mesmo reduzido nas lateroversões e amplitudes de fusão em divergência muito reduzidas ou até ausentes^{27,57}.

ABORDAGEM DIAGNÓSTICA

Tendo em conta a diversidade de etiologias associadas às parésias do VI par, a sua abordagem diagnóstica vai estar dependente de vários fatores, entre os quais: a idade do doente, a presença de outros sinais neurológicos e a presença de outros sintomas e sinais acompanhantes. Assim, no sentido de sistematizar a informação disponível na literatura em normas de orientação clínica de fácil interpretação, optámos por, à semelhança de outros autores (Miller 1999²⁶, Lee 2003⁸, Brazis 2009¹³), dividir as parésias do VI par em tipos, com base na apresentação do doente (tabela 6).

A Ressonância Magnética (RM) é o exame de imagem ideal para o estudo das parésias oculomotoras^{8,16,61}. Com o seu uso crescente nos últimos 20 anos, causas de parésias do VI par potencialmente tratáveis, como neoplasias, doenças desmielinizantes, enfartes do tronco e apoplexias hipofisárias, tornaram-se facilmente diagnosticáveis²³. Embora para o doente este exame seja relativamente inócuo, é ainda um exame caro e pouco acessível, sobretudo em situações agudas. Apesar da RM ser mais sensível e específica na avaliação de uma parésia do VI par, a Tomografia computadorizada (TC) continua a ter um papel importante em situações de trauma agudo, se suspeita de hemorragia intracraniana ou patologia óssea e em pacientes que não podem realizar RM (por

Tabela 6. Definições dos tipos de parésias do VI par, com base na sua apresentação inicial.

Tipo de parésia do VI par	Definição
1. Traumática	Relação temporal provável com traumatismo crânio-encefálico.
2. Não Isolada	Parésia do VI par, associada a outras alterações neurológicas ou oftalmológicas.
3. Isolada	Sem outra parésia oculomotora, exame neurológico normal e sem papiledema evidente, na fundoscopia.
Vasculopática	Idade \geq 50 anos, com DM ou HTA conhecidas e sem antecedentes de patologias sistêmicas relevantes (neoplasias, infeção e doenças inflamatórias).
Não vasculopática	Idade $<$ 50 anos ou ausência de DM ou HTA ou antecedentes de patologias sistêmicas relevantes (neoplasias, infeção e doenças inflamatórias).
Pediátrica	Em pacientes com idade inferior a 18 anos de idade.
Congénita	Detetado nos primeiros 3 meses de vida.
Recorrente	Segundo episódio após episódio(s) prévios de parésias(s) do VI par benigno(s).
4. Progressiva ou Estacionária	Progressivo se aumento evidente do desvio ocular após a fase aguda (1 semana) ou sempre se desenvolvimento de outros achados neurológicos; Estacionário se sem resolução após 3 meses.

exemplo com pacemakers ou com claustrofobia)^{26,61}. De seguida resumimos as normas de orientação diagnóstica, de acordo com o tipo de apresentação clínica inicial da parésia do VI par.

Tipo 1 - Parésia traumática do VI par

Uma parésia do VI par no contexto de traumatismo crânio-encefálico é, à semelhança de qualquer outro défice neurológico focal, indicação urgente para a realização de TC cerebral, independentemente da pontuação do doente na escala de coma de Glasgow [recomendação forte, nível de evidência elevado]⁶².

Tipo 2 – Parésia do VI par não isolada

Uma parésia não isolada do VI par, pelo elevado risco de patologia intracraniana grave associada, é uma indicação forte para a realização de estudo com neuroimagem cerebral, com enfoque na área topográfica sugerida pelos sinais e sintomas acompanhantes [recomendação forte, nível de evidência moderado]²⁶ (Tabela 2).

Tipo 3 – Parésia isolada do VI par 3.a Vasculopática

Nos doentes com diabetes mellitus e/ou hipertensão arterial conhecidas, a causa mais provável da parésia do VI par será vasculopática. Estes doentes poderão beneficiar de uma avaliação e do controlo dos seus factores de risco vascular, devendo, portanto, efetuar medição da tensão arterial, determinação da glicemia e HbA1c e outros exames, conforme achado necessário [recomendação forte, evidência fraca].

Miller *et al.*²⁶ estabeleceram, em 1999, o primeiro algoritmo de decisão que defendeu de forma sólida, ainda que com um nível de evidência moderado, que as

parésias do VI par em pacientes vasculopáticos podem ser seguidas mediante observação e sem a realização imediata de neuroimagem. Este teve por base um estudo retrospectivo de casos publicados na *medline*, referentes a três grandes centros neurooftalmológicos. De um total de 158 pacientes, classificados como tendo uma parésia do tipo vasculopática, 104 realizaram neuroimagem e, em todos eles, o exame foi normal²⁶. Este mesmo algoritmo foi, posteriormente, defendido com um nível de evidência similar por Lee e Brazis^{8,13}. À validade das conclusões destes estudos neste tipo de parésia, foram apontadas duas grandes limitações:

- A falta de estudos prospectivos que validassem, à data, as normas de orientação criadas;
- O facto de nem todos os doentes terem realizado exame de neuroimagem, sobretudo RM. Alguns autores argumentam que, pequenas lesões tumorais, isquémicas, inflamatórias e aneurismas, cujas parésias podem não ter agravado e mesmo remitido, podem não ter sido diagnosticadas^{23,25,30,33,63}.

Até à data, foram publicados os resultados de quatro estudos prospetivos de doentes com parésias isoladas do VI par (tabela 7). Destes, apenas o estudo de Murchinson *et al.*²⁴ não defendeu a realização imediata de neuroimagem no contexto de uma parésia isolada do tipo vasculopática do VI par. Infelizmente, as conclusões que destes estudos se podem retirar, no que a este tipo de parésia diz respeito são, a nosso ver, muito limitadas, pela metodologia utilizada e, sobretudo, pela forma como os resultados são apresentados. O primeiro estudo de Bendzus *et al.*³⁰ baseou-se numa coorte jovem e não excluiu casos com patologia sistémica conhecida, o que, de todo, não se enquadra nos critérios definidos para este tipo de parésia. Os três restantes estudos não foram estudos específicos de parésias do VI par. Embora

apenas tenham incluído doentes com mais de 50 anos, o rendimento diagnóstico da neuroimagem no contexto do VI par é apresentado de uma forma global e não apenas no grupo de doentes com FRCV. Mais ainda, o recente estudo de Tamhankar *et al.*²⁵ não só incluiu doentes com antecedentes de neoplasias e doenças inflamatórias, doentes que, pelo nosso algoritmo, seriam sempre sujeitos a neuroimagem (parésia do tipo 3.b), como ainda considerou vasculopáticos doentes com outros FRCV para além de DM e HTA. Mesmo assim, o rendimento diagnóstico apresentado, de forma conjunta, em doentes vasculopáticos com parésias de IV e VI pares foi apenas de 4,3%.

Relativamente a estudos retrospectivos, Nair *et al.*²² obtiveram um rendimento diagnóstico de 7% em parésias vasculopáticas na sua forma de apresentação inicial (n=29). No nosso Hospital, entre 2008 e 2011, este foi de 7,1% (n=28), correspondentes a dois casos, um caso de enfarte lacunar isquémico protuberancial e uma fístula carotido-cavernosa. Ambos os casos rapidamente desenvolveram outros défices, o primeiro no imediato e o segundo ao fim de alguns dias e, como tal, seriam classificados como parésias do tipo 4 e realizariam sempre estudo com neuroimagem.

O dilema continuará, por enquanto, instalado. A probabilidade de uma parésia isolada vasculopática mascarar uma entidade potencialmente séria existe.

Quem defende a utilização generalizada da neuroimagem defende-se com o facto de o diagnóstico precoce poder alterar a atuação terapêutica e o prognóstico do doente: a introdução de tratamento imunomodulador num primeiro evento desmielinizante, corticoterapia em altas doses para prevenir uma crise de Addison numa apoplexia hipofisária, o estudo com angioRM e ecocardiograma e iniciação de antiagregação num enfarte protuberancial, e avaliação imediata com controlo tensional e da coagulação no caso de uma hemorragia de tronco^{23,25,30,33,63}. Quem defende a observação destes pacientes, sem neuroimagem, defende-se com o baixo rendimento diagnóstico da neuroimagem neste tipo de parésia, nos elevados custos inerentes, na taxa considerável de incidentalomas obtidos e com o facto de os casos acima referidos serem extremamente raros e quase sempre inevitavelmente progressivos (parésias do tipo 4)^{8,13,16,22,24,26}.

Independentemente da polémica, a nosso ver, com os estudos de que dispomos, não existe evidência que permita apontar para a utilização generalizada de exame de neuroimagem a todos os doentes com parésia isolada do tipo vasculopática.

Assim, doentes com parésias isoladas do VI par do tipo vasculopática podem ser observados durante um período de quatro a doze semanas para resolução da mesma, sem a realização imediata de neuroimagem [recomendação

Tabela 7. Resumo dos quatro estudos prospetivos de pacientes com parésias isoladas do VI par existentes.

	Bendzus 2001³⁰	Chou 2004²³	Murchinson 2011²⁴	Tamhankar 2013²⁵
Nº de casos	43	23 (66 no total *)	52 (93 no total *)	62 (109 no total *)
Inclusão de doentes com neoplasias e doenças inflamatórias conhecidas	Sim	Não	Não	Sim
Inclusão de casos traumáticos	Não	Não	Não	Não
Idade Média (anos)	48 †	Todos ≥ 50 (68*)	Todos ≥ 50	Todos ≥ 50 (65,6*)
Exame de Neuroimagem (NI)	RM	RM (86%) / TC (14%)	RM	RM
Utilidade da NI				
Global	27 (62,8%)	4 (17,4%)	1 (1,9%)	12 (19,3%)
Subgrupo de doentes com FRCV	Sem referência	Sem referência *	Sem referência *	Sem referência * (4,3% §)
Etiologia				
Não MI	27 (62,8%) †	4 (17,4%) †	1 (1,9%) **	12 (19,3%)
MI	16 (37,2%)	19 (82,6%)	51 (98,1%)	50 (80,6%)

* Dados globais relativos a estudos que incluíram também parésias dos III e IV pares.

† 43 anos, no grupo com achados na TC/RM e 56, no grupo com etiologia microvascular isquémica (p<0,05).

§ Valor apresentado conjuntamente para III e IV pares (3/64). 2 dos 3 casos, foram no contexto de parésias do VI par, nomeadamente um linfoma de grandes células esfenoidal e um meningioma petroclival

forte, nível de evidência moderado]^{8,13,16,22,24,26,64}. Esta recomendação será tanto mais forte, quanto maior a especificidade da classificação de parésia vasculopática, para predizer etiologia microvascular isquémica. Por essa razão, apenas incluímos, como FRCV, a presença de DM ou HTA, em doentes com mais de 50 anos. A presença obrigatória de DM e um nível etário mais elevado, por serem fatores de risco mais fortes, aumentam, necessariamente, a especificidade da classificação e, conseqüentemente, a segurança em protelar a realização de neuroimagem. Esta assunção, embora óbvia, não foi alvo de estudos.

Condições obrigatórias para se protelar a realização de exame de neuroimagem são, no nosso ponto de vista, a partilha da decisão com o doente e a existência de condições para que este procure novamente assistência médica, em caso de agravamento da sua sintomatologia [recomendação forte, nível de evidência muito baixo]. Caso contrário, o estudo com neuroimagem deve ser pedido.

A primeira reavaliação deverá ocorrer num período nunca superior a uma semana, podendo depois ser alargada [recomendação fraca, nível de evidência muito baixo]²². Em caso de ausência de melhoria ou agravamento da sintomatologia, a parésia deverá ser considerada do tipo 4 e o doente deve realizar estudo complementar com neuroimagem e outros meios complementares de diagnóstico [recomendação forte, nível de evidência moderado].

3.b Não vasculopática

Pelo importante peso da etiologia microvascular isquémica e pelo facto de uma parésia do VI par poder ser a primeira manifestação de uma vasculopatia hipertensiva e/ou diabética, estes doentes devem ser testados para a presença de DM e HTA, mesmo sem história prévia das mesmas [recomendação fraca, nível de evidência baixo]^{8,26}.

Visto que uma parésia do VI par pode ser a primeira manifestação de uma arterite das células gigantes, em doentes com mais de 50 anos e parésias isoladas do VI par, com ou sem FRCV deverá pedir-se a velocidade de sedimentação [recomendação fraca, nível de evidência muito baixo]³³. Na presença de outros sintomas típicos desta doença, nomeadamente febre, claudicação da mandíbula ou ausência de pulso/ rigidez das artérias temporais superficiais, o pedido da VS, PCR e contagem de plaquetas (e eventualmente biópsia da artéria temporal) é obrigatório [recomendação forte, nível de evidência moderado]⁶⁵.

Um hemograma poderá ser útil para despiste de uma discrasia sanguínea¹⁵. Outros exames poderão ser considerados nestes doentes, devendo a sua realização ser ponderada de acordo com a idade e queixas associadas, tendo em conta o risco relativo de outras

doenças infecciosas, inflamatórias e imunológicas, menos frequentes. Estes exames poderão incluir: hemograma e bioquímica com ionograma e glicemia, teste de tolerância à glicose, velocidade de sedimentação, proteína C reactiva, serologias da sífilis e doença de Lyme, testes de função tiroideia, anticorpos antinucleares, fator reumatóide, radiografia torácica e estudo protrombótico [recomendação fraca, nível de evidência muito baixo]^{15,25,66} (tabela 8). Nestes doentes também deverá ser excluída uma possível miastenia gravis [recomendação forte, nível de evidência moderado]⁸.

Tabela 8. Análises gerais que poderão ser pedidas no contexto de uma parésia do VI par.

Hemograma
Glicemia capilar, teste de tolerância à glicose e HbA1c
Ionograma
Colesterol, Triglicéridos
PCR e VS
VDRL (ou PRP) e FTA-ABS (ou TPHA)
Serologia doença de Lyme
Testes de função tiroideia
ANAs (anticorpos antinucleares); fator reumatóide
Radiografia torácica
Fatores da coagulação; anticorpos anti-cardiolipina ;anti-fosfolipídeos; anti-músculo liso
Anticorpos anti-receptores da acetilcolina

Se houver sintomas ou sinais de envolvimento do ouvido ou nasofaringe, a avaliação base deverá incluir um parecer de otorrinolaringologia (recomendação forte, nível de evidência muito baixo)^{15,63}.

Os pacientes mais jovens deverão realizar sempre um estudo com RM e, se os estudos prévios não esclarecerem a etiologia da parésia, deverão realizar punção lombar [recomendação fraca, nível de evidência baixo]. Embora autores, como Patel et al.⁷, tenham defendido a observação sem neuroimagem imediata dos doentes com parésias do VI par não vasculopáticas mais velhos, é também aceite que este tipo de parésias deverá ser avaliada, mediante a realização de exame de neuroimagem cerebral [recomendação forte, nível de evidência elevado]^{8,13,23,24,25,26,30}.

Pela sua benignidade, as parésias isoladas do VI par que ocorrem após a realização de punção lombar, podem ser seguidas mediante observação e sem neuroimagem imediata [recomendação fraca, nível de evidência muito baixo]^{8,13,26,67}.

3.c Pediátrica

Tal como no adulto, quando a parésia do VI par se acompanha de outros sinais neurológicos, é fortemente recomendada a realização de exame de neuroimagem

[recomendação forte, nível de evidência elevado]^{13,44}.

Em vários estudos retrospectivos uma percentagem significativa de crianças com parésia isolada do VI par tinha um tumor, mais frequentemente um glioma pontino^{39,43,44}. Sendo assim, a não ser que a parésia do VI par seja claramente congénita ou haja uma associação clara com uma virose ou vacina, deverá efetuar-se sempre com brevidade estudo com neuroimagem [recomendação forte, nível de evidência moderado]^{44,66}.

Se houver sintomas ou sinais de envolvimento do ouvido, a criança deverá ser observada por otorrinolaringologia e excluída otite média complicada [recomendação forte, nível de evidência baixo]⁶⁶.

Visto que as parésias congénitas do VI par não são frequentes, não existe evidência suficiente na literatura que permita fazer recomendações fortes. No entanto, pensa-se que se a parésia do VI par for claramente congénita poderá optar-se por não fazer neuroimagem [recomendação fraca, nível de evidência muito baixo]^{8,13}.

Pela sua raridade, a abordagem diagnóstica perante uma parésia do VI par recorrente com episódios prévios classificados como “benignos” não pode também ser consensual. Se o quadro for típico com associação com virose ou vacinação prévia e com episódios previamente estudados e sem alterações neuroanatômicas poderá optar-se por não fazer neuroimagem e vigiar a criança [recomendação fraca, nível de evidência baixo]^{8,13}. Recentemente, foram descritos 2 casos de parésias recorrentes do VI par em crianças com recuperação completa entre os episódios, com diagnóstico posterior de condrosarcomas da base do crânio⁶⁹. Na nossa opinião, perante estes casos, o estudo com neuroimagem poderá não ser pedido de imediato, mas deverá ser agendada uma RM para documentar a benignidade do evento.

Parésias transitórias, que ocorrem após o parto, resolvem geralmente até às seis semanas, pelo que podem ser vigiadas até esta data, sem recorrer a neuroimagem [recomendação fraca, nível de evidência baixo]^{8,13}.

Tal como no adulto, poderão ser ponderados outros exames complementares, se o quadro clínico e evolução assim o exigirem.

4. Estacionária ou Progressiva

Qualquer parésia do VI par, estacionária ou progressiva, deve ser alvo de estudo, com neuroimagem cerebral, pelo risco subjacente de patologia intracraniana potencialmente grave [recomendação forte, nível de evidência baixo]^{8,26,64,68}.

PROGNÓSTICO / EVOLUÇÃO CLÍNICA

A variante adquirida resolve geralmente de forma espontânea em três a seis meses. Holmes *et al.*⁷⁰ mostraram que 86% das parésias unilaterais e 38% dos casos bilaterais melhoram espontaneamente até

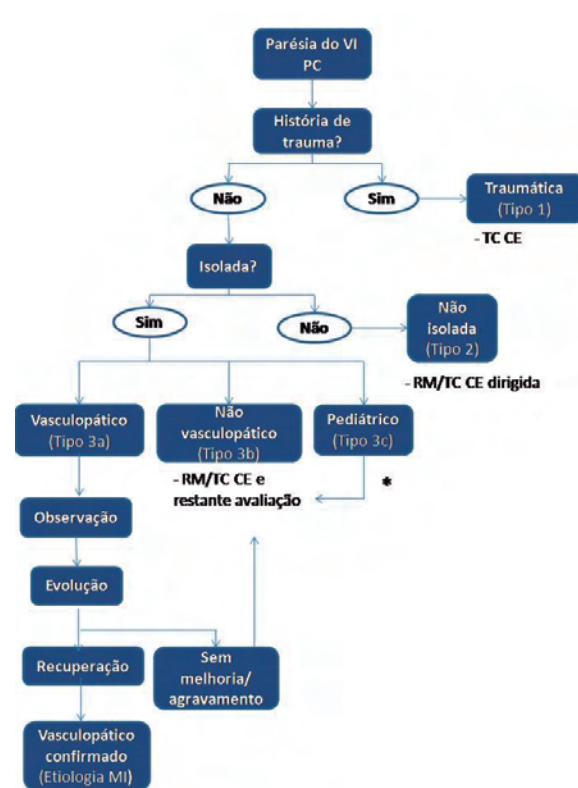


Fig. 14. Fluxograma para abordagem diagnóstica a uma parésia do VI par.
* Exceto se etiologia claramente congénita ou associação com episódio viral/vacinação e episódios benignos prévios; Ainda assim, nestes casos, deverá, na nossa opinião, agendar-se, ainda que de forma não urgente, estudo com RM.

aos três meses, enquanto na série de King *et al.*⁷¹, 78% dos doentes recuperam em cerca de um ano. Nos doentes com características vasculopáticas, incluindo diabetes, hipertensão arterial e aterosclerose, a taxa de recuperação é ainda mais alta, variando na literatura entre 71%⁴ e 86%⁷².

No caso particular das lesões tumorais a progressão é a regra, mas estão relatados casos raros de parésias do VI par de etiologia tumoral que resolveram espontaneamente⁶³. O motivo não é claro, mas poderá ser devido a regeneração axonal, remielinização, reabsorção de hemorragias intratumorais, libertação do nervo previamente estirado pelo tumor ou resposta imunológica ao tumor⁶³.

Nas parésias do VI par de causa traumática o prognóstico é bom. A presença de parésia completa do VI par e bilateralidade são fatores de mau prognóstico, aumentando a probabilidade de ausência de recuperação total aos seis meses e de necessidade de cirurgia^{13,73}.

Nas crianças, as parésias com pior prognóstico são as de etiologia tumoral e as idiopáticas⁴⁵. Como referimos anteriormente, podem ocorrer parésias transitórias após o

parto, principalmente se parto traumático, que resolvem geralmente até aos 3 meses^{33,50}. Nas parésias do VI par recorrentes benignas o prognóstico é bom, resolvendo, em geral, espontaneamente até aos três meses⁵¹.

TRATAMENTO

O tratamento vai depender da causa subjacente, evolução clínica, gravidade da parésia e grau de limitação da abdução. Numa primeira fase será sintomático, tendo como objetivos evitar a diplopia e a contratura do antagonista homolateral e, ainda, nas crianças, evitar a ambliopia e preservar a fusão binocular⁷⁴. Nesta fase, o tratamento poderá incluir oclusão, prismas ou injeção de toxina botulínica. Na fase crónica, o objetivo do tratamento será criar uma área de visão binocular, centrada na posição primária, preservando tanto quanto possível a posição de leitura⁷⁵, usando cirurgia ou toxina botulínica. O *timing* e o tipo de intervenção poderão ser variáveis e vão depender da idade do doente (criança versus adulto), do seu grau de incapacidade e da necessidade de uso da função binocular⁷⁴.

Doentes com desvios pequenos podem compensar o desvio com torcicolo, evitando desta forma a diplopia e preservando a fusão binocular.

Em desvios grandes que não conseguem ser compensados pela posição anómala da cabeça ou que condicionam torcicolos grandes, deverá ser efetuada oclusão, que permitirá evitar a diplopia e, nas crianças, prevenir a ambliopia (recomendação forte, grau de evidência elevado)²⁷. Ao fazer oclusão alternada, colocando o olho parético a fixar, estamos, também, a prevenir a contratura do músculo antagonista homolateral [recomendação forte, grau de evidência fraco]^{74,76}.

O uso de prismas de base temporal pode ser útil em desvios pequenos, permitindo compensar o desvio e evitar a diplopia na posição primária do olhar, enquanto o doente aguarda a recuperação ou, de forma definitiva, em desvios pequenos residuais estáveis [recomendação forte, grau de evidência moderado]. Visto que o desvio é variável com a direção do olhar, o doente mantém geralmente diplopia na versão para o lado afetado.

A toxina botulínica induz paralisia iatrogénica do músculo antagonista, contrabalançando o músculo parético. Apesar de haver muitos artigos sobre o uso de toxina botulínica no tratamento das parésias do VI par são, na maior parte, estudos retrospectivos, estudos coorte ou séries de casos clínicos que não permitem o estabelecimento de guidelines para esta situação. Em geral, aconselha-se esperar duas a quatro semanas até fazer toxina botulínica [recomendação forte, grau de evidência fraco]⁷⁴. Após este período e, apenas se for observada melhoria progressiva do défice, a injeção já poderá ser efetuada. A toxina botulínica tem como grande vantagem ser um procedimento minimamente invasivo e com poucos efeitos laterais. Durante a fase aguda, poderá

ser usada para evitar a diplopia e prevenir a contratura do reto medial^{57,74,75,77}, mas a sua utilidade para prevenir a endotropia secundária a essa contratura não está provada⁷⁵. Por outro lado, ao reduzir temporariamente o desvio poderá ajudar a diminuir a amplitude do torcicolo ou permitir o uso de uma correção prismática que não era previamente possível⁷⁷. Nas crianças, poderá ser usada com o intuito de permitir uma fusão mais rápida, de forma a prevenir a ambliopia^{45,79} [recomendação forte, grau de evidência fraco]. Apesar de alguns autores acreditarem que pode facilitar a resolução do quadro clínico evitando uma futura cirurgia⁷⁷, não está provado que isso seja verdade^{27,78,79}. Nos estudos prospetivos que conseguimos identificar, a diferença entre a taxa de recuperação espontânea e com toxina botulínica não foi estatisticamente significativa^{73,78,79}.

Nas parésias crónicas do VI par, como alternativa a uma intervenção cirúrgica, o sucesso da toxina botulínica é limitado⁸⁰⁻⁸², sendo que a maioria dos doentes acaba por precisar de uma cirurgia⁸³. Poderá ser mais útil nos doentes, com parésia crónica do VI par, contratura leve do reto medial e função do reto lateral recuperada, que ainda têm limitação da abdução e endotropia, na posição primária⁸⁰ [recomendação fraca, grau de evidência fraco]. Para além disso, tem-se mostrado útil em parésias crónicas do VI par com défices de abdução residuais e pode ser usada quando há uma contra-indicação à cirurgia⁷⁵.

O tratamento cirúrgico apenas está indicado após a estabilização do desvio e nunca antes de pelo menos seis meses após o início do quadro clínico [recomendação forte, grau de evidência fraco]^{74,75}. Alguns autores recomendam esperar pelo menos, doze meses²⁷. Estão descritos procedimentos variados para esta situação, sendo as mais vulgarmente utilizadas as cirurgias de recuo-ressecção, com ou sem injeção de toxina botulínica e miopexia do reto medial e procedimentos de transposição muscular variados^{57,75,84}. É em regra aceite que o procedimento de escolha nas parésias completas do VI par seja a transposição muscular, sendo as outras cirurgias reservadas para os casos de parésias parciais.

O resultado da cirurgia de estrabismo nas parésias do VI par é geralmente bom, desde que o tipo de procedimento cirúrgico seja adequado à situação clínica em questão^{45,85,86}. Alguns doentes podem necessitar de mais do que uma intervenção cirúrgica^{80,84,85,87}. A taxa de sucesso a longo prazo pode atingir os 75%, usando uma ou mais intervenções cirúrgicas e correção prismática para pequenos desvios⁸⁷.

AGRADECIMENTOS

Agradece-se ao Dr. Pedro Moniz, neurorradiologista no Hospital de Pedro Hispano, a colaboração na seleção e interpretação dos exames imagiológicos.

REFERÊNCIAS

1. Park UC, Kim SJ, Hwang JM, Yu YS. Clinical features and natural history of acquired third, fourth, and sixth cranial nerve palsy. *Eye*. 2008 ;22:691-696.
2. Richards BW, Jones Jr FR, Younge BR. Causes and prognosis in 4278 cases of paralytic oculomotor, trochlear and abducenscranial nerves. *Am J Ophthalmol*.1992; 113:489-96.
3. Rucker CW. The causes of paralysis of the third, fourth and sixth cranial nerves. *Am J Ophthalmol*. 1966;61:1923-28.
4. Rush JA, Young BR. Paralysis of cranial nerves III, IV and VI. Cause and prognosis in 1000 cases. *Arch Ophthalmol*. 1981;9:76-79.
5. Tiffin PAC, MacEwen CJ, Craig EA, Clayton G. Acquired palsy of the oculomotor, trochlear and abducens nerves. *Eye*. 1996; 10:377-384.
6. Tsai-Huan H, Huey-Shyan Lin, Muh-Chiou L, Sheu-Jiuan S. Acquired paralytic strabismus in Southern Taiwan. *J Chin Med Assoc*.2013;76:340-343.
7. Patel SV, Mutyala S, Leske DA, Hodge DO, Holmes JM. Incidence, associations and evaluation of sixth nerve palsy using a population –based method. *Ophthalmology*.2004;111:369-75.
8. Lee AG, Brazis PW. Sixth Nerve Palsies. In: Lee AG, Brazis PW. *Clinical Pathways in Neuro-Ophthalmology*. 2 ed. New York: Thieme; 2003. p.296-310.
9. Kansky JJ, Bowling B, Nischal K, Andrew P. Neuro-Ophthalmology. In: Kansky JJ, Bowling B, Nischal K, Andrew P. *Clinical Ophthalmology – A Systematic Approach*. 7.ed. New York: Elsevier; 2011.p.835-38.
10. Prasad S, Nicholas JV. Paralytic strabismus: third, fourth and sixth nerve palsy. *NeurolClin*. 2010;28:803-33.
11. Snell RS. Os núcleos dos nervos cranianos, suas conexões centrais e distribuição. In: Snell RS. *Neuroanatomia Clínica para estudantes de Medicina*. 5.ed. Rio de Janeiro: Guanabara Koogan; 2003. p.334.
12. Ehrenhaus MP, Roy H. Abducens nerve palsy. *Medscape*; 2012 [acesso em 2013 Dez 14]. Disponível em <http://emedicine.medscape.com/article/1198383-overview>.
13. Brazis PW. Isolated palsies of cranial nerves III,IV and VI. *Semin Neurol*. 2009;29(1):14-28.
14. Sowka, JW, Gurwood AS, Kabat AG. *The Handbook of Ocular Disease Management*. 11.ed. Review of Optometry. 2009;53-55.
15. Azarmina M, Azarmina H. The six syndromes of the sixth cranial nerve. *J Ophthalmic Vis Res*. 2013;8(2):160-171.
16. Chi SL, Bhatti MT. The diagnostic dilemma of neuro-imaging in acute isolated sixth nerve palsy. *Curr Opin Ophthalmol*.2009;20:423-9.
17. Kline LB, Bajandas FJ. The six syndromes of the VI Nerve (abducens). In: *Neuro-Ophthalmology Review Manual*. 6.ed. New York: Slack Incorporated 2008; p.85-94.
18. Kaplan HA, Browder J, Krieger AJ. Intercavernous connections of the cavernous sinuses. The superior and inferior circular sinuses. *J Neurosurg*. 1976;45:166-168.
19. Gerstenblith AT, Rabinowitz MP, Friedberg MA, Rapuano CJ. Cavernous sinus and associated syndromes (multiple ocular nerve palsies). In: Gerstenblith AT, Rabinowitz MP, Friedberg MA, Rapuano CJ. *The Wills Eye Manual – Office and emergency room diagnosis and treatment of eye disease*. 6.ed. Philadelphia: Lippincott Williams & Wilkins; 2012; p.259-262.
20. Thomke F, Mika-Gruttner A, Visbeck A, Brühl K. The risk of abducens palsy after diagnostic lumbar puncture. *Neurology*. 2000;54:768-9.
21. Johnston AC. Etiology and treatment of abducens paralysis. *Trans Pac OtoOphthalmol Soc Annu Meet*. 1968;49:259-77.
22. Nair A, Noronha V, Ambika S, Gandhi R. The diagnostic yielding of neuroimaging in sixth nerve palsy. 69th AIOC Proceedings, Ahmedabad. 2011.
23. Chou KL, Galetta SL, Liu GT, Volpe NJ, Bennett JL, Asbury AK. Acute ocular mononeuropathies: prospective study of the roles of neuroimaging and clinical assessment. *Journal of the neurological sciences*. 2004;219:35-39.
24. Murchinson AP, Gilbert ME, Salvino PJ. Neuroimaging and acute ocular motor mononeuropathies – A prospective study. *Arch Ophthalmol*. 2011; 129:301-305.
25. Tamhankar MA, Biousse V, Ying GS, Prasad S, Prem S, Subramanian PS, et al. Isolated third, fourth and sixth palsies from presumed microvascular versus other causes. *Ophthalmology*. 2013;120:2264-2269.
26. Miller RW, Lee AG, Schiffman JS, Prager TC, Garza R, Jenkins PF. A practice pathway for the initial diagnostic evaluation of isolated sixth cranial palsies. *Med Decis Making*. 1999;19:42.48.
27. Miller NR, Newman NJ, Biousse V, Kerrison JB. Nuclear and infranuclear ocular motility disorders. Chapter 20. In: Walsh and Hoyt's *Clinical Neuro-Ophthalmology*. 6.ed. Philadelphia: Lippincott Williams & Wilkins; 2005. p.1018.
28. Greco D, Gambina F, Pisciotta M, Albrignani M, Maggio F. Clinical characteristics and associated comorbidities in diabetic patients with cranial nerve palsies. *J Endocrinol Invest*. 2012;35(2):146-9.
29. Jacobson DM, McCanna TD, Layde PM. Risk factors for ischemic ocular motor nerve palsies. *Arch Ophthalmol*. 1994;112:961-966.
30. Bendzus M, Beck A, Koltzenburg M, Vince GH, Brechtelsbauer D, Littan T, et al. MRI in isolated sixth nerve palsies. *Neuroradiology*. 2001;43:742-45.
31. Barr D, Kupersmith MJ, Turbin R, Bose S, Roth R. Isolated sixth nerve palsy: an uncommon presenting sign of multiple sclerosis. *J Neurol*. 2000;247(9):701-704.
32. Thomke F, Lensch E, Ringel K, Hopf HC. Isolated cranial sixth nerve palsies in multiple sclerosis. *J Neurol*

- Neuro-surgPsychiatry. 1997;63:682-685.
33. Volpe N, Cornblath WT. Does a patient with an isolated vasculopathic ocular motor cranial nerve palsy need urgent neuroimaging study? In: Lee AG, Rouleau J, Longmuir RA. Controversies in Neuro-ophthalmology- a case based debate. London: Informa Healthcare. 2010; p.100-103.
 34. Gailbraith RS. Incidence of neonatal sixth nerve palsy in relation to mode of delivery. Am J Obstet. 1994;170:1158-1159.
 35. Ayberk G, Ozveren MF, Yildirim T, Ercan K, Cay EK, Koçak A. Review of a series with abducens nerve palsy. Turk Neurosurg. 2008;18(4):366-73.
 36. Robert CM, Feigenbaum JA, Stern WE. Ocular palsy occurring with pituitary tumors. J Neurosurg. 1973;38:17-19.
 37. Agrawal D, Mahapatra AK. Visual outcome of blind eyes in pituitary apoplexy after transphenoidal surgery: a series of 14 eyes. Surg Neurol. 2005;63:42-46.
 38. Warwar RE, Bhullar SS, Pelstring RJ, Fadell RJ. Sudden death from pituitary apoplexy in a patient presenting with an isolated sixth cranial nerve palsy. J Neuroophthalmol. 2006;26:95-7.
 39. Kodsi SR, Younge BR. Acquired oculomotor, trochlear and abducent cranial nerve palsies in pediatric patients. Am J Ophthalmol. 1992;114:568-574.
 40. Holmes JM, Mutyala S, Maus TL, Grill R, Hodge DO, Gray DT. Pediatric third, fourth and sixth nerve palsies: a population-based study. Am J Ophthalmol. 1999;127:388-392.
 41. Greenberg AE, Mohny BJ, Diehl NN, Burke JP. Incidence and types of childhood esotropia. Ophthalmology. 2007;114:170-174.
 42. Aroichane M, Repka MX. Outcome of sixth nerve palsy or paresis in young children. J Pediatr Ophthalmol Strabismus. 1995; 32:152-156.
 43. Lee MS, Galetta SL, Volpe NJ, Liu GT. Sixth nerve palsies in children. Pediatr Neurol. 1999; 20:49-52.
 44. Dotan G, Rosenfeld E, Stolovitch C, Kesler A. The role of neuroimaging in the evaluation process of children with isolated sixth nerve palsy. Childs Nerv Syst. 2013;29:89-92.
 45. Merino P, Gómez de Liaño P, Villalobo JM, Franco G, Gómez de Liaño R. Etiology and treatment of pediatric sixth nerve palsy. J AAPOS. 2010;14:502-505.
 46. Robertson DM, Hines JD, Rucker CW. Acquired sixth-nerve paresis in children. Arch Ophthalmol. 1970;83:574-579.
 47. Affifi AK, Bell WE, Menzes AH. Etiology of lateral rectus palsy in infancy and childhood. J Child Neurol. 1992;7:295-299.
 48. Harley RD. Paralytic strabismus in children. Etiologic incidence and management of the third, fourth and sixth nerve palsies. Ophthalmology. 1980;87:24-43.
 49. Bagheri A, Babsharif B, Abrishami M, Salour H, Aletaha M. Outcomes of Surgical and Non-Surgical Treatment for Sixth Nerve Palsy. J Ophthalmic Vis Res. 2010;5 (1): 32-37.
 50. Leung AKC. Transient sixth cranial nerve palsy in newborn infants. Br J Clin Pract. 1987;41:717-718.
 51. Yousuf SJ, Khan AO. Presenting features suggestive for later recurrence of idiopathic sixth nerve paresis in children. J AAPOS. 2007;11:452-5.
 52. Cohen HA, Nussinovitch M, Ashkenazi A, Straussberg R, Kaushansky A. Benign abducens nerve palsy of childhood. Pediatr Neurol. 1993;9:394-395.
 53. Vallee L, Guilbert F, Lemiatre JF, Nuyts JP. Benign paralysis of the 6th cranial nerve in children. Ann Pediatr. 1990;37:303-305.
 54. Marionowski R, Rocton S, Ait-Amer J-L, Morisseau-Durand M-P, Manach Y. Conservative management of Gradenigo syndrome in a child. Int J Pediatr Otorhinolaryngol. 2001;57:79-83.
 55. Liao W, Chu G, Hutnik C. Herpes zoster ophthalmicus and sixth nerve palsy in a pediatric patient. Can J Ophthalmol 2007;42:151-2.
 56. Wertheim MS, Benzimra JD, Jadresic LP, Ferris JD. Ocular presentation of pediatric Miller-Fisher syndrome. J Pediatr Ophthalmol Strabismus. 2008;45:245-6.
 57. Von Noorden GK, Campos EC. Binocular vision and ocular motility. 6thed. New York: Mosby;2002.
 58. Jacobson, DM. Progressive ophthalmoplegia with acute ischemic abducens nerve palsies. AM J Ophthalmol. 1996;122:278-279.
 59. Wilker SC, Rucker JC, Newman NJ, Biousse V, Tomsak RL. Pain in ocular motor cranial nerves. Br J Ophthalmol. 2009;93:1657-1659.
 60. Kirkham TH, Bird AC, Sanders MD. Divergence paralysis with raised intracranial pressure: an electro-oculographic study. Br J Ophthalmol. 1972;56(10):776-782.
 61. Deeper MH, Truwit CL, Dresbach JN, Kelly WM. Isolated abducens nerve palsy: MR imaging findings. Am J Roentgenol. 1993;160: 837-841.
 62. Duncan R. Australian Government National Health and Medical Research Council. Clinical Practice Guidelines. Trauma Clinical Practice Guidelines - Initial Management of closed head injuries in adults- Summary Document. Sydney; 2001. p.12-16.
 63. Volpe NJ, Lessell S. Remitting sixth nerve palsy in skull base tumours. Arch Ophthalmol. 1993;11:1391-1395.
 64. Savino PJ, Hilliker JK, Casell GH, Schatz NJ. Chronic sixth nerve palsies: are they really harbingers of serious intracranial disease? Arch Ophthalmol. 1982;100:1442-4.
 65. Dasgupta, B, Borg FA, Hassan N, Alexander L, Barraclough K, Bourke B, et al. BSR and BHPR guidelines for the management of giant cell arteritis. Rheumatology 2010; 49(8): 1594-1597.
 66. Gerstenblith AT, Rabinowitz MP, Friedberg MA, Rapuano CJ. Isolated sixth nerve palsy. In: Gerstenblith AT, Rabinowitz MP, Friedberg MA, Rapuano CJ. The Wills Eye Manual – Office and emergency room diagnosis

- and treatment of eye disease. 6.ed. Philadelphia: Lippincott Williams & Wilkins; 2012; p.254-256.
67. Thorsen G. Neurological complications after spinal anesthesia. *ActaChir Scand.* 1947;121:1-272.
 68. Galetta SL, Smith JL. Chronic isolated sixth nerve palsies. *Arch Neurol.* 1989;46:79-82.
 69. Frassanito P, Massimi L, Rigante M, Tamburrini G, Conforti G, Di Rocco C, Caldarelli M. Recurrente and self-remitting sixth cranial nerve palsy:pathophysiological insight from skull base chondrosarcoma. 2013; 12(6):633-6
 70. Holmes JM, Droste PJ, Beck RW. The natural history of acute traumatic sixth nerve palsy or paresis. *J AAPOS.* 1998;2:265-268.
 71. King AJ, Stacey E, Stephenson G, Trimble RB. Spontaneous recovery rates for unilateral sixth nerve palsies. *Eye.* 1995;9:476-478.
 72. Sanders SK, Kawasaki A, Purvin VA. Long-term prognosis in patients with vasculopathic sixth nerve palsy. *Am J Ophthalmol.* 2002;134:81-84.
 73. Holmes JM, Beck RW, Kip KE, Droste PJ, Leske DA. Predictors of nonrecovery in acute traumatic sixth nerve palsy and paresis. *Ophthalmology.* 2001;108(8):1457-60.
 74. Marais W, Barret S. An overview of the third, fourth and sixth cranial nerve palsies. *Continuing Medical Education (CME).* 2013;31:147-152.
 75. Buckley EG, Plager DA, Repka MX, Wilson ME. Strabismus Surgery: Basic and Advanced Strategies. *Br J Ophthalmol.* 2006;90(2):251.
 76. Curi, Renato Luiz N, Costa Ian B O, Barroso T G. Paralisia do VI nervo (abducente). *Rer BrasOftalmol.* 2013;72 (1):59-69.
 77. Metz HS, Mazow M. Botulinium toxin treatment of acute sixth and third nerve palsy. *Graefes Arch ClinExpOphthalmol.* 1988;226(2):141-4.
 78. Lee J, Harris S, Cohen J, Cooper K, MacEwen C, Jones S. Results of a prospective randomized trial of botulinum toxin therapy in acute unilateral sixth nerve palsy. *J PediatrOphthalmol Strabismus.* 1994;31(5):283-6..
 79. Holmes JM, Beck RW, Kip KE, Droste PI, Leske DA. Botulinum toxin treatment versus conservative management in acute traumatic sixth nerve palsy ou paresis. *J AAPOS.* 2000;4:145-9.
 80. Holmes JM, Leske DA, Christiansen SP. Inicial treatment outcomes in chronic sixth nerve palsy. *J AAPOS.* 2001;5:370-76.
 81. Scott AB, Kraft SP. Botulinium toxin injection in the management of lateral rectus paresis. *Ophthalmology.* 1985;92:676.
 82. Saunders RA, Phillips MS. Anterior segment ischemia after three rectus muscle surgery. *Ophthalmology.* 1988;95:533-7.
 83. Repka MX, Lam GC, Morrison NA. The efficacy of botulinum neurotoxin A for the treatment of complete and partially recovered chronic sixth nerve palsy. *JPe-*
diatrOphthalmol Strabismus. 1994;31(2):79-83.
 84. Akar S, Gokyigit B, Pekel G, Demircan A, Demirok A. Vertical muscle transposition augmented with lateral fixation (Foster) suture for Duane syndrome and sixth nerve palsy. *Eye.* 2013;27(10):1188-95.
 85. Bagheri A, Babsharif B, Abrishami M, Salour H, Ale-taha M. Outcomes of Surgical and Non-Surgical Treatment for Sixth Nerve Palsy. *J Ophthalmic Vis Res.* 2010;5(1):32-37.
 86. Leiba A, Wirth GM, Amstutz C, Landau K. Long-term results of vertical rectus muscle transposition and botulinum toxin for sixth nerve palsy. *J AAPOS.* 2010;14:498-501.
 87. Holmes JM, Leske DA. Long term outcomes after surgical management of chronic sixth nerve palsy. *J AAPOS.* 2002;6(5):283-8.

16

PARALISIAS DE MÚLTIPLOS PARES CRANIANOS

Maria Araújo

Consultora de Oftalmologia,

Responsável pela Consulta de Neuro-oftalmologia do HSA, CHP

INTRODUÇÃO

Existem doze pares cranianos que são responsáveis pela maior parte da inervação da cabeça e pescoço. O leque de causas de paralisias dos pares cranianos é vasto. As lesões podem ocorrer no tronco cerebral, no espaço subaracnoide, na base do crânio e órbita, ou seja, ao longo de todo o trajeto dos nervos. As paralisias dos pares cranianos podem ser únicas ou múltiplas, ter início num par craniano e depois envolver outros ou envolver vários nervos simultaneamente desde o início¹⁶. Nas paralisias múltiplas ocorre uma única variante, a paralisia bilateral em que pelo menos um nervo está afetado bilateralmente. O conhecimento do trajeto dos diferentes pares cranianos é fundamental para a localização da lesão ainda que o estudo imagiológico possa ser imprescindível para a localização precisa da lesão.

ANATOMIA

Os pares cranianos são os nervos que fazem conexão com o encéfalo. São doze pares e nomeiam-se em numeração romana de acordo com a sua origem rostro-caudal¹.

Funcionalmente os pares cranianos são:

- Motores puros

III-oculomotor

IV-trocLEAR

VI- abducente

XI- acessório

XII- hipoglosso

-Sensoriais puros

I- olfativo

II- ótico

VIII- vestibulo-coclear

-Mistos

V- trigêmeo

VII-facial

IX- glossofaríngeo

X-vago

O III, VII, IX, X e o XI possuem fibras vegetativas do sistema nervoso autónomo.

O I e II par, olfativo e ótico, são os únicos pares cranianos que não se ligam ao tronco cerebral.

Os nervos motores III, IV e VI inervam os músculos extraoculares. O III par conduz ainda fibras vegetativas dirigidas à musculatura intrínseca do olho.

O V par, nervo misto, é responsável pela sensibilidade somática geral de grande parte da cabeça. O seu ramo mandibular (V3) é sensorial e motor sendo o responsável pela inervação dos músculos da mastigação e pelo músculo tensor do tímpano.

O VII par, o nervo facial, é um nervo misto responsável pela inervação motora dos músculos cutâneos da cabeça e pescoço. O seu ramo intermédio é responsável pelos impulsos gustativo pelos dois terços anteriores da língua. E, apresenta ainda, fibras parassimpáticas responsáveis pela inervação das glândulas lacrimal, sublingual, submandibular e da cavidade nasal.

O III par tem origem no sulco medial do pedúnculo cerebral. As fibras dos subnúcleos do III par viajam no nervo ipsilateral com exceção das dirigidas ao músculo reto superior. Além disso, um único centro caudado emite fibras para os dois levantadores das pálpebras.

As fibras colinérgicas que inervam o músculo constritor da pupila tem origem no núcleo de Edinger-Westphal². Os fascículos do III par saem ventralmente atravessando o núcleo vermelho e os pedúnculos cerebrais. A zona proximal do nervo passa entre as artérias cerebral posterior e cerebelar superior. Dirige-se anteriormente pelo espaço subaracnoideu, medialmente à artéria comunicante posterior, e entra no seio cavernoso junto, mas acima, do IV par através do teto dural e ínfero-medial à margem da tenda³. Os dois nervos passam lateral e superiormente à artéria carótida comum. O III par entra na órbita pela fissura orbitária superior e inerva todos os músculos extraoculares com exceção do reto lateral que é inervado pelo VI par e o oblíquo superior que é inervado pelo IV par.

As fibras pupilares localizam-se superior e medialmente dentro do III par.

O núcleo do IV par, o troclear, localiza-se ao nível do

16 NEUROPATIA ÓPTICA TRAUMÁTICA

colículo inferior, emerge do tronco cerebral dorsalmente e decussa na totalidade inervando o músculo oblíquo

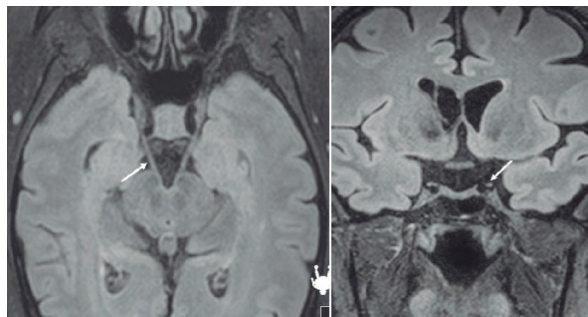


Figura 1- III par, RMN, FLAIR-3D (axial e coronal). Corte axial (direita) no plano do mesencéfalo, seguindo o trajeto do III par (seta) desde a origem no tronco até à sua entrada no seio cavernoso. Cortesia do Dr. Daniel Dias, Neurorradiologista do HSA, CHP

superior contralateral. O IV par é o nervo craniano mais fino e com maior trajeto intracraniano⁴. Este fato torna-o mais predisposto a lesões por traumatismos cranianos fechados⁴.

O V par, o trigêmeo, é um nervo misto com predomínio sensorial. O núcleo motor está localizado na região superior da ponte e o sensorial estende-se ao longo de

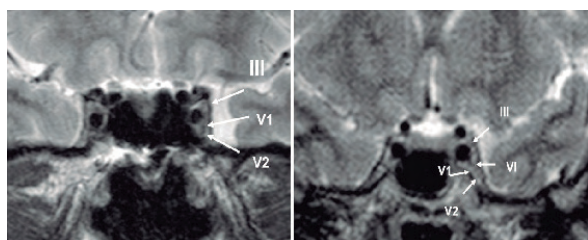


Figura 2: esquerda, RMN, T2 coronal, seio cavernoso (III, V1, V2), direita, seio cavernoso (III, VI, V1, V2). Cortesia do Dr. Daniel Dias, Neurorradiologista do HSA, CHP.

todo o tronco cerebral e segundo ou terceiro segmento da medula espinal. A raiz sensorial do nervo trigêmeo expande ao nível do *cavum de Meckel* dando origem ao gânglio do trigêmeo. A metade anterior do gânglio divide-se em três ramos sensoriais, o oftálmico, V1, o maxilar, V2 e o mandibular, V3. O oftálmico e o maxilar passam na parede lateral do seio cavernoso. O mandibular dirige-se ao *forâmen ovale* onde se junta com a raiz motora do nervo⁴.

O oftálmico recebe no seio cavernoso as fibras simpáticas que transitaram da bainha da artéria carótida para o VI par e entra na órbita pela fenda orbitária superior³.

O núcleo do VI par, o abducente, localiza-se região inferior da ponte perto da linha média é cruzado e rodeado pelo nervo facial⁴. Este e o abducente saem adjacentes do tronco cerebral. O VI par dirige-se

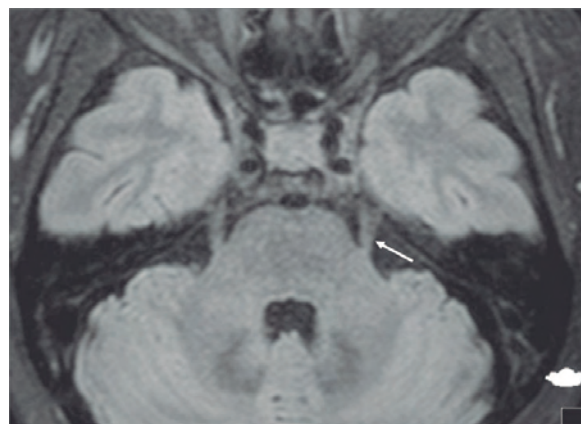


Figura 3: FLAIR-3D (axial), V par. Plano axial ao nível da protuberância. V par (seta)- trajeto desde a origem na face anterolateral da protuberância até à entrada na cisterna do gânglio de Gasser (*Cavum de Meckel*). Note-se o alargamento do nervo à medida que se aproxima da cisterna. Cortesia do Dr. Daniel Dias Neurorradiologista do HSA, CHP.

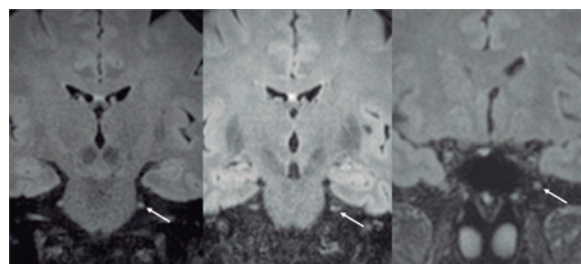


Figura 4-FLAIR-3D (coronal), V par. Esquerda- emergência do V par (seta) junto da protuberância. Centro-V par (seta) imediatamente antes da entrada no Cavum de Meckel (junto do ápex). Direita- V2 (seta) no buraco redondo (plano anterior do seio cavernoso). Cortesia do Dr. Daniel Dias, Neurorradiologista do HSA, CHP.

anteriormente passando na fossa craniana média, abaixo do seio petroso dirige-se para o seio cavernoso onde caminha livre, localizando-se entre a região ascendente da carótida interna e o ramo oftálmico do trigêmeo. No seio cavernoso as fibras simpáticas abandonam a bainha da carótida interna e reúnem-se ao abducente por alguns milímetros dirigindo-se então para o ramo oftálmico do trigêmeo^{3,52}. O VI par entra na órbita pela fissura orbitária superior e inerva o músculo reto lateral^{3,4}.

O VII par é um nervo misto e tem três núcleos, o motor principal, o parassimpático e o sensorial. O núcleo motor principal localiza-se na região inferior da ponte. A parte do núcleo que inerva a parte superior da face recebe fibras corticonucleares de ambos os hemisférios cerebrais. A parte do núcleo que inerva a região inferior da face recebe fibras corticonucleares do hemisfério contralateral⁴.

O VIII par ou vestibulococlear é responsável pela audição e pelo equilíbrio. O IX par ou glossofaríngeo é

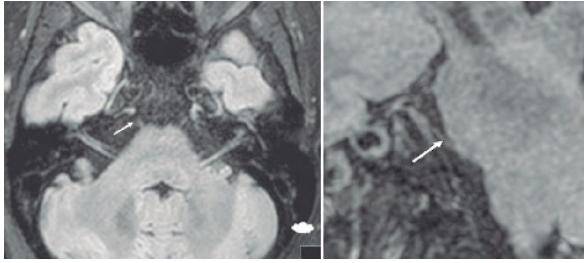


Figura 5- VI par (setas), FLAIR-3D (axial à esquerda e sagital à direita). Plano inferior da protuberância e do seio cavernoso. Cortesia do Dr. Daniel Dias Neurorradiologista, do HSA, CHP

um nervo misto responsável pela percepção das sensações da orofaringe e área posterior da língua e percepção gustativa da área posterior da língua. Transporta ainda fibras motoras para o músculo estilofaríngeo e fibras

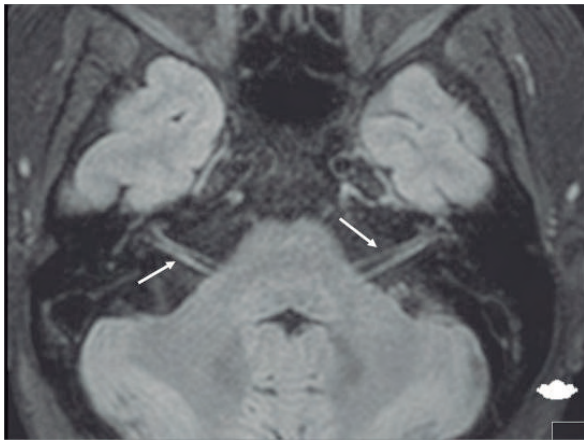


Figura 6- FLAIR-3D (axial), VII (anterior) e VIII (posterior) pares. Cortesia do Dr. Daniel Dias, Neurorradiologista do HSA, CHP

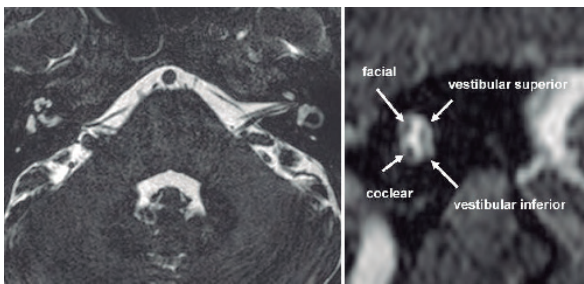


Figura 7: DRIVE/FIESTA (axial e sagital), VII e VIII pares. A imagem axial (esquerda) está no plano da protuberância, dos canais auditivos internos (neste caso o esquerdo) e do ápex petroso/clivus (já não vê seio cavernoso); a imagem sagital (à direita), intercepta o canal auditivo interno e o rochedo. Cortesia do Dr. Daniel Dias, Neurorradiologista do HSA, CHP.v

parassimpáticas para a glândula parótida. O nervo vago, é um nervo misto, é responsável pela percepção sensorial de faringe, laringe, coração, pulmões e

vísceras abdominais. Transporta também fibras parassimpáticas para o coração e intestinos. O nervo acessório, ou XI par, é um nervo motor e inerva o músculo esternocleidomastoídeo e trapézio. O XII par é um nervo motor e é responsável pelos músculos e movimentos da língua⁵¹.

CORRELAÇÕES ANATOMO-CLÍNICAS

As lesões da região orbitária e retro- orbitária apresentam diferentes sinais e sintomas neuro-oftalmológicos dependendo do seu tamanho e localização. As paralisias múltiplas raramente resultam de lesões vasculopáticas^{6,10}. No seu trajeto os diferentes pares cranianos partilham espaços cuja patologia resulta em paralisias múltiplas. É por isso fundamental determinar quais os pares cranianos envolvidos para determinar a localização da lesão. As multineuropatias com origem no tronco cerebral têm associadas outras manifestações de patologia do tronco cerebral.

A diplopia pode ser o sintoma de apresentação nas diferentes síndromes e o padrão de desvio pode ser difícil de caracterizar nas paralisias múltiplas⁹.

Quando não há patologia do tronco cerebral as multineuropatias dos pares cranianos resultam principalmente de lesões no ápex, fissura orbitária superior ou seio cavernoso^{10,6}, no entanto outros quadros clínicos estão descritos e, tal como os anteriores, são reconhecidos pela localização da lesão como a síndrome do ângulo ponto cerebeloso, do forâmen jugular¹⁶ ou pelo epónimo como a síndrome de Gradenigo.

O ângulo ponto-cerebeloso é limitado pela face inferior do cerebelo, face lateral da ponte e pelo terço superior da face interna do rochedo. As lesões desta área podem atingir do V ao X par. São quase sempre neoplasias, na sua maioria benignas¹⁷. O tumor mais frequente é o schwannoma do VIII par cujos sintomas mais frequentes são tinnitus e surdez neuro-sensorial. O crescimento tumoral leva a parésia inferior da face, por lesão do VII par, e mais tardiamente com o crescimento tumoral, a alteração da sensibilidade na área do V par. Nos tempos mais tardios surgem alterações do VI, IX e X seguidos de aumento da compressão no cerebelo e consequente ataxia e descoordenação. Nistagmo e paralisias do olhar resultam da compressão da ponte.

As síndromes dos nervos cranianos baixos¹⁶, também conhecidos por síndromes do espaço retro-faríngeo, se acompanhados de síndrome de Horner, envolvem os pares cranianos, IX, X, XI e XII. Os três primeiros saem do crânio pelo forâmen jugular junto da veia jugular e o seu atingimento define a síndrome do forâmen jugular. O XII sai do crânio pelo forâmen do hipoglosso. Os doentes apresentam disfonia, disfagia e disartria.

A síndrome do ápex petroso ou síndrome de Gradenigo¹⁶ caracteriza-se por paralisia do VI par associada a dor na área do trigêmeo após otite média supurada que se

16 NEUROPATIA ÓPTICA TRAUMÁTICA

estendeu até ao ápex petroso do osso temporal. Se o processo se estender até á base do crânio pode resultar na síndrome do forâmen jugular.

A síndrome do ápex orbitário, refere-se à lesão simultânea dos II, III, IV, VI e V1 e resulta de lesões no ápex orbitário. O quadro manifesta-se por diminuição da acuidade visual, oftalmoplegia, ptose, proptose, midríase, anestesia da pálpebra superior e frontal, perda da acomodação e distúrbios vasomotores e dor⁴⁴.

A disfunção visual deve ser avaliada essencialmente pela melhor acuidade visual corrigida, exame das pupilas, visão de cores e perimetria cinética ou computadorizada⁹. Se estas lesões se situam imediatamente anteriores ao ápex ocorrem da mesma forma paralisias de múltiplos pares cranianos mas sem disfunção do nervo ótico⁹, a síndrome denomina-se síndrome da fissura orbitária superior e envolve a paralisia dos III, IV, VI e V1. O quadro clínico difere da síndrome do ápex pelo não atingimento do II par.³⁹

A região lateral à sela turca, para-selar³, é ocupada maioritariamente pelo seio cavernoso. Este fica assim localizado entre a sela turca e o osso esfenoide e entre a fissura orbitária superior e o osso petroso. A artéria carótida interna caminha no centro do seio cavernoso rodeada pelo plexo simpático, enquanto o III, IV, V1 e V2 caminham lateralmente na dura. O VI par caminha livre lateral à artéria carótida interna. A síndrome do seio cavernoso refere-se ao quadro clínico que envolve os III, IV, VI, V1 e V2 e plexo oculo-simpático⁴. A clínica típica da síndrome do seio cavernoso inclui, oftalmoplegia, congestão da órbita, quemose, edema periorbitário, proptose, perda de sensibilidade da face e síndrome de Horner por lesão do simpático¹⁶.

O nervo ótico não atravessa a região para-selar, assim lesões do seio cavernoso não resultam em diminuição da acuidade visual a não ser que a lesão se estenda anteriormente até ao ápex da órbita⁹.

As lesões anteriores ao seio cavernoso tem menor probabilidade de afetar as duas divisões inferiores do trigêmeo porque a divisão destes ramos nervosos ocorre antes.

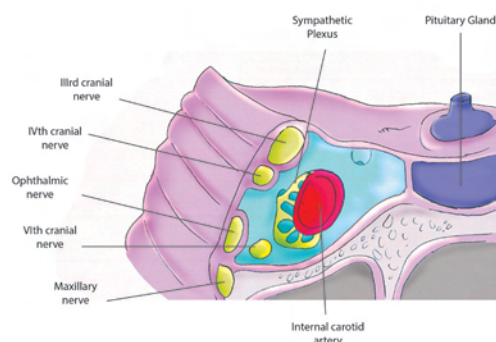
A paralisia do oculomotor associada a miose pouco reativa é consequência de lesões do plexo oculo-simpático e do III par. A proximidade entre os dois ocorre no seio cavernoso. Em 1958 Rucker¹⁴ constatou que 97% dos aneurismas da carótida interna não poupavam a pupila. Por outro lado, cerca de um terço a metade das paralisias do oculomotor dos adultos eram aparentemente causadas por microenfartes. Estes em 62 a 83% dos casos poupavam a pupila¹⁵. O conhecimento destes dados permitiu, ao autor, definir a regra que diz; numa paralisia do oculomotor se a pupila está poupada trata-se de microenfarte e a orientação é vigilância clínica, se a pupila está afetada presume-se que se trata de aneurisma e deve realizar-se angiografia cerebral³⁵.

Trobe, num editorial de 1988,³⁵ vem acrescentar quatro notas à regra; indivíduos com menos de 40 anos de idade deve aplicar-se a regra com muita precaução, nas paralisias incompletas do III par não se deve aplicar a regra, nas paralisias completas do III par com pupilas afetadas parcialmente, deve aplicar-se a regra com precaução, nas paralisias completas do III par isoladas, isto é sem causa aparente de microenfarte, não se deve aplicar a regra.

A presença de paralisia do VI par e síndrome de Horner resulta de lesões na região para-selar, pois é aqui que o VI par recebe as fibras oculo-simpáticas na sua transição para o nervo oftálmico^{3,52}. Por isso, a combinação da síndrome de Horner e paralisia do VI par é particularmente localizadora⁵³.

As paralisias isoladas do VI par nas lesões do seio cavernoso são comuns porque o nervo atravessa o seio cavernoso enquanto os outros nervos caminham na parede dural. Provavelmente a localização medial e a proximidade ao plexo venoso tornam o VI par mais susceptível às lesões intrínsecas do seio cavernoso, enquanto as lesões extrínsecas ao seio cavernoso raramente o afetam³.

As causas da síndrome do seio cavernoso podem agrupar-se em grupos mais pequenos como no quadro 1, ou em grandes grupos; neoplásicas, vasculares, inflamatórias ou miscelânea^{16,45}.



Gravura 1- Seio Cavernoso

As causas vasculares incluem os aneurismas da carótida, fistulas carótido-cavernosas e as trombozes. Os aneurismas localizados no seio cavernoso podem manifestar-se por oftalmoplegia dolorosa e têm um risco pouco significativo de hemorragia subaracnoideia. Quando rompem podem resultar em fistulas carótido cavernosas.

As fistulas podem ser diretas; a carótida drena diretamente no seio cavernoso⁴⁹. A tríada clássica é proptose pulsátil, quemose e ruído audível sobre o olho. Na fistula indireta a comunicação entre artéria carótida e o seio cavernoso é feita através de ramos meníngeos

e resulta em arterialização dos vasos conjuntivais, sem ruído na auscultação¹⁶.

As infecções do seio cavernoso manifestam-se por sépsis, alteração estado de consciência, proptose, quemose, febre e trombose do seio cavernoso^{16,6,49}. A fonte da infecção é geralmente na face, nos seios perinasais ou a celulite orbitária.

O agente infeccioso mais frequente é o *Staphylococcus aureus*. O Pneumococcus e alguns fungos, embora menos frequentes, também podem causar infecção do seio cavernoso. Nos diabéticos a mucormicose, cujos agentes são fungos da ordem dos Mucorales, é um problema sério¹⁶. O *Aspergillus*, o *Treponema pallidum* (sífilis), o *Mycobacterium tuberculosis* (tuberculose) e o *Herpes Zoster* também podem afetar o seio cavernoso, mas mais raramente causam multiparalisias.

Os tumores são a principal causa de síndrome do seio cavernoso. Podem ocorrer por extensão direta como nos carcinomas nasofaríngeos, nos craniofaringiomas ou nos adenomas da pituitária. No seio cavernoso podem ocorrer tumores primários como o linfoma ou o meningioma. O seio pode também ser afetado por metástases.

O seio cavernoso pode ainda ser afetado por doenças inflamatórias como a granulomatose de Wegener, poliartrite nodosa ou a sarcoidose.

A síndrome de Tolosa Hunt^{37,32,42,46,48}, também conhecida por oftalmoplegia dolorosa, sinusite cavernosa idiopática, etc., é uma doença granulomatosa do seio cavernoso³³ que responde à corticoterapia. Foi descrita em 1954 por Tolosa e é a causa mais frequente de síndrome do seio cavernoso quando excluídas as lesões tumorais¹⁶. O quadro clínico caracteriza-se pela presença de cefaleia que precede a oftalmoplegia. Os pares mais afetados são III, IV e VI, destes, o III é o mais frequente. Pode ainda ocorrer, síndrome de Horner, proptose, baixa de visão, paralisia do VII par e afetar os três ramos do V par. A síndrome de Tolosa Hunt pode remitir sem sequelas ou pode recorrer⁴⁷. Em alguns casos pode estender-se à órbita ou progredir para trás, intracraniano³⁸. Na série de Keane¹⁰ esta síndrome lidera as causas de paralisias recorrentes. Em um terço dos casos resolve espontaneamente. Todos respondem a corticóide. Mas a resposta aos corticóides, principalmente a parcial, não é exclusiva do Tolosa Hunt, outras patologias podem simular ou complicar a síndrome^{41,43}.

A fissura orbitária superior, o ápex orbitário e o seio cavernoso são contíguos e embora definam localizações anatómicas precisas do processo patológico a etiologia destas síndromes é semelhante⁹.

Algumas doenças simulam doenças do tronco cerebral nomeadamente doenças da placa neuromuscular, miopatias e neuropatias. Na maioria dos casos a clínica permite o diagnóstico diferencial¹⁶.

Doenças como a síndrome de Miller - Fisher clássica apresentam-se com oftalmoplegia, ataxia e arreflexia³⁵. A dissociação pupilar luz-convergência é comum. Em mais

de 90% dos casos o anticorpo Anti-GQ1b é positivo e está associado a infecções por *Campylobacter jejuni*⁷.

A miastenia gravis, botulismo e a oftalmopatia tiroideia são outros diagnósticos diferenciais que estão fora do âmbito deste capítulo.

PARALISIAS DE MÚLTIPLOS PARES CRANIANOS- ESTUDOS RETROSPETIVOS- GRAU DE EVIDÊNCIA III

Existem alguns estudos retrospectivos com séries mais ou menos longas de doentes com paralisias isoladas ou de múltiplos pares cranianos^{8,9,11,13,14,15,17} cujas causas ou grupos de pares cranianos avaliados, variam conforme as séries estudadas. Rucker^{14,15} escreveu dois trabalhos, um em 1958 e outro em 1966 com 1000 doentes cada, e Rush publicou um estudo também com 1000 doentes em 1981 (Tabela 1). Nestas séries são avaliadas paralisias isoladas e múltiplas do III, IV e VI. Dos casos observados, 189 casos na primeira, 126 na segunda, e 119 na terceira na série, são de paralisias múltiplas. As causas de paralisias foram divididas em seis grupos.

Os três estudos^{11,14,15} foram realizados na Clínica Mayo e os dois primeiros decorreram antes do uso da tomografia axial computadorizada (TAC), disponível partir de 1973 na Clínica Mayo. Os doentes foram divididos por par ou pares craniano afetados e patologia subjacente. No entanto, entre o primeiro e o segundo estudo a percentagem de causas indeterminadas nas paralisias de múltiplos pares cranianos reduziu para metade. Qualquer destas percentagens é inferior à percentagem de causas indeterminadas de cada grupo total de doentes, isto é, incluindo os doentes com paralisias de um único par e as paralisias múltiplas. No que se refere às causas indeterminadas do grupo em total, únicas ou múltiplas nos três estudos, a percentagem manteve-se em 26,3% contra 28,2% e 21,1 % das séries anteriores apesar do uso da TAC. Os traumatismos mantiveram-se estáveis enquanto as neoplasias aumentaram percentualmente. O grupo de doenças vasculares que englobava, diabetes e hipertensão e aterosclerose (definidas em estudos ulteriores como vasculopáticas) não ultrapassou os 5%. Os aneurismas flutuaram entre os 15,3 % e os 9,52 e 10,9 % no último estudo. Segundo Rucker¹⁵ a diminuição de aneurismas entre o seu primeiro e segundo trabalho terá sido devida ao uso de angiografia cerebral permitindo o diagnóstico antes das paralisias. As neoplasias são a principal causa de paralisias de múltiplos pares cranianos nos dois últimos estudos e só perdem para as causas indeterminadas na primeira série de doentes estudados.

As combinações de pares cranianos (tabelas 2, 3 e 4) mais frequentemente envolvidos são dos III e VI na série de Rucker de 1958, mas já na segunda série do mesmo autor a combinação do III, IV e VI é a mais frequente, o mesmo acontecendo na série de Rusch. Na combinação

16 NEUROPATIA ÓPTICA TRAUMÁTICA

Quadro 1-Causas de síndromes da fissura orbitária superior, ápex e seio cavernoso⁹

Inflamatórias	Infeciosas	Neoplásicas	Iatrogénicas/ traumáticas	Vasculares	Outros
Sarcoidose	Fungos: <i>Aspergillose, Mucormicose</i>	Tumores da cabeça e pescoço: carcinomas da nasofaringe, carcinoma adenóide quístico, carcinoma escamoso	Cirurgia do nariz e seios perinasais	Aneurisma carótida cavernoso	Mucocelo
Lupus eritematoso disseminado	Bactérias: <i>Streptococcus spp, Staphylococcus spp, Actinomyces spp, bacilos Gram negativos, anaeróbios, Mycobacterium tuberculosis</i>	Tumores neurais: neurofibroma, meningioma, neurinoma ciliar, schwannoma	Cirurgia da órbita e face	Fístula carótida cavernosa	
Síndrome de Churg -Strauss	Espiroquetas: <i>Treponema pallidum</i>	Metástases: pulmão, mama, rim, melanoma maligno	Trauma penetrante	Trombose do seio cavernoso	
Granulomatose de Wegener	Vírus: <i>Herpes Zoster</i>	Hematológicos: linfoma de Burkitt, linfomas não Hodgkin, leucemia	Trauma não penetrante	Anemia de células falciformes	
Síndrome de Tolosa Hunt		Invasão perineural de tumores malignos cutâneos	Fratura do ápex da órbita		
Arterite de células gigantes			Retenção de corpo estranho		
Pseudotumor inflamatório da órbita					
Orbitopatia tiroideia					

Tabela1-Causas de paralisias múltiplas^{14,15,11}

Causas\Estudos	Rucker, 1958	Rucker, 1966	Rush, 1981
Indeterminada	49(25,9%)	16(12,69%)	10 (8,4%)
Trauma	36 (19%)	26 (20,63%)	25 (21%)
Neoplasia	45 (23,8%)	47 (37,3%)	41 (34,45%)
Doença vascular	9 (4,76%)	1 (0,79%)	6 (5%)
Aneurisma	29 (15,3%)	12 (9,52%)	13 (10,9%)
Outra	22 (11,6%)	24 (19,04%)	24 (20,16%)
Total	189	126#	119

#uma paralisia de IV e VI não está incluída.

de paralisia do III e VI as causas indeterminadas predominam na série de 1958. Nas outras duas, as neoplasias são a causa mais frequente. Nas paralisias combinadas do III e IV não se encontrou a causa na maioria dos doentes da série de 1958 mas, nas de séries de 1966 e 1981 o trauma lidera as causas acompanhado de perto ou empatando com os aneurismas. No entanto, quando se trata de combinações envolvendo o III, IV e VI as neoplasias lideram as causas. Na série de Rush¹¹ é reportada a combinação de paralisia combinada do IV e VI por aneurisma.

Richards *and al.*⁸ em 1992 apresentam uma série de 4278 doentes com paralisia, isoladas ou múltiplas, estudados na Clínica Mayo entre 1950 e 1992 incluindo os estudos anteriores, atrás referidos, do mesmo hospital referentes ao III, IV e VI pares. Neste estudo o nervo abducente é o mais frequentemente afetado, 1918 casos, seguido pelo oculomotor, 1225 casos e pelo troclear com 657 casos. O grupo de paralisias de múltiplos pares cranianos é o grupo mais pequeno com 573 casos⁸. Na série de Richard, as paralisias de múltiplos pares cranianos têm, maioritariamente, como causa subjacente o trauma, seguido das neoplasias e poucos doentes têm como causa subjacente aneurisma. Uma das conclusões do autor é que nos doentes com menos de 18 anos de idade a abordagem deve ser mais agressiva porque a probabilidade de terem um tumor ou trauma é maior do que a de terem diabetes ou aterosclerose. A presença de aneurisma é rara antes dos 14 anos⁸.

Tabela 2- Paralisias combinadas III e VI ^{11, 14, 15}

Causas\Estudos	Rucker, 1958	Rucker, 1966	Rush, 1981
Indeterminada	25	4	3
Trauma	16	9	6
Neoplasia	13	14	14
Doença vascular	3	0	5
Aneurisma	11	2	2
Outra	0	0	11
Total	76	29	41

Tabela 3- Paralisias combinadas III e IV ^{11, 14, 15}

Causas\Estudos	Rucker, 1958	Rucker, 1966	Rush, 1981
Indeterminada	14	3	2
Trauma	7	9	6
Neoplasia	12	7	4
Doença vascular	6	1	0
Aneurisma	1	8	6
Outra	0	0	5
Total	53	35	23

Tabela 4- Paralisias combinadas III, IV e VI ^{11, 14, 15}

Causas\Estudos	Rucker, 1958	Rucker, 1966	Rush, 1981
Indeterminada	10	9	5
Trauma	13	8	13
Neoplasia	20	26	23
Doença vascular	0	0	1
Aneurisma	8	3	4
Outra	9	16	8
Total	60	62	54

No estudo de Richards⁸ nos 193 doentes com neoplasias, o VI par é o mais frequentemente atingido e a causa é, na maioria das vezes, metástase ou meningioma. A paralisia bilateral do VI par ocorre frequentemente associada a lesões da fossa posterior e em nenhum dos casos estava associado a doença vascular (diabetes, aterosclerose, hipertensão). As combinações de paralisias são menos frequentes, tal como nas outras séries ^{11,10,8}, do que as paralisias isoladas. Quanto aos pares afetados, o troclear é o menos atingido em algumas séries. ^{11,12,14,15} No entanto, quanto maior o número de casos de trauma englobados na série, maior o número de paralisias do troclear¹⁵. Na literatura médica encontram-se outras séries ^{21,21,23} envolvendo localizações como o seio cavernoso¹³, fissura orbitária superior^{21,33} ou causas específicas como o *Herpes Zoster*²³ e inúmeros casos isolados de causas muito variadas^{23,25,26,27,28,29,31,40}.

Um estudo retrospectivo de 130 casos de síndrome fissura orbitária superior²¹ revelou que em 71% dos casos a causa era inflamatória, 8 % hematomas, 8% neoplasias e 13% eram de causa indeterminada.

Marsh et al. apresentaram uma série de 77 novos casos e 69 antigos com *Herpes Zoster*. Encontraram uma incidência de 31% de paralisias nos novos casos. Todas as paralisias foram detetadas na primeira semana de rash. Surpreendentemente as paralisias podiam ser bilaterais ou afetar o lado oposto ao rash. A ocorrência de paralisias estava fortemente associada à presença de irite e à gravidade do *Herpes Zoster*.

O maior estudo encontrado sobre paralisias de múltiplos pares cranianos é de Keane¹⁰ e foi publicado em 2005. Engloba 979 casos de paralisias múltiplas que correspondiam a 7,3% dos casos de paralisias observadas pelo autor⁹. As causas vasculares (não vasculopáticas) e traumáticas têm igual incidência ¹⁰, só ultrapassadas pelas causas tumorais (tabela 5). Os tumores são responsáveis por 30% das paralisias múltiplas e dos 22 tipos de tumor encontrados nenhum ultrapassa os 18% do total (tabela 6). Uma minoria é de causa desconhecida.

Os tumores mais frequentes são Schwannomas seguidos das metástases e dos meningiomas. As metástases tinham

16 NEUROPATIA ÓPTICA TRAUMÁTICA

origem em carcinoma da mama, pulmão, gástrico, linfoma, leucemia, sarcoma e mieloma⁹ (tabela 6).

As causas vasculares mais frequentes desta série são enfartes laterais da ponte e da medula, 85 de 128 casos, 28 hemorragias e 9 aneurismas. Os traumatismos fechados são em 50% dos casos resultado de acidente de automóvel.

As infecções, 10% dos casos, dividiam-se por: meningite (48 casos) de etiologia variável, botulismo (10 casos), mucormicoses (8 casos), cisticercoses (6 casos), encefalites virais (8 casos) seguidos de outras etiologias menos frequentes (tabela 5).

A síndrome de Fisher (29 casos) e a síndrome de Guillain Barré (62 casos) juntos são a quinta maior causa de paralisias múltiplas. A síndrome de Tolosa-Hunt vem a seguir com 56 casos e representa 23% das paralisias múltiplas recorrentes⁹.

A diabetes *mellitus* e as causas benignas autolimitadas representam nesta série apenas 2% dos casos de paralisias múltiplas.

Na série de Keane¹⁰ a lesão etiológica localiza-se mais frequentemente no seio cavernoso particularmente se a causa for tumoral ou trauma⁹. O tronco cerebral é mais frequentemente atingido por lesões vasculares. As neuropatias não localizadas mais frequentes são as síndromes de Guillain Barré e a de Fisher. Na base do cérebro e clivus predominam os tumores e no espaço subaracnoideo dominam as infecções e os tumores⁹.

Este estudo de 2005 vem na linha dos dados encontrados por Keane em 1996, numa série de 151 doentes com síndrome do seio cavernoso¹³. Neste primeiro estudo as neoplasias são responsáveis por 30% dos casos, seguidas pelo trauma com 24%, a inflamação, 13%, a cirurgia com 11%, a inflamação provável com 10%, os aneurismas ou fístulas, 6%, a infecção com 5%, a diabetes e as causas indeterminadas de 1 caso cada. Note-se que se, se, englobar as sequelas cirúrgicas com o trauma este grupo passa a ser o maior. Outro dado importante é que dois terços das neoplasias envolvendo o seio cavernoso são malignas. Nas infecções, a mucormicose foi a causa mais frequente. Relativamente a estudos anteriores as causas infeciosas diminuíram a sua incidência, segundo o autor, provavelmente pela introdução de antibióticos como armas terapêuticas. Neste estudo verificou-se que os tumores malignos da nasofaringe atingem preferencialmente o VI par e o ramo mandibular do V par¹³ enquanto os tumores da glândula pituitária atingem mais frequentemente o III par e o ramo oftálmico do V par¹³. O diagnóstico de inflamação inespecífica do seio cavernoso era feito por exclusão¹³. A frequência de pares afetados foi de 150 casos de III par, 143 de VI, 50 casos de IV e 58 casos de V¹³. Três quartos dos doentes com paralisias do III par apresentavam envolvimento pupilar e este era paralelo à gravidade da oftalmoplegia¹³.

Na série de Keane de 2005¹³, como noutras séries, o

Tabela 5- Causas de paralisias múltiplas, série de Keane⁹

Causas	Número (%)
Tumor	305 (30)
Doença vascular	128 (12)
Trauma	128 (12)
Infeção	102 (10)
Síndrome de Guillain Barré	62 (6)
Síndrome de Fisher	29 (3)
Sinusite Cavernosa Idiopática	56 (5)
Complicação cirúrgica	54 (5)
Esclerose múltipla e ADEM ^a	54 (5)
Doença funcional	26 (3)
Diabetes <i>Mellitus</i>	25 (2)
Benigna	23(2)
Miscelânea	22 (2)
Desconhecida	14 (1)
Total	1028

^a- encefalomielite aguda desmielinizante

VI par é o mais frequentemente afetado^{10,11,8} refletindo a alta prevalência das lesões no seio cavernoso e processos meníngeos. Se, se considerarem apenas as paralisias múltiplas de causa tumoral o III par é mais frequentemente afetado do que o VI par embora por uma curta margem (tabela 6) e a combinação mais frequente é a dos III e VI pares.

O VII par está afetado nas síndromes de Guillain Barré e de Fisher, bem como nas lesões benignas da base do cérebro¹⁰.

Os V e III pares estão mais frequentemente afetados nas lesões dentro do seio cavernoso^{10,13}. As neuropatias recorrentes envolvem frequentemente os VII, III e VI. No trabalho de Keane⁹ não foi encontrado nenhum doente com todos os pares cranianos afetados e a média de nervos afetada foi de 2,7. Os doentes com 8 ou mais pares afetados apresentavam por ordem decrescente, Guillain Barré ou Fisher, tumores, botulismo, outras infecções e outras causas.

As combinações de pares afetados mais frequentes variam de autor para autor. No estudo de Keane¹⁰ foram III e IV, V e VI e V e VII (tabela 7), no de Rush¹¹ são III, IV e VI seguida do III e IV. Ao contrário do estudo de Keane, Rush não encontrou nenhuma combinação de IV e VI par sem envolvimento do III par. A neuropatia recorrente benigna ocorre raramente no ocidente, ao contrário do que acontece em alguns países asiáticos.¹⁰ A base do cérebro é afetada em apenas 22% dos casos. Nestes casos os sintomas centrais estão quase sempre presentes, nomeadamente, sinais das vias longas, paralisias do olhar, oftalmoplegia internuclear e anomalias dos movimentos complexos espontâneos dos olhos.

DIAGNÓSTICO

As causas de paralisias de múltiplos pares cranianos são muitas, porém, os exames pedidos devem ser dirigidos para as causas mais prováveis, poupando desta forma dinheiro e essencialmente tempo que, no caso das paralisias múltiplas, é sinônimo de salvar vidas.

No estudo de Rucker¹⁴ de 1958, 25,9 % das paralisias múltiplas foram de causa indeterminada. Este valor diminuiu em estudos mais recentes como o de Rush em que apenas em 8,4% dos doentes com paralisias múltiplas não se encontrou a causa¹¹. No grupo total, paralisias únicas ou múltiplas, as de causa indeterminada são 26,3 % e este valor não difere muito dos trabalhos anteriores, em que a tomografia computadorizada não era usada como meio de diagnóstico, ou posteriores como o trabalho de Batocchi¹².

No estudo de Richards *et al.*⁸ a ressonância magnética nuclear (RMN) permitiu o diagnóstico em 48% dos doentes e a tomografia TAC em 42%. Os estudos invasivos como a angiografia cerebral foram reservados para os casos suspeitos de aneurismas, tumores ou malformações arteriovenosas. Segundo Keane, a RMN é o exame fundamental no estudo das lesões do seio cavernoso. [evidência III, grau de recomendação forte] Por outro lado, a punção lombar raramente ajuda¹³ no diagnóstico¹³ das lesões do seio cavernoso, no entanto, o mesmo autor em 2005 refere que sendo as neoplasias a principal causa de paralisias múltiplas o seu diagnóstico é urgente e baseia-se na localização clínica, na RMN e no estudo do líquido cefalorraquidiano¹⁰ (LCR). Não se recomenda angiografia cerebral antes dos 10 anos⁸. Assim a avaliação inicial deve incluir a RMN com gadolínio. [evidência III, grau de recomendação forte]

Este exame permite excluir outras causas, não tumorais, nomeadamente as meningites crônicas¹⁶ e permite o estudo de processos intramedulares do tronco cerebral. Porém, é menos rigoroso na avaliação dos processos extra-medulares do tronco cerebral¹⁶. Algumas áreas como a glândula pituitária e o ângulo ponto-cerebeloso necessitam de exames dedicados a essas áreas específicas. A RMN 3D-FIESTA é a que melhor resolução tem para o estudo dos nervos. Na suspeita de lesões ósseas nomeadamente fraturas ou erosão, principalmente na base do crânio, a TAC é superior à RMN.^{16,54} [evidência III, recomendação forte] A RMN é superior à TAC na avaliação dos tecidos moles, porém em alguns centros, a TAC é o único exame disponível e na presença de oftalmoplegia múltipla deve ser realizada com contraste¹⁶.

Na suspeita de lesões vasculares está indicada a realização de angio-TAC, angio - RMN^{16,55,56,57,58,59,60} ou as duas. [grau de evidência III, recomendação forte] Se negativas ou contraindicadas por alergias, etc., e se mantiver a suspeita de aneurisma deve realizar-se angiografia cerebral convencional⁵⁵.

Se as imagens obtidas apontarem para lesões sistêmicas, neoplásicas ou não, a avaliação por RX tórax, TAC toraco-abdomino-pélvico ou a tomografia por emissão de positrões (PET) permitem o estadiamento e podem identificar lesões mais acessíveis para biópsi^{a16}.

O hemograma, bioquímica de rotina, velocidade de sedimentação e a proteína C reativa também devem ser realizadas.

O estudo do LCR, colhido por punção lombar ou punção em C1 se a primeira for inconclusiva¹⁶, deve incluir cultura, citologia, microscopia e *polymerase chain reaction*

Tabela 6 - Doentes com paralisias múltiplas e neoplasia intracraniana de acordo com o tumor e grupos de nervos afetados¹⁰ por Keane.

Tipo de tumores	III e IV	III e VI	III, IV e VI	IV e VI	Número de doentes
Meningioma	2	6	6	2	16
Outras metástases	1	1	2	0	4
Pituitária	1	4	2	0	7
Glioma ponte e mesencéfalo	1	0	0	0	1
Cordoma	0	2	1	0	3
Nasofaríngeos	0	0	1	1	2
Outros primários	0	1	1	1	3
Neurinoma do acústico	0	0	0	0	0
Mieloma Múltiplo	0	0	0	0	0
Carcinoma escamoso	0	0	2	0	2
Adenoide quístico	2	0	0	0	2
Outros	0	2	2	1	5
Totais	7	16	17	5	45

Tabela 7 -Combinações comuns de Pares Cranianos afetados, segundo Keane⁹.

Combinação de pares	Nº casos	Nº casos bilaterais
III e VI	285	64
V e VI	214	11
V e VII	209	14
VII e VIII	135	2
III, IV e VI	126	30
V, VI e VII	125	7
II, III e VI	98	7
X e XII	89	17
V, VII e VIII	86	1
VI e XII	71	14
X, XI e XII	21	5

(PCR). A pleocitose é inespecífica e sugere processo meníngeo, neoplásico, inflamatório ou infeccioso. Na maioria dos casos predominam os linfócitos¹⁶.

Se a pleocitose está associada a eosinofilia superior a 10% estamos perante uma meningite eosinofílica cujas causas podem ser fungos como o *Coccidioides immitis*, o *Mycobacterium tuberculosis* (tuberculose), lúpus eritematoso disseminado (LES), leucemia, linfoma ou neurosífilis. Por outro lado, se as células predominantes são os neutrófilos o quadro é sugestivo de meningite tuberculosa inicial, doença de Behçet ou fúngica. A hipoglicorraquia sugere fungo ou tuberculose, no entanto, processos como a carcinomatose, doenças do tecido conjuntivo e sarcoidose também podem ocorrer com baixa de glicose no LCR¹⁶.

A citometria de fluxo é mais sensível do que a tradicional e deve ser realizada se a primeira for inconclusiva. Os processos neoplásicos resultam em picos monoclonais e os infecciosos em policlonais¹⁶.

A biópsia das meninges está reservada para os casos inconclusivos^{19,18} e quando o quadro clínico é suspeito de meningite crónica, neoplasia ou vasculite. A biópsia das meninges pode ser negativa¹⁸. Anderson¹⁸ realizou vinte e cinco biópsias das quais apenas cinco tiveram resultado positivo. Cheng¹⁹ num grupo de 37 doentes obteve resultado definitivo por biópsia em apenas 39% dos casos (16 de 41 biópsias). [evidencia III, recomendação forte] Nos casos em que a biópsia foi executada no local definido pelo reforço de imagem na RMN ou TAC a probabilidade de se obter um resultado definitivo chegou aos 80%¹⁹ e sem ajuda da RMN não ultrapassou os 10%. Os resultados mais frequentemente encontrados nas biópsias de meninges são neuro-

cisticercose, paquimeningite hipertrófica, metástases leptomeníngeas, vasculites e infeções. Se estas últimas forem suspeitas parte da biópsia deve ser enviada para PCR para pesquisa de *Mycobacterium tuberculosis*, fungos e bactérias raras¹⁶. Nos casos em que a biópsia foi inconclusiva e o estado do doente se deteriora, a repetição da biópsia pode estar indicada¹⁶.

TRATAMENTO

O tratamento das paralisias de múltiplos pares cranianos é o tratamento da causa. Os sintomas da diplopia devem ser tratados independentemente da causa. Os casos agudos tratam-se com oclusão de um dos olhos, os crónicos tratam-se com prismas ou cirurgia e em casos selecionados usa-se toxina botulínica⁶.

Na série de Tiffin¹⁷ a recuperação espontânea das paralisias ocorre, pelo menos parcialmente, em 80% dos casos e isto é transversal às diferentes paralisias. A recuperação é total entre 50 a 60% dos pares cranianos afetados num período médio de três meses. O III par recupera totalmente em cerca de 80% dos casos de paralisia total e apenas em 55% dos com paralisia parcial.

A recuperação é mais lenta ou não ocorre nos doentes com paralisias múltiplas e ou com neoplasias^{11,17}. Vários estudos concordam que a primeira causa de paralisias múltiplas é neoplásica^{8,10,11}. O tratamento das lesões neoplásicas depende do tipo de tumor.

As fistulas diretas normalmente requerem tratamento enquanto as indiretas recuperam espontaneamente¹⁶ ou durante a angiografia em 50% dos casos⁶.

O tratamento das doenças infecciosas requer a antibioterapia, antifúngicos, antivíricos ou mesmo cirurgia dependendo do agente infeccioso.

As doenças inflamatórias devem ser tratadas com corticóides, imunomoduladores, imunossuppressores ou radioterapia dependendo da clínica.

As causas traumáticas, se possível, devem ser corrigidas com cirurgia.

Nos casos em que não se identifica a causa, não há *guidelines* baseados na evidência e por vezes é necessário fazer tratamento empírico. Assim, doentes com suspeita de tuberculose, cujo quadro clínico se está a agravar, podem iniciar o tratamento mesmo sem resultados laboratoriais, porque as consequências do não tratamento são graves. Este princípio aplica-se também na suspeita de fungos¹⁶.

Nos casos de origem não determinada cuja imagiologia exclui neoplasia, lesão vascular ou óssea restam as doenças inflamatórias e infecciosas. Se apesar da pleocitose não se encontrar qualquer infeção então o mais provável é tratar-se de um processo inflamatório. E, apesar de não haver *guidelines* baseadas na evidência o tratamento empírico com corticoterapia parece ser a opção lógica¹⁶. Smith²⁰ *et al.* refere num estudo retrospectivo

de 49 doentes com meningite crónica idiopática que apenas 52% responderam à corticoterapia. No entanto, o resultado não foi diferente dos que não fizeram medicação. O curso da doença foi benigno em 85 % dos doentes que não fizeram nada. Pelo que não há suporte científico para recomendar corticóides. Contudo nos doentes com agravamento progressivo do quadro clínico, a corticoterapia endovenosa de 1g/dia seguida de desmame oral por 3 a 5 dias, pode ser razoável¹⁶. No caso de doenças reumatológicas ou vasculites pode ser sensato iniciar imunossuppressores mas, a repetição da biópsia antes de iniciar o tratamento, também é uma atitude razoável¹⁶.

Em conclusão, as paralisias múltiplas ocorrem em diversas combinações. Os tumores são a causa mais frequente em algumas séries impondo-se por isso o diagnóstico rápido combinando a clínica, imagiologia por ressonância magnética nuclear e a punção lombar quando necessária. Por vezes é sensato iniciar o tratamento empírico¹⁶.

AGRADECIMENTOS:

A autora agradece a amabilidade da Alcon e Théa pela disponibilização de muitos dos artigos aqui revistos e pela gravura cedida respetivamente.

Informa-se que a autora não tem interesses na Alcon nem na Théa.

A autora agradece ao Dr. Daniel Dias, Neurorradiologista do Hospital de Santo António, CHP, a colaboração e a disponibilização das imagens de RMN.

MÉTODOS:

Consulta de Medline, ClinicalKey, The *Cochrane Library*, EBSCO e b-on.

Palavras-chave mais usadas: Paralysis, Multiple Palsies, neuropathy, orbital apex, orbital fissure, cranial nerve, Cavernous Sinus, Tolosa Hunt Disease, Ophthalmoplegia

NÍVEL DE EVIDÊNCIA:

Não foram encontrados estudos prospetivos. Foram encontrados estudos descrevendo casos clínicos ou séries retrospectivas atingindo portanto o nível de evidência III.

ABREVIATURAS USADAS:

HSA- Hospital Santo António

CHP- Centro Hospitalar do Porto

TAC- tomografia computadorizada

RMN- ressonância magnética nuclear

PCR- polymerase chain reaction

TABx- tratamento com antibiótico

PL- punção lombar

c-ANCA- anticorpo anti-citoplasma do neutrófilo

p-ANCA- anticorpo anti-citoplasma perinuclear do neutrófilo

LCR- líquido cefalorraquideo

VS- velocidade de sedimentação

ECA- enzima conversora da angiotensina

VIH – vírus da imunodeficiência humana

PPD- Tuberculin purified protein derivative (tuberculose)

ANA- anticorpo antinuclear

Rx- Raio X

ACG- arterite de células gigantes

IV- endovenoso

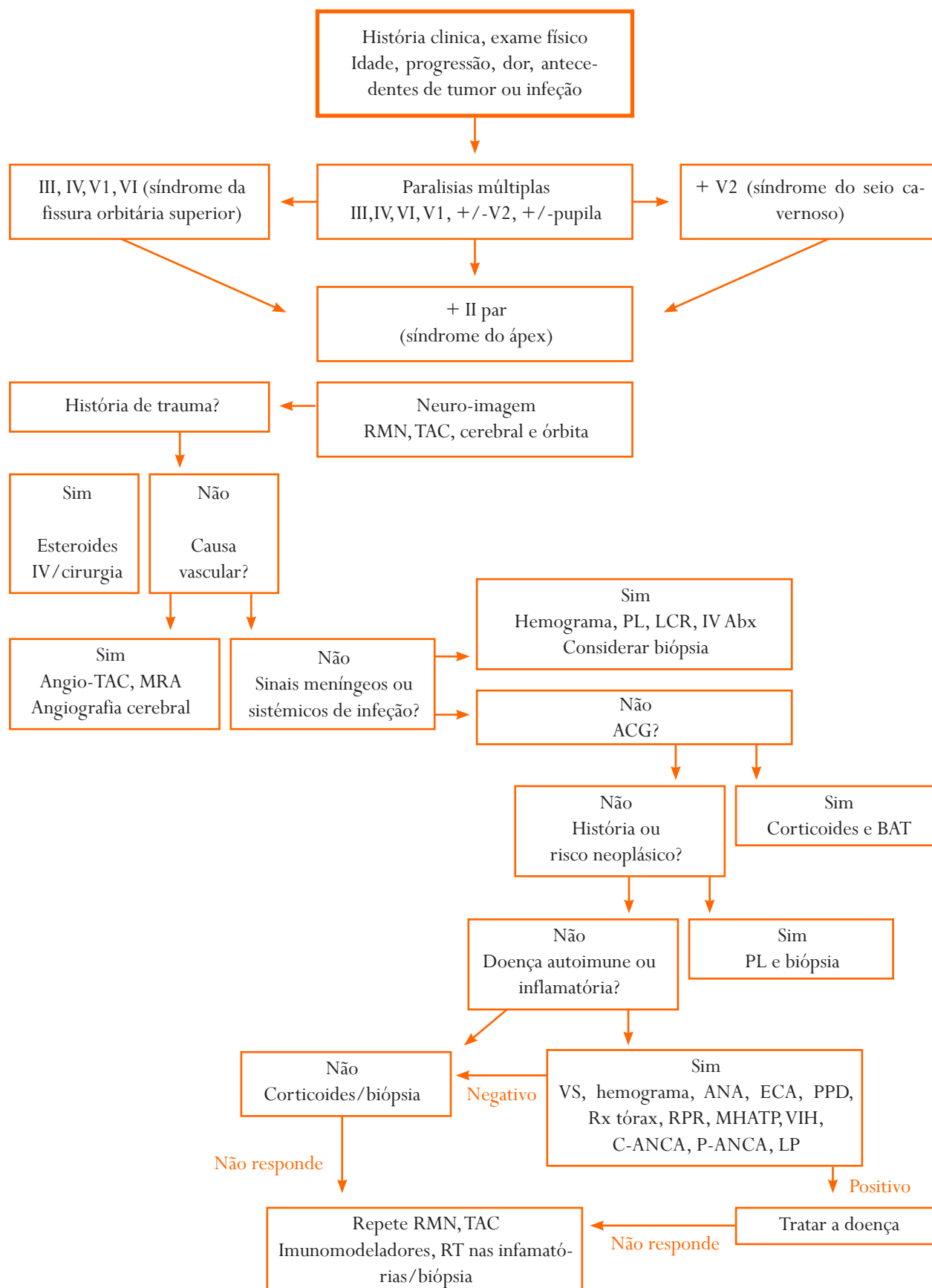
BAT- biópsia artéria temporal

RPR- Rapid Plasma Reagin (sífilis)

MHATP -Microhemagglutination Assay for Treponema Pallidum Antibodies

16 NEUROPATIA ÓPTICA TRAUMÁTICA

Algoritmo de paralisias múltiplas na síndrome do ápex de Steven Yeh ⁹ modificado. As abreviaturas seguem no final do artigo



REFERÊNCIAS

1. <http://www.auladeanatomia.com/neurologia/nervoscranianos.htm>, consultado em 22/11/2013
2. Sashank Prasad, Nicholas J. Volpe. Paralytic Strabismus: Third, Fourth, and Sixth Nerve Palsy. *Neurol Clin* 28 (2010) 803–833
3. Janine L. Johnston. Parasellar Syndromes. *Current Neurology and Neuroscience Reports* 2002, 2:423–431
4. Amar Agarwal and al. *Manual of Neuro-ophthalmology*. 2009. Pag. 123-131. Published by Jitendar P Vijaypee Brothers Medical Publishers (P) Ltd
5. Ettl and al. Anatomy of the Orbital Apex and Cavernous Sinus on High-Resolution Magnetic Resonance Images. *Surv Ophthalmol*. 44 (4) January–February 2000
6. Myron Yanoff and al. Paresis of Isolated and Multiple Cranial Nerves and Painful Ophthalmoplegia. Mark L. Mosher *Ophthalmology*. Pag. 1015-1025
7. Kidd e al. *Neuro-Ophthalmology*. 2008. Pag. 312-331. Published by Butterworth Heineman Elsevier
8. Richards and al. Causes and Prognosis in 4278 Cases of Paralysis of the Oculomotor, Trochlear and Abducens Cranial Nerves. *American Journal of Ophthalmology* 113: 489-496, May, 1992
9. Steven Yeh and Rod Foroozan. Orbital apex syndrome. *Curr Opin Ophthalmol* 15:490–498.
10. James R. Keane. Multiple Cranial Nerve Palsies. Analysis of 979 Cases, *Arch Neurol*. 2005; 62:1714-1717.
11. James A. Rush, Brian R. Younge. Paralysis of Cranial Nerves III, IV, and VI. Cause and Prognosis in 1,000 Cases. *Arch. Ophthalmol*. Vol 99, pag. 76-79, Jan 1981.
12. A. Batocchi, A. Evoli, L. Majolini, M. Lo Monaco, L. Padua, E. Ricci, A. Dickman, P. Tonali. Ocular palsies in the absence of other neurological or ocular symptoms: analysis of 105 cases. *J Neurol* (1997) 244: 639–645.
13. James R. Keane. Cavernous Sinus Syndrome. Analysis of 151 Cases. *Arch Neurol*. 1996;53:967-971
14. Wilbur Rucker. Paralysis of third, fourth and sixth cranial nerves. *American Journal of Ophthalmology*. Vol. 46. December 1958. Number 6.
15. Wilbur Rucker. The causes of paralysis of the thirth, fourth and sixth cranial nerves. *American Journal of Ophthalmology* .61: 1293-1298
16. Craig G. Carroll, D.O., and William W. Campbell, M.S.H.A. Multiple Cranial Neuropathies. *Seminars in Neurology* / Volume 29, Number 12009
17. Tiffin, MacEWEN, Craigl and Clayton. Acquired Palsy of the oculomotor, throclear and abducens nerves. *Eye* (1996) 10, 377-384
18. Anderson NE e al. Leptomenigeal and Brain Biopsy. *Aust. N Z G Med* 1995; 25: 703-706(*abstract*).
19. Cheng et al. Chronic meningitis; the role of meningeal or cortical biopsy. *Neurosurgery* 1994; 34: 590-595(*abstract*)
20. Smith et al. Outcome of chronic idiopatic meningitis. *Mayo Clin Proc* 1994; 69: 548-556 (*abstract*)
21. Lenzi and al. Superior orbital syndrome. Review of 130 cases. *Eur. Neurol*. 16: 23-30 (1977)
22. James R. Keane. Cavernous Sinus Syndrome. Analysis of 151 Cases. *Arch Neurol*. 1996;53:967-971
23. Marsh et al. External ocular motor palsies in ophthalmic zoster: a review. *British Journal of Ophthalmology*, 1977, 61, 677-682
24. Nobuhiro Suzuki el al. A case of multiple cranial nerve palsy due to sphenoid sinusitis complicated by cerebral aneurysm. *Auris Nasus Larynx* 32 (2005) 415–419
25. Marianna Zelenak et al. Acute Cavernous Sinus Syndrome from Metastasis of Lung Cancer to Sphenoid Bone. *Case Rep Oncol* 2012;5:35–42
26. BVS Guedes et al. A case review of the MRI features in alternating Tolosa–Hunt syndrome. *Cephalalgia* 30(9) 1133–1136
27. S. V. Khadilkar, et al. Adult male with multiple cranial nerve palsies. *Ann Indian Acad Neurol* 2012;15:96- 100
28. J Julien, X Ferrer e al. Cavernous sinus syndrome due to lymphoma. *Journal of Neurology, Neurosurgery, and Psychiatry* 1984;47:558-560
29. Julie B. Shelton e al. Cavernous sinus syndrome from an internal carotid artery aneurysm in an infant with tuberous sclerosis. *Journal of AAPOS*. Volume 15 Number 4 / August 2011
30. N. Byju el al. Cerebral venous thrombosis presenting as a multiple lower cranial nerve palsies. *Indian Journal of Critical Care Medicine* October-December 2012 Vol 16 Issue 4
31. Robert D Bourke et al. Herpes zoster ophthalmicus and the orbital apex syndrome. *Australian and New Zealand Journal of Ophthalmology* 1994; 22(1)
32. Saverio Luzzi e al. The Tolosa Hunt Disease. A diagnosis proved rarely correct after a long follow up. *Cephalalgia*. June 1991 vol. 11 no. 11 suppl 354-355
33. Eddie S K Kwan et al. Tolosa Hunt revisited: not necessarily a diagnosis of exclusion. *AJR* 150:413-418, February 1988
34. Sherif A. Shama. Superior orbital fissure syndrome and its mimics: What the radiologist should know? *The Egyptian Journal of Radiology and Nuclear Medicine* (2012) 43, 589–594
35. Yuichiro Inatomi et al. Miller Fisher Syndrome Presenting with Pain on Eye Movement. *Neuro-ophthalmology*, 34(1), 63–65, 2010
36. Jonathan D Trobe et al. Thirth Nerve Palsy and the Pupile. Footnotes to the Rule. *Arch Ophthalmolol*. Vol 106, May 1988.
37. Bernard Soccol Beraldin. Síndrome de Tolosa-Hunt simulando tumor de seio cavernoso. *Braz J Otorhinolaryngol*. 2013;79(2):256.
38. Kline, Hoyt. The Tolosa-Hunt syndrome. *J Neurol Neurosurg Psychiatry* 2001;71:577–582
39. Chien-Tzung Che net al. Traumatic Superior

- Orbital Fissure Syndrome: Current Management. Craniomaxillofacial Trauma and reconstruction. Volume 3, Number 1, 2010
40. Greenberg et al. Absence of multiple extraocular muscles in craniosynostosis. *Journal of AAPOS*. Volume 2, Number 5, October 1998.
 41. Kang et al. Tolosa-Hunt Syndrome and Bacterial Meningitis. *Pediatric Neurology* Vol. 44 No. 6
 42. Mantia et al. Tolosa-Hunt syndrome: critical literature review based on IHS 2004. *Criteria. Review. Cephalalgia*, 2006, 26, 772-781
 43. Jessica Mandrioli et al. Tolosa-Hunt Syndrome Due to Actinomyces of the Cavernous Sinus: The Infectious Hypothesis Revisited. *Headache* 2004;44:806-811)
 44. Helen Holt et al. Orbital apex and Sphenoid fissure. *Arch Ophthalmol*. 1940;24(4):731-741
 45. M. Kumagai et al. Orbital apex syndrome caused by sphenothmoid mucocele. *Auris Nasus Larynx* 30 (2003) 295_297
 46. Jonathan P. Gladstone et al. Painful Ophthalmoplegia: Overview with a Focus on Tolosa-Hunt Syndrome. *Current Pain and Headache Reports*. 2004, 8:321-329
 47. Babak B. Navi. Recurrent, Alternating Tolosa-Hunt Syndrome. *The Neurologist* 2010;16: 54-55)
 48. T. L. Dornan, Remittent painful ophthalmoplegia: the Tolosa-Hunt syndrome? A report of seven cases and review of the literature *Journal of Neurology, Neurosurgery, and Psychiatry*, 1979, 42, 270-275
 49. Y. Tang et al. The imaging of conditions affecting the cavernous sinus. *Clinical Radiology* 65 (2010) 937 e 945
 50. William E Hunt. Tolosa Hunt syndrome. One cause of painful ophthalmoplegia. *J. Neurosurg*. Volume 44, May 1976
 51. Stanley Monkhouse. *Cranial Nerves. Functional anatomy*. Cambridge University Press, 2006.
 52. Paul W. Brazis. Isolated Palsies of Cranial Nerves III, IV, and VI. *Semin Neurol* 2009; 29:14-28.
 53. Na Hee Kang. Horner's Syndrome with Abducens Nerve Palsy. *Korean J Ophthalmol* 2011;25(6):459-462
 54. Volle E, Treisch J, Claussen C, Kaufmann HJ. Lesions of skull base observed on high resolution computed tomography. A comparison with magnetic resonance imaging. *Acta Radiologica*. Volume: 30 Issue: 2 Pages: 129-134 Published: Mar-Abril1989 (*abstract*)
 55. Andrew Lee, Paul Brazis. Clinical Evaluation for aneurysm in patients with third cranial nerve palsy. *Expert Rev. Ophthalmol*. 4(5) 547-552 (2009)
 56. Thorsten Steiner, Seppo Juvela, Andreas Unterberg, Carla Jun, Michael Forsting, Gabriel Rinkel. *European Stroke Organization Guidelines for the Management of Intracranial Aneurysms and Subarachnoid Haemorrhage*. *Cerebrovasc Dis* 2013;35:93-112
 57. Michael S. Vaphiades, DO Joseph A. Horton. MRA or CTA, That's the Question. *Survey of Ophthalmology*. Vol. 50, n° 4, Julho-Agosto.
 58. Robert D Brown Jr, Joseph P Broderick .Unruptured intracranial aneurysms: epidemiology, natural history, management options, and familial screening. *Lancet Neurol* 2014; 13: 393-404
 59. Andrew G. Lee, L. Anne Hayman, MD, Paul W. Brazis, The Evaluation of Isolated Third Nerve Palsy Revisited: An Update on the Evolving Role of Magnetic Resonance, Computed Tomography, and Catheter Angiography. . *Survey of Ophthalmology*. Vol. 47, n° 2, Março- Abril 2002.
 60. Philip M. White, Evelyn M. Teasdale, Joanna M. Wardlaw, Valerie Easton, *Intracranial Aneurysms:CT Angiography and MR Angiography for Detection—Prospective Blinded Comparison in a Large Patient Cohort*. *Radiology* 2001; 219:739-749

17

ORBITOPATIA DE GRAVES

Sandra Prazeres, Sara Ribeiro, António Augusto Velasco e Cruz

A orbitopatia de Graves (OG) é uma doença inflamatória orbitária, de origem autoimune, geralmente associada a disfunção tiroideia. É uma das patologias orbitárias mais frequentes, podendo levar a inúmeras alterações funcionais e estéticas. Esta entidade constitui um enigma, tendo sido objeto de estudo ao longo dos últimos dois séculos.^{1,2,3,4} Afeta, principalmente, doentes com história de hipertiroidismo ou doença de Graves (90%); no entanto, pode ser também encontrada em indivíduos eutiroideus (6%) e hipotiroideus (1%).⁵ Pode ocorrer antes, simultaneamente ou após o início da doença tiroideia.^{6,7,8} Apesar dos grandes avanços na compreensão da sua patogénese, a OG continua a ser um grande desafio diagnóstico e terapêutico. Dadas as limitações dos tratamentos atuais, uma forte ênfase deve ser colocada no diagnóstico precoce da doença, com o objetivo de diminuir a morbidade associada a esta patologia.

EPIDEMIOLOGIA. FATORES DE RISCO DE DESENVOLVIMENTO E PROGRESSÃO DA DOENÇA.

Em 1996, Bartley e colaboradores realizaram um estudo epidemiológico, nos EUA, com doentes brancos, que determinou uma taxa de incidência anual de OG, ajustada pela idade média, de 16/100.000 habitantes nas mulheres, e de 3/100.000 habitantes nos homens.⁹ Os fatores de risco de desenvolvimento e progressão da OG são vários e incluem sexo, raça, fatores relacionados com a disfunção tiroideia, genéticos, ambientais e mecânicos (Fig.1).¹⁰

A OG afeta predominantemente mulheres. A proporção mulher: homem varia, nas diferentes séries, entre 2:1 e 4:1.^{5, 11, 12} Os homens apresentam formas mais graves da doença e em idades mais avançadas.^{13, 14} Os asiáticos têm menor probabilidade de desenvolver a doença que os europeus¹⁵; e, em geral, apresentam formas menos graves, com menor envolvimento dos músculos extraoculares.¹⁶ Apesar de terem sido identificadas algumas diferenças genéticas entre doentes com OG e doentes com doença de Graves sem orbitopatia, nenhum dos polimorfismos identificados, até ao momento, apresenta um risco

suficientemente alto de desenvolvimento de OG que justifique a realização de testes genéticos para orientar o tratamento ou estratégias preventivas.¹⁰ Atualmente, os estudos centram-se na análise de genes imunomoduladores, nomeadamente genes do antigénio leucocitário humano DR3 (HLA-DR3), do antigénio dos linfócitos T citotóxicos (CTLA-4), da interleucina 1 (IL-1), do recetor da IL-23 (IL-23R), do antigénio CD40, da proteína tirosina fosfatase tipo não-recetor 22 (PTPN22), da cadeia beta do recetor das células T (TCR- β), do fator de necrose tumoral beta (TNF- β) e de vários genes associados às cadeias pesadas das imunoglobulinas.^{10, 17, 18, 19, 20, 21}

Fatores mecânicos, ainda mal definidos, poderão também desempenhar um papel na suscetibilidade para OG (por exemplo, maior ângulo de abertura da parede lateral da órbita; variações anatómicas no sistema venoso e linfático com conseqüente acumulação de fluidos e citocinas pró-inflamatórias).^{10, 22}

O tabagismo tem sido, consistentemente, associado ao desenvolvimento ou agravamento da OG. O risco é proporcional ao número de cigarros fumados por dia.¹⁰

²³ Os fumadores passivos, nomeadamente as crianças, parecem ter maior risco de desenvolvimento de OG.²⁴ Fumadores que receberam iodo radioativo têm a maior incidência de OG com prognóstico desfavorável.²⁵

Vários estudos têm demonstrado uma associação entre o tratamento da doença de Graves com iodo radioativo e o agravamento ou desenvolvimento de OG.²⁵ Estudos observacionais sugerem um maior risco de desenvolvimento, progressão e aparecimento de formas graves de OG em doentes com disfunção tiroideia, incluindo o híper e o hipotiroidismo.^{26, 27} Enquanto os níveis de autoanticorpos contra o recetor da hormona estimulante da tiroide (TRAb) parecem ser úteis para prever o curso da doença e resposta ao tratamento, não se sabe se são preditivos de desenvolvimento da OG.¹⁰ Situações clínicas atípicas de orbitopatia unilateral ou associada a estado eutiroideu, o grande número de doentes não fumadores com OG e o desenvolvimento de orbitopatia vários anos depois da disfunção da tiroide têm sido alvo de estudo, e sublinham a etiologia

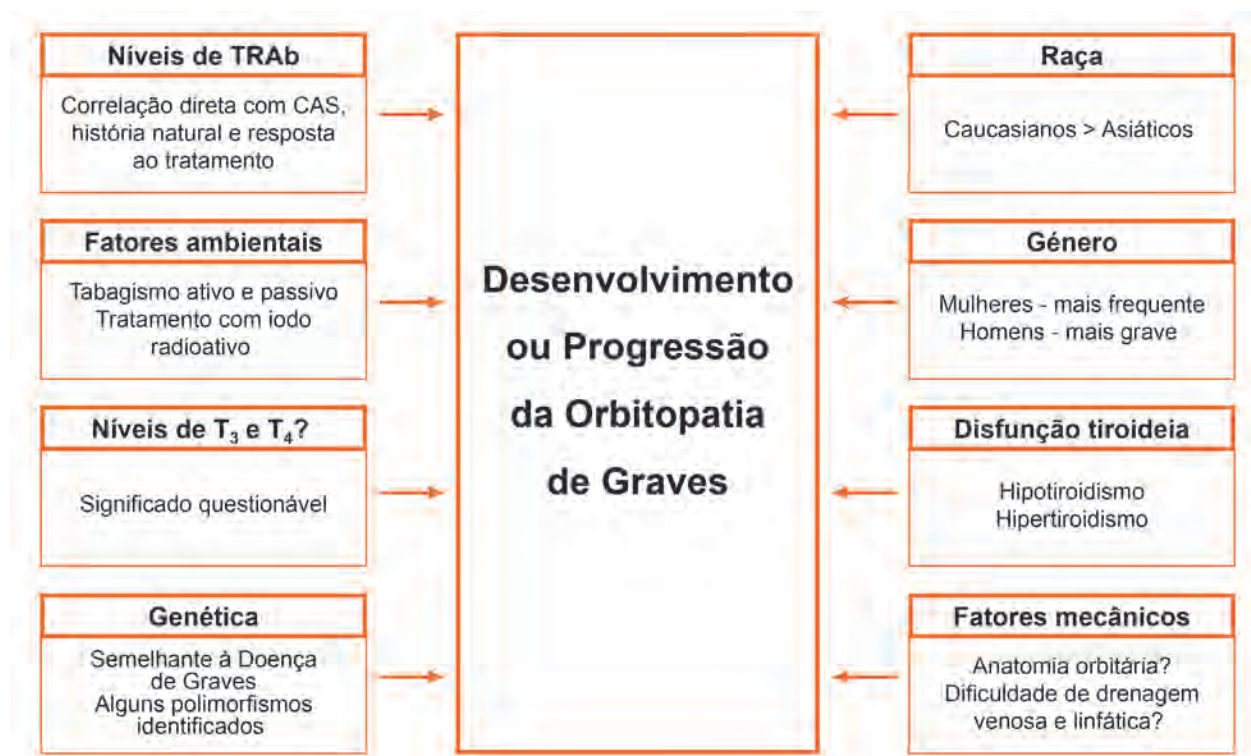


Fig. 1. Fatores de risco de desenvolvimento e progressão da orbitopatia de Graves. TRAb, autoanticorpos contra o recetor da hormona estimulante da tiroide. CAS, *clinical activity score*. T3, triiodotironina. T4, tiroxina.

multifatorial desta doença, em que nenhum fator determina isoladamente o curso clínico. A OG parece ter uma base genética complexa com múltiplos alelos de suscetibilidade, que agem em combinação com fatores não genéticos, contribuindo para a expressão da doença.¹⁰

FISIOPATOLOGIA

A OG é uma doença autoimune e inflamatória da órbita. As relações clínicas e temporais estreitas entre o hipertireoidismo e a OG sugerem que ambas as patologias derivam de um único processo sistémico, e compartilham o recetor da hormona estimulante da tiroide (R-TSH), como autoantígeno comum. Este recetor é expresso nas células foliculares da tiroide, e, também, nos fibroblastos orbitários. Os fibroblastos de doentes com OG apresentam níveis mais elevados de R-TSH comparativamente aos de indivíduos normais. Estudos recentes têm demonstrado que a ativação do R-TSH dos fibroblastos orbitários aumenta a síntese de glicosaminoglicanos (principalmente do ácido hialurónico) e a adipogénese, provocando espessamento dos músculos extraoculares e aumento do componente adiposo orbitário (Fig.2).^{1,7,28}

MANIFESTAÇÕES CLÍNICAS

As relações clínicas e temporais estreitas entre hipertireoidismo, OG e mixedema pré-tibial sugerem que estas patologias evoluem a partir de um único

processo sistémico subjacente, com expressão variável na tiroide, olhos e pele. Sintomas oculares bilaterais e hipertireoidismo, na maioria das vezes, ocorrem simultaneamente ou com um intervalo de cerca de 18 meses um do outro. Ocasionalmente, a OG precede ou sucede o aparecimento do hipertireoidismo por vários anos.⁸ Cerca de metade dos doentes com doença de Graves relatam sinais e sintomas de OG, incluindo sensação de olho seco, fotofobia, lacrimejo, edema palpebral, dor ocular e diplopia.¹ A OG caracteriza-se pela presença de retração palpebral associada à proptose, estrabismo restritivo ou neuropatia ótica (Fig.3).^{12,29} Apenas 3 a 5% dos doentes com OG desenvolvem doença grave.^{5,30} O envolvimento ocular subclínico é comum; quase 70% dos doentes adultos com OG apresentam espessamento dos músculos extraoculares, quando avaliados por ressonância magnética nuclear ou tomografia computadorizada orbitária.³¹ Embora a OG clinicamente unilateral seja rara, os exames de imagem geralmente confirmam a presença de assimetria no atingimento ocular da doença.³²

A neuropatia ótica afeta 3 a 8% dos doentes com OG.³⁰ É considerada a complicação mais grave e a causa mais frequente de perda irreversível de acuidade visual nestes doentes. Devido à sua etiologia multifatorial, o quadro clínico inaugural apresenta uma enorme variabilidade. Em geral, ocorre por aumento do volume e pressão na

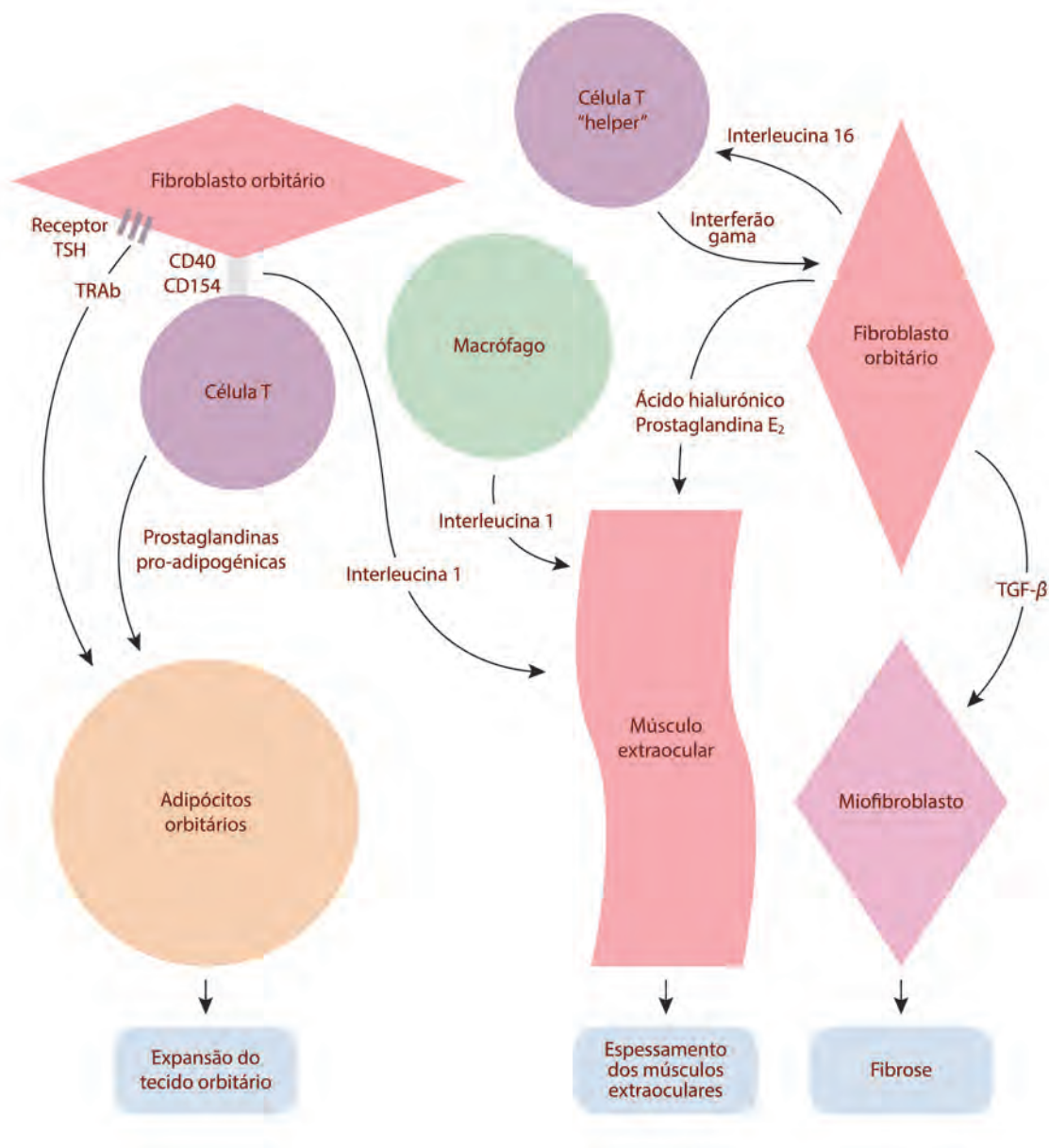


Fig. 2. Mecanismos moleculares da orbitopatia de Graves. TSH, hormona estimulante da tiróide. TRAb, autoanticorpos contra o recetor da hormona estimulante da tiróide. TGF-β, fator transformador de crescimento beta.

cavidade orbitária que condicionam compressão direta do nervo ótico (Fig.4) ou compressão da vascularização (estase venosa e/ou neuropatia isquémica).³³

CRITÉRIOS DE DIAGNÓSTICO

Os critérios de diagnóstico para OG foram definidos em 1995, por Bartley e Gorman.²⁹ A OG deve ser considerada quando há presença de retração palpebral associada a pelo menos um dos seguintes sinais: disfunção tiroideia, proptose, neuropatia ótica e/ou atingimento dos músculos extraoculares. Na ausência de retração palpebral, o diagnóstico é estabelecido na presença de

disfunção tiroideia com proptose, neuropatia ótica e/ou envolvimento dos músculos extraoculares.

SUBTIPOS DE ORBITOPATIA DE GRAVES

Clinicamente, o atingimento do tecido adiposo e muscular da órbita pode variar. Nunery classificou a OG em dois subtipos clínicos.³⁴ A orbitopatia lipogénica (subtipo 1) caracteriza-se pelo aumento da gordura orbitária, com pouco ou nenhum aumento muscular (Fig.5 A, B, C). Os pacientes com OG de subtipo 1 são, na maioria, do sexo feminino (relação feminino:masculino 8:1) e, normalmente, apresentam motilidade ocular

17 ORBITOPATIA DE GRAVES

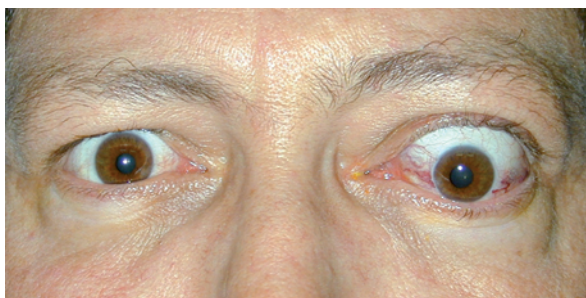


Fig. 3. Orbitopatia de Graves com envolvimento ocular assimétrico (proptose, retração palpebral superior e estrabismo restritivo).

normal, ausência de sinais inflamatórios, exoftalmias simétricas e evolução geralmente benigna. A orbitopatia miogénica (subtipo 2) é caracterizada pelo envolvimento de predomínio muscular (Fig.5 D, E, F). Como consequência, doentes com o subtipo 2 apresentam maior predisposição para desenvolver diplopia, proptose assimétrica, processos inflamatórios e neuropatia ótica compressiva. Geralmente o subtipo miogénico inicia-se em idades mais avançadas e apresenta menor relação feminino:masculino (2:1) ³⁴.

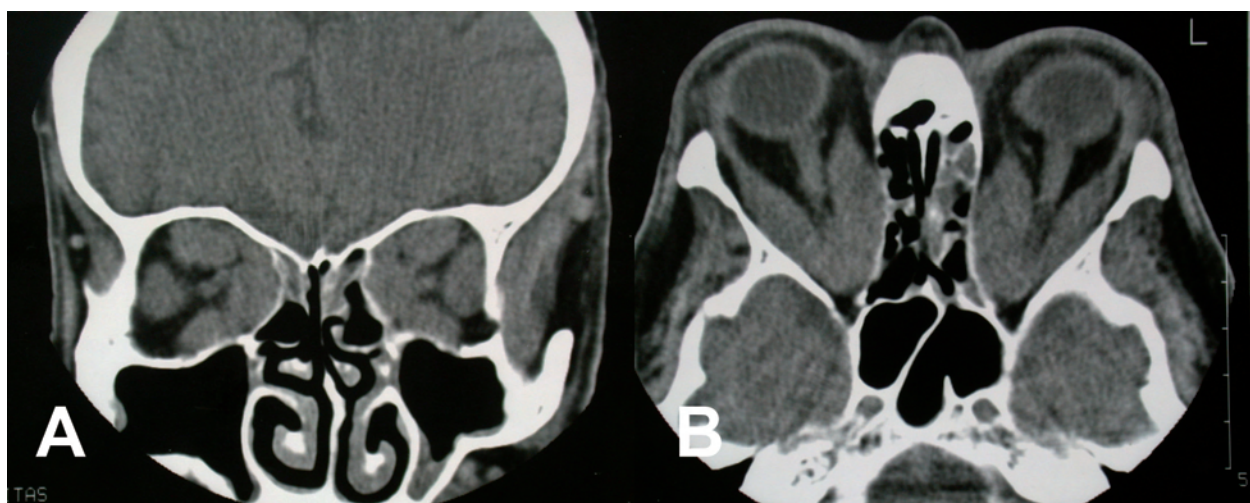


Fig. 4. Tomografia computadorizada (A, corte coronal; B, corte axial): compressão do nervo ótico no ápice da órbita devido ao espessamento exuberante dos músculos extraoculares.

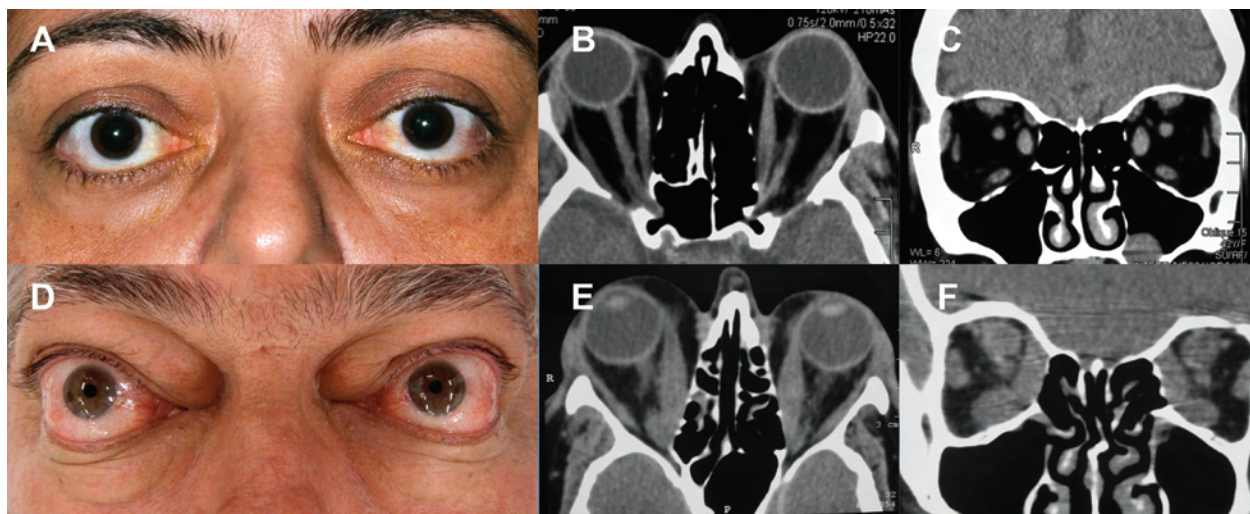


Fig. 5. Subtipos de orbitopatia de Graves: Subtipo 1 - Lipogénica (A, B, C). Subtipo 2 - Miogénica (D, E, F).

HISTÓRIA NATURAL DA DOENÇA

O conhecimento e compreensão da história natural da doença são muito importantes, porque têm implicações terapêuticas na OG. Os tratamentos anti-inflamatórios e imunossuppressores devem ser utilizados na fase ativa da doença, enquanto os tratamentos de reabilitação cirúrgica estão reservados para a fase inativa.

Existem poucos estudos sobre doentes não tratados. A curva de Rundle tem sido usada ao longo dos anos como um paradigma para descrever a história natural da OG (Fig.6). A curva é baseada em dois estudos observacionais, um realizado em 1945 e outro em 1957, ambos com um número reduzido de doentes. De acordo com a curva de Rundle, os sinais e sintomas da OG pioram rapidamente numa fase inicial, até um pico de intensidade máxima; em seguida, melhoram de forma progressiva, até atingirem um patamar estático, sem, no entanto, regressarem à normalidade.

A interpretação comum é que a curva de atividade da OG, ou seja, os sinais e sintomas inflamatórios, está ligeiramente separada da curva de gravidade, geralmente avaliada com base no grau de proptose, retração palpebral, diplopia e acuidade visual. De acordo com este modelo, o pico de atividade precederia o pico de gravidade em alguns meses.^{35,36,37}

A curva de Rundle não descreve de forma precisa a evolução da OG em todos os doentes não submetidos a tratamento. Vários autores têm observado curso clínico diferente do predito pela curva de Rundle, não havendo uma justificação para este facto. A natureza multifatorial da patologia poderá estar na origem desta variabilidade da progressão clínica da doença.

7. CONCEITOS DE ATIVIDADE E GRAVIDADE.

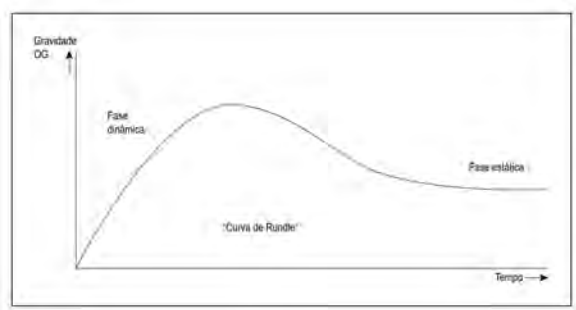


Fig. 6. Curva de Rundle. Curva de gravidade da orbitopatia de Graves (OG).

SISTEMAS DE CLASSIFICAÇÃO.

A **atividade** é um termo que reflete o grau de inflamação dos tecidos orbitários. O método mais usado para distinguir doentes com orbitopatia ativa/aguda/dinâmica e doentes em fase inativa/crónica/fibrótica da doença é o *clinical activity score* (CAS) desenvolvido por Mourits em 1997.³⁸ É fácil e rápido de

aplicar, não exige instrumentos nem técnicas especiais. Este método considera 7 parâmetros: dor retrobulbar espontânea, dor com os movimentos oculares, rubor palpebral, inflamação palpebral, hiperemia conjuntival, quemose e inflamação da carúncula. Em doentes seguidos regularmente, devem considerar-se, também, alterações nos últimos 3 meses de mais 3 aspetos: aumento da proptose maior ou igual a 2 mm; restrição da motilidade ocular maior ou igual a 8 graus; diminuição da acuidade visual de uma ou mais linhas na escala de Snellen. Cada um destes 10 parâmetros vale um ponto. Considerando os 7 primeiros itens, podemos ter uma impressão imediata do grau de atividade da doença. Uma pontuação maior ou igual a 3 é sinónima de atividade (OG ativa, Fig.7). De referir, como desvantagens deste método a subjetividade de alguns dos parâmetros avaliados (por exemplo, a dor em repouso ou com os movimentos oculares); o facto de cada parâmetro ter o mesmo valor e a dificuldade de abordagem dos doentes com pontuações *borderline*.^{33,38} O CAS relaciona-se diretamente com o nível de TRAb.³⁹ O conceito de **gravidade** relaciona-se com o grau

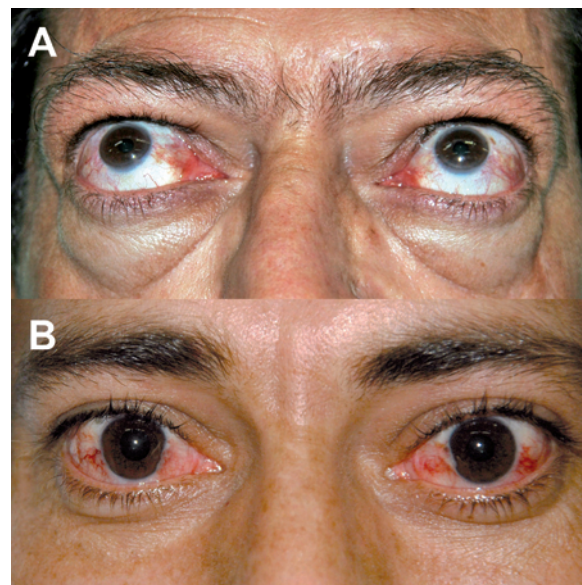


Fig. 7. Doentes com orbitopatia de Graves ativa: A) Edema palpebral e hiperemia da carúncula; B) Hiperemia conjuntival.

de atingimento da qualidade de vida do doente, independentemente do momento evolutivo da sua orbitopatia (proptose, retração palpebral, exposição ocular, estrabismo restritivo, compressão do nervo ótico). Segundo o consenso do *European Group on Graves Orbitopathy* (EUGOGO),⁴⁰ a gravidade da OG pode classificar-se em 3 categorias:

1. Ligeira: pequeno impacto na qualidade de vida. Em geral apresentam um ou mais dos seguintes sintomas:

retração palpebral menor que 2 mm, atingimento ligeiro dos tecidos moles, proptose menor que 3 mm em relação ao valor normal para sexo e raça, diplopia transitória ou ausente e exposição corneana tratável com lubrificantes.

- 2. Moderada a grave:** impacto suficiente na qualidade de vida para justificar os riscos da imunossupressão (doença ativa) ou da intervenção cirúrgica (doença inativa). Os doentes apresentam habitualmente um ou mais dos seguintes achados: retração palpebral maior ou igual a 2 mm, atingimento moderado a grave dos tecidos moles, proptose igual ou superior a 3 mm em relação ao valor normal para sexo e raça, diplopia transitória ou permanente.
- 3. Grave:** neuropatia ótica ou risco de perfuração corneana (Fig.8) por exposição ou luxação do globo ocular. Esta categoria exige intervenção imediata.

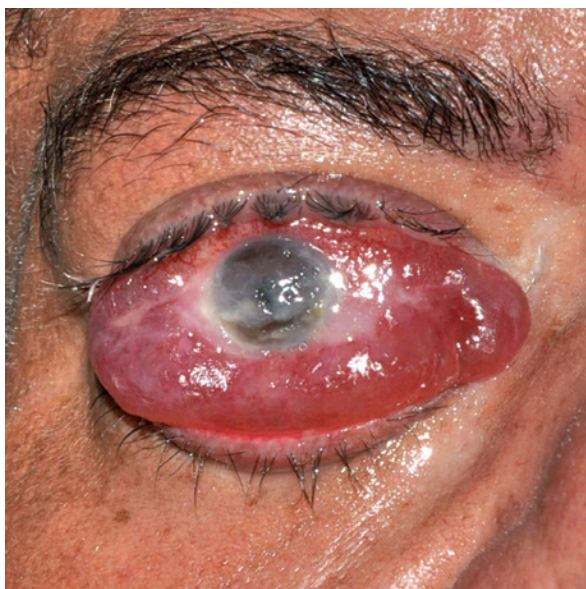

Fig. 8. Doente com orbitopatia de Graves grave com risco de perfuração corneana.

A *International Thyroid Eye Disease Society* (ITEDS) desenvolveu um sistema de avaliação da atividade e gravidade da doença. O sistema VISA⁴¹ (V-visão; I-inflamação/ congestão; S-estrabismo/ motilidade ocular; A-aparência/ exposição ocular) engloba as quatro funções atingidas na OG. Para cada uma delas registam-se dados subjetivos e objetivos, sendo atribuído a cada função um grau de gravidade global. Para refletir a atividade da doença é necessário documentar a sua duração e progressão. A sequência das secções (VISA) reflete a ordem pela qual os problemas devem ser abordados. A perda visual devido a neuropatia ótica é a primeira prioridade, e, dependendo do grau de

inflamação que está presente, pode ser tratada com corticoterapia, radioterapia e /ou descompressão orbitária. A inflamação, avaliada pelo CAS, é a segunda prioridade, podendo ser tratada com medidas conservadoras, corticosteroides, imunossuppressores e /ou radioterapia orbitária. A terapia combinada deve ser considerada nos casos de inflamação grave. O estrabismo e as alterações relacionadas com a aparência são normalmente tratados clinicamente e de forma expectante até que os sinais de inflamação e progressão da doença diminuam. Uma vez estabilizada a doença, o estrabismo pode ser corrigido com prismas ou cirurgia; e a proptose, a retração palpebral e o prolapso de gordura podem ser tratados cirurgicamente.⁴¹ A classificação VISA permite uma abordagem adequada dos doentes com OG e com uma sequência lógica, em qualquer momento no curso clínico da doença.⁴¹

EXAMES AUXILIARES DE DIAGNÓSTICO

UTILIDADE CLÍNICA DO DOSEAMENTO DOS TRAB

A deteção dos níveis de TRAb é muito útil no diagnóstico^{42,43}, *follow up*^{44,45}, monitorização do tratamento^{43,45} e prognóstico⁴⁴ de doentes com OG. Alguns trabalhos demonstraram a existência de uma correlação direta dos níveis de TRAb com a prevalência de OG⁴⁶, assim como com o grau de atividade^{39,47} e gravidade^{48,49} da doença. Existe uma relação direta entre níveis de TRAb e o prognóstico tanto da OG como do hipertiriodismo.⁵⁰ Estes anticorpos são úteis na avaliação do risco de desenvolvimento de OG em doentes com doença de Graves, não fumadores, sem atingimento oftalmológico.⁴⁶ Os níveis de TRAb são muito usados nos casos unilaterais ou assimétricos e em casos de dúvida se a doença está ou não ativa. Podem, também, ajudar na determinação da probabilidade de um doente com OG responder a um tratamento específico anti-inflamatório.⁵¹ Não está totalmente esclarecido se a presença de níveis elevados de TRAb é um fator de risco para o desenvolvimento ou progressão da OG em doentes submetidos a tratamento com iodo radioativo.³³

7.2 EXAMES DE IMAGEM

É extremamente importante associar ao exame clínico e laboratorial, exames de imagem da órbita e anexos oculares apropriados e reprodutíveis. As modalidades de imagem disponíveis para avaliação e *follow up* da OG são variadas, cada uma com vantagens e desvantagens. A ecografia orbitária, a tomografia computadorizada (TC), a ressonância magnética nuclear (RMN) e a cintigrafia têm indicações específicas.⁵²

Nos doentes com OG de apresentação clínica típica, os exames de imagem não são obrigatórios, no entanto, são úteis para apoiar o diagnóstico e monitorizar a

resposta ao tratamento.³³ Se a apresentação clínica é muito assimétrica (cerca de 20% dos casos), devem realizar-se sempre exames de imagem para excluir outros diagnósticos, tais como tumores orbitários e outros tipos de patologia inflamatória da órbita. Em 50 a 75% dos casos de doentes com OG e apresentação clínica assimétrica ou unilateral, os exames de imagem demonstram que a doença é bilateral.^{33,53} Os exames de imagem são muito úteis para demonstrar a extensão do atingimento muscular e sua bilateralidade nos seguintes casos: 1) suspeita de neuropatia ótica; 2) orbitopatia sem evidência clínica ou laboratorial de doença tiroideia; 3) estudo pré-operatório para avaliar a relação entre as estruturas anatómicas e planejar a cirurgia de descompressão orbitária. A TC e a RMN são as técnicas mais utilizadas devido à sua disponibilidade e ao tipo de informação que o clínico precisa.³³

A ecografia da órbita é uma técnica rápida, não invasiva e de baixo custo. É uma técnica não invasiva, que permite avaliar o espessamento muscular e a sua refletividade interna, que é baixa na fase ativa e edematosa e alta, de forma irregular, na fase fibrótica.⁵⁴ Esta técnica está em desuso, devido à elevada variabilidade interindividual e ao facto de não permitir avaliar planos profundos orbitários no ápex da órbita.³³

A TC das órbitas é a técnica de eleição quando é necessária uma avaliação rápida das partes moles e ósseas da órbita. Permite a obtenção de imagens de alta resolução, para avaliar as estruturas ósseas, detetar calcificações e estudar o ápex da órbita. A principal desvantagem em comparação com a RMN é a informação pobre que fornece em relação à atividade da doença. O seu principal inconveniente é a exposição à radiação ionizante.³³

Os principais achados encontrados na TC das órbitas de doentes com OG são: espessamento do ventre muscular; aumento do volume da gordura intra e extracónica; deslocamento anterior do septo orbitário e proptose; aumento das glândulas lacrimais; dilatação da veia oftálmica superior; sinais de neuropatia ótica (síndrome do ápex da órbita ou *crowded apex*); herniação da gordura pela fissura orbitária superior e espessamento do nervo ótico.^{33,55}

As principais indicações da RMN das órbitas são: na monitorização da resposta ao tratamento anti-inflamatório; em casos de dúvida da presença de atividade inflamatória; em casos muito assimétricos; na suspeita de outras causas de orbitopatia e avaliação da compressão do nervo ótico. Tem, no entanto, as seguintes desvantagens: mais cara, mais prolongada (duração média de 25 minutos), exige a colaboração do doente, pior avaliação das estruturas ósseas e não está disponível em todos os centros.³³

Novos exames de imagem têm sido utilizados com o objetivo de estudar o grau de atividade da doença, sendo de salientar a tomografia computadorizada por emissão

de fotões simples com Tc^{99m}-DTPA, a cintigrafia com Tc^{99m}-P829 e a cintigrafia com octreótido. São técnicas promissoras, no entanto, nenhuma delas tem ainda um papel significativo no seguimento de rotina dos doentes com OG.^{33,52}

ABORDAGEM TERAPÊUTICA

A abordagem terapêutica na OG baseia-se em três pilares fundamentais: suspender o tabagismo, restabelecer e manter o eutiroidismo e tratar especificamente a doença oftálmica tendo em conta a gravidade e a atividade da doença. É essencial uma abordagem interdisciplinar entre endocrinologista e oftalmologista para melhorar a qualidade do serviço prestado aos doentes. Estes devem ser orientados para programas de cessação tabágica e informados dos riscos do tabagismo:

- 1) o risco de recorrência do hipertiroidismo após a suspensão dos fármacos antitiroideus é sempre maior em fumadores do que em não fumadores, independentemente dos níveis de TRAB;⁵⁶
- 2) nos casos de hipertiroidismo tratados com iodo radioativo, o risco de progressão da OG é quatro vezes superior nos fumadores e a melhoria da OG pela associação de corticóides é quatro vezes inferior nos fumadores;⁵⁷
- 3) a imunossupressão na OG é menos favorável nos fumadores do que nos não fumadores.⁵⁸

TRATAMENTO DO HIPERTIROIDISMO

A normalização da função tiroideia é essencial na abordagem destes doentes e pode melhorar os sinais e sintomas da OG.^{27, 59} Inicialmente recomendam-se análises frequentes da função tiroideia (TSH e T4 livre) dado que períodos de hiper e hipotiroidismo podem agravar a OG.⁶⁰

A seleção do melhor tratamento para o hipertiroidismo na presença de OG permanece controversa.⁶¹ Alguns autores defendem que os fármacos antitiroideus devem ser usados até a OG estar inativa, e adiar o uso de iodo radioativo ou a tiroidectomia até inatividade da OG.⁶² Outros autores sugerem um tratamento definitivo do hipertiroidismo com iodo radioativo ou tiroidectomia seguido de tratamento da OG.⁶³ Não há estudos controlados disponíveis que estabeleçam qual a melhor abordagem.

O tratamento do hipertiroidismo com **fármacos antitiroideus (FAT)**, nomeadamente com metibazol, é o mais utilizado na Europa e no Japão.⁶⁴ A maior limitação deste tratamento é a alta taxa de recidiva do hipertiroidismo após suspensão da medicação, que varia entre os 60 e os 90% aos 5 anos.^{65, 66} Este é um dos argumentos a favor do tratamento definitivo do hipertiroidismo com iodo radioativo ou tiroidectomia nos pacientes com OG.⁶³ Por este motivo e pelo facto do tratamento com iodo radioativo ser eficaz, seguro e barato, este é o tratamento de primeira linha nos Estados Unidos.⁶⁴

O uso de **iodo radioativo** (I^{131}) no tratamento do hipertireoidismo está indicado em casos recorrentes após FAT, em bócios pequenos e em doentes idosos ou cujas comorbilidades contraindiquem um tratamento cirúrgico. A gravidez e amamentação são contraindicações absolutas ao tratamento com iodo radioativo.³³

Estudos controlados e randomizados confirmam que o tratamento com iodo radioativo está associado a um risco de 15 a 39% de desenvolvimento ou agravamento da OG.^{25, 57, 59, 67-69} O mecanismo responsável por este fenómeno envolve, provavelmente, a libertação de antigénios tiroideus prolongada no tempo que podem exacerbar uma resposta autoimune.⁷⁰ O agravamento da OG é mais frequente em pacientes que apresentem OG prévia ao tratamento com iodo radioativo. Por outro lado, pode ser prevenido com o uso simultâneo de corticóide oral, o que também contribui para a melhoria das manifestações oftálmicas preexistentes.⁵⁷

⁶⁷ Existem outros fatores de risco para o aparecimento / agravamento da OG para além da orbitopatia preexistente: início recente do hipertireoidismo,²⁵ gravidade do hipertireoidismo,⁵⁹ níveis altos da TSH⁷¹ ou dos TRAb,^{49, 72} hipotireoidismo induzido por iodo radioativo⁷²⁻⁷⁴ e tabagismo.^{25, 75} A presença destes fatores de risco tornam o uso de iodo radioativo na OG controverso. Alguns autores europeus^{63, 68, 76} e a *American Thyroid Association*⁷⁷ referem que o tratamento com I^{131} deve ser evitado na OG ativa e moderada a severa, enquanto que outros estudos defendem que este tratamento pode ser utilizado associado a corticoterapia oral em baixas doses (0,5 mg/Kg/dia durante um mês e desmame gradual em 2 a 3 meses).^{57, 60, 67, 78, 79} Um estudo recente demonstrou que doses mais baixas de prednisolona (0,2 mg/Kg/dia) numa duração mais curta (6 semanas) e iniciada um a dois dias após a administração do I^{131} são suficientes.⁸⁰

A administração precoce de levotiroxina após o iodo radioativo (a iniciar 2 semanas após o tratamento) é recomendada para reduzir o risco de progressão ou aparecimento da OG.^{71, 73, 74}

A **tireoidectomia** para a doença de Graves está indicada em casos de grandes bócios, citologia suspeita de tumor da tiróide ou em casos em que o iodo radioativo é contraindicado.^{81, 82} A tireoidectomia não afeta significativamente a história natural da OG.^{68, 83, 84} Tal como no tratamento com I^{131} , a tireoidectomia causa uma libertação de antigénios tiroideus mas de um modo mais rápido (curta duração) e, provavelmente por isso, não tem efeito na OG.⁸⁵

Os estudos prospetivos e randomizados não demonstraram que a tireoidectomia total seja superior à subtotal no controlo evolutivo da OG para além de ter maior taxa de complicações.^{82, 86-88} No entanto, um estudo mais recente, prospetivo e randomizado,

sugere que a eliminação completa do tecido tiroideu (tireoidectomia quase-total e tratamento posterior com I^{131}) influencia favoravelmente a evolução da OG.⁸⁹

A literatura recente mostra que a taxa de recidiva do hipertireoidismo foi superior nos doentes tratados com FAT (cerca de 40%) quando comparada com iodo radioativo (21%) ou cirurgia (5%).^{86, 90, 91}

TRATAMENTO MÉDICO DA ORBITOPATIA DE GRAVES

A abordagem terapêutica dos pacientes com OG depende da gravidade e atividade da doença.^{40, 68} O objetivo do tratamento inicial da OG é reduzir a duração da fase ativa da doença e diminuir a sua gravidade. A figura 9 apresenta um esquema das opções terapêuticas para a OG baseado na gravidade e atividade.

Cada paciente deve ser informado que o objetivo do tratamento é favorecer a inativação da OG, que a resposta individual ao tratamento é variável e que poderá necessitar de uma ou mais cirurgias de reabilitação na fase inativa.⁷⁹

ORBITOPATIA DE GRAVES LIGEIRA

As formas ligeiras de OG podem melhorar espontaneamente⁹²⁻⁹⁴, principalmente se os fatores de risco forem removidos, pelo que o tratamento sintomático é geralmente suficiente^{40, 60, 68}:

- 1) os colírios lubrificantes durante o dia e a pomada ao deitar quando há sintomas de exposição corneana;
- 2) os prismas podem ser eficazes na diplopia sintomática;
- 3) os óculos de sol proporcionam conforto e diminuem a fotofobia em resposta ao vento;
- 4) a injeção de toxina botulínica no complexo elevador da pálpebra superior para tratar a retração da pálpebra superior (Figura 10).⁹⁵

A atitude expectante (“wait and see”) é apropriada na maioria dos pacientes com OG ligeira, particularmente nos doentes com uma qualidade de vida satisfatória.^{96, 97}

Os efeitos adversos da corticoterapia ou da radioterapia, assim como a relação custo-benefício do tratamento, são argumentos para não tratar a OG ligeira.⁶⁰

Por outro lado, há argumentos a favor do tratamento da OG ligeira: o envolvimento muscular, a possibilidade de progressão da doença (15 a 20%), a deterioração da qualidade de vida do paciente e a probabilidade de doença orbitária residual.^{60, 97}

Os antioxidantes podem ter um papel importante no tratamento da OG ligeira. Um ensaio clínico multicêntrico, randomizado e duplamente cego, em pacientes com OG ligeira, demonstrou que a suplementação com selénio oral durante 6 meses (100 µg, duas vezes por dia) tem efeitos benéficos na qualidade de vida e no envolvimento oftalmológico global destes doentes. O selénio oral também reduz o risco de progressão para formas mais graves de OG.⁹⁸

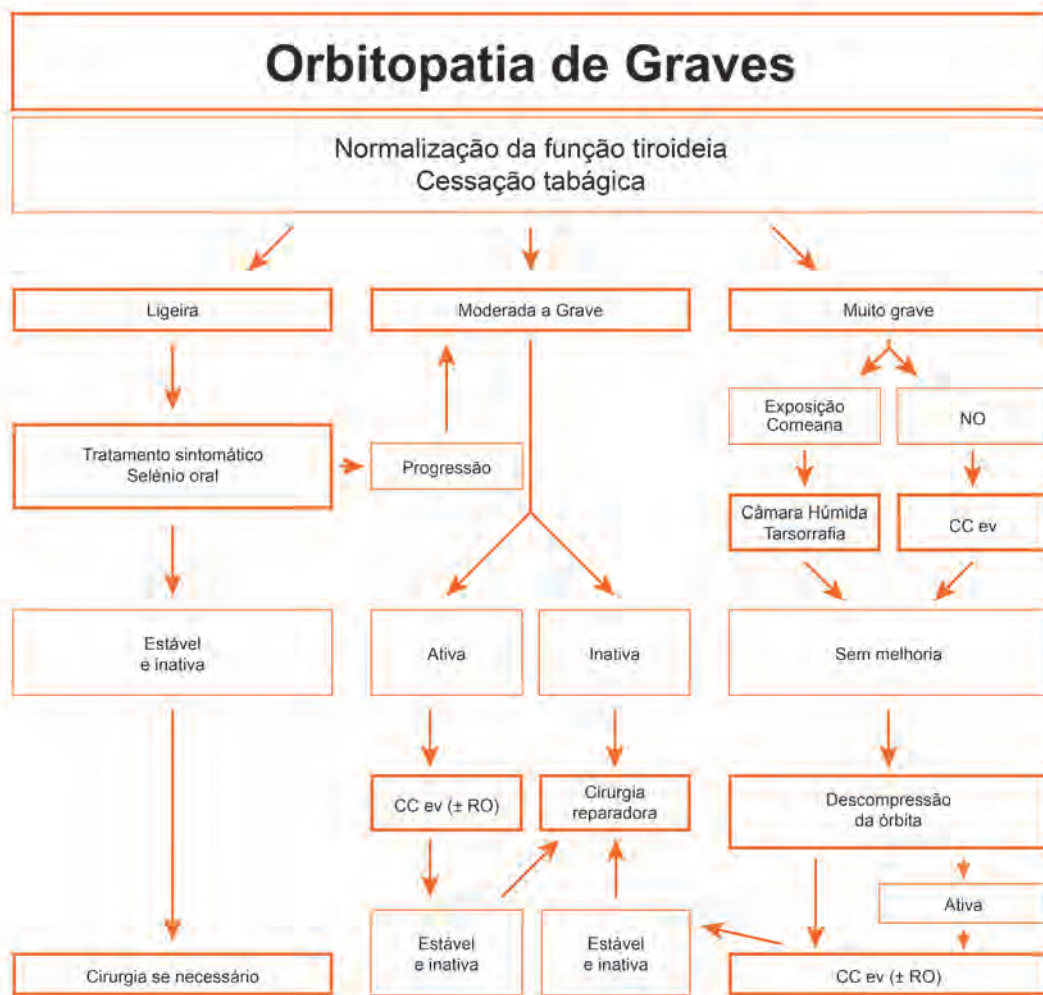


Fig. 9. Opções terapêuticas para a orbitopatia de Graves baseada na gravidade e atividade (adaptado de Bartalena, 2008).⁴¹ CC ev, corticóide endovenoso. RO, radioterapia orbitária. NO, neuropatia ótica.

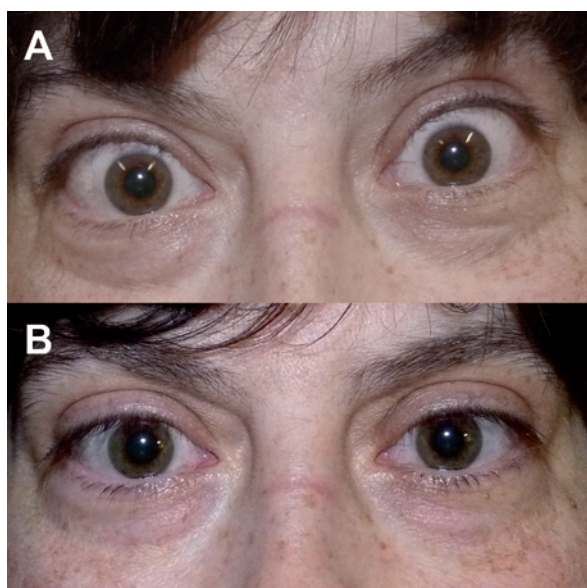

Fig. 10. Orbitopatia de Graves ligeira, ativa: retração da pálpebra superior corrigida temporariamente com injeção de toxina botulínica.

ORBITOPATIA DE GRAVES MODERADA A GRAVE

Os corticóides são os imunossuppressores mais comumente utilizados no tratamento da OG ativa e moderada a grave. O uso de corticóides na OG baseia-se nas suas propriedades anti-inflamatórias e imunossupressoras, e na diminuição da síntese e secreção de glicosaminoglicanos pelos fibroblastos orbitários.^{60, 68} Antes de iniciar um tratamento orbitário específico é essencial estabelecer se a OG está ativa⁹⁹ (CAS ≥ 3) dado que uma OG inativa não irá beneficiar com o tratamento imunossupressor.

Vários estudos randomizados têm avaliado a eficácia do tratamento com corticóides sistêmicos na OG moderada a grave, demonstrando melhoria dos sintomas agudos e da qualidade de vida em poucos dias.^{67, 100-103} A corticoterapia é o tratamento de primeira linha em pacientes com OG moderada a grave, cujo objetivo é evitar a necessidade de cirurgia e melhorar os resultados cirúrgicos quando esta é necessária.^{1, 104} É de referir que, o tabagismo diminui a eficácia do tratamento com corticóides.⁷⁵

A **prednisolona oral** é iniciada numa dose de 1 mg/kg/dia, sendo reduzida progressivamente em várias semanas, de acordo com a resposta clínica. Dado que este tratamento tem múltiplos efeitos secundários, o seu uso deve ser limitado a poucos meses. A eficácia dos corticóides orais tem sido demonstrada em vários estudos randomizados com uma taxa de resposta global de 56%.⁶⁰ Alguns pacientes têm recidiva dos sintomas quando a corticoterapia é reduzida ou suspensa, necessitando de tratamento adjuvante com imunossuppressores não esteróides ou radioterapia orbitária.⁶⁰

A **metilprednisolona endovenosa** foi proposta como tratamento alternativo. Vários ensaios randomizados demonstraram vantagens claras no tratamento por pulsos endovenosos, quando comparados com a administração oral, em termos de eficácia e efeitos secundários.^{89, 105-113} A administração endovenosa de corticóides tem uma taxa de resposta de 77 a 89% e deve ser considerada a via de eleição.⁶⁸

A dose ideal no tratamento por pulsos endovenosos é controversa. Vários esquemas de corticóides endovenosos têm sido usados, no entanto, ainda não foi demonstrado com base na evidência qual o melhor regime terapêutico. Um estudo recente randomizado demonstrou que uma dose cumulativa de 7,5 g foi mais eficaz, apesar de associada a mais efeitos secundários, do que doses cumulativas de 2,25 e 5,0 g.¹¹⁴ O esquema terapêutico mais usado tem 12 administrações endovenosas de metilprednisolona, com uma dose cumulativa média de 4,5 g (500 mg/semana durante 6 semanas, seguidas de 250 mg/semana durante 6 semanas).¹⁰⁸ Este esquema parece oferecer um bom equilíbrio entre eficácia e segurança.

Foi publicada, em 2011, uma metanálise de todos os estudos publicados sobre o uso de corticóides endovenosos na OG.¹¹⁵ Foram analisados os dados de 14 estudos (1045 pacientes). A incidência da morbilidade cardiovascular ou hepática foi de 6,5%, tendo sido observada apenas em pacientes com doses diárias ou alternadas superiores a 500 mg de metilprednisolona. A taxa de mortalidade foi de 0,6%: 2 pacientes por complicações cardiovasculares ou cerebrovasculares, após terem recebido uma dose de 1g/dia em 5 dias consecutivos; e, 4 pacientes por falência hepática, após terem recebido uma dose cumulativa superior a 10 g. Outros 3 casos fatais foram reportados no inquérito realizado aos membros da *European Thyroid Association*.¹¹⁶

O efeito adverso mais comum associado à corticoterapia endovenosa foi o aumento das enzimas hepáticas, por vezes, assintomático.^{117, 118} Assim sendo, antes de se iniciar um tratamento endovenoso com corticóide deve ser avaliada a função hepática (enzimas hepáticas, marcadores víricos e autoanticorpos relacionados com hepatite autoimune), assim como rastrear potenciais fatores de risco para complicações cardiovasculares (hipocaliémia,

arritmia cardíaca e hipertensão arterial grave).⁷⁹

As contraindicações para os pulsos de corticóides são: alteração da função hepática, hepatite recente, morbilidade cardiovascular grave, hipertensão arterial grave e diabetes *mellitus* mal controlada.¹¹⁵ No seguimento mensal deve-se controlar a função hepática, a glicémia e a pressão arterial.³³

Dois estudos observacionais demonstraram que a corticoterapia endovenosa por pulsos é globalmente bem tolerada nos pacientes diabéticos, no entanto, é necessária monitorização clínica e metabólica rigorosa.^{119, 120}

A **radioterapia orbitária (RO)** baseia-se no facto dos linfócitos T orbitários ativados e os fibroblastos serem sensíveis à radiação. A RO reduz a proliferação dos fibroblastos orbitários e a produção de glicosaminoglicanos que se depositam nas fibras e músculos extraoculares causando fibrose e diminuindo a motilidade.¹²¹ A RO exerce a sua função a nível local e evita, assim, os efeitos secundários de outras opções terapêuticas sistémicas.^{122, 123} Estudos com elevado nível de evidência indicam que a RO na OG melhora a alteração de motilidade ocular e evita a sua progressão.^{94, 124, 125} mas não melhora a proptose, retração palpebral e alterações de tecidos moles da OG.¹²³ Globalmente, foi reportada uma resposta favorável em 46% dos pacientes envolvidos em estudos clínicos randomizados.⁶⁰

O EUGOGO recomenda a RO associada com corticóides na OG ativa, moderada a grave, em pacientes com diplopia ou restrição da motilidade ocular.^{40, 126}

O esquema de RO utilizado na maioria dos centros, é de 10 doses diárias de 2 Gy, durante 2 semanas, com uma dose acumulada de 20 Gy.¹²¹ Provou-se que doses acumuladas inferiores (10 Gy) são tão eficazes como a dose *standard* (20 Gy).¹²⁷ No entanto, doses superiores (30Gy) não são mais eficazes.¹²⁸ Foi publicado um esquema de radiação de 1 Gy por semana durante 20 semanas, cuja eficácia é igual, mas melhor tolerada, que o regime de 2 semanas.¹²⁷ Os consensos publicados pelo EUGOGO consideram aceitáveis os dois esquemas de 10 e 20 Gy.^{40, 127}

A RO é segura e bem tolerada, no entanto, durante a primeira semana de tratamento pode haver uma exacerbação transitória dos sinais inflamatórios oftalmológicos.¹²⁹ Estas alterações podem ser prevenidas com a administração concomitante de corticóides.¹²¹

O risco de aparecimento de catarata é uma complicação bem conhecida da RO, mas que pode ser reduzido com o fracionamento da dose e um bom planeamento dos campos de radiação.¹²⁹ Um estudo de 2004 sugere que a RO usada no tratamento da OG não é fator de risco para desenvolvimento de cataratas.¹³⁰

A retinopatia por radiação é uma complicação rara da RO (1 a 2% no período de 10 anos após tratamento), sendo geralmente observada em pacientes que recebem

doses cumulativas superiores.¹²³ A RO tem sido associada a uma maior prevalência de retinopatia em pacientes com diabetes, especialmente se associada a hipertensão arterial grave.^{130, 131}

A RO pode estar associada ao aparecimento de tumores da cabeça e pescoço.¹³² O risco de aparecimento de tumores induzido por radiação foi estimado entre 0,3% e 1,2%¹³²⁻¹³⁴ mas carece de evidência clínica, já que após muitos anos não foi publicado nenhum caso de tumor relacionado com a radiação.^{121, 135, 136}

Segundo as recomendações do EUGOGO, e apesar da escassez de efeitos adversos, a RO deve ser usada com cuidado em pacientes com menos de 35 anos (risco carcinogênico a longo prazo) e evitada em casos de retinopatia diabética e/ou hipertensão arterial grave (contra-indicações absolutas).^{40, 121, 130, 131, 137, 138} A RO é uma contra-indicação relativa em doentes diabéticos sem retinopatia.⁷⁹

Foi demonstrado que a combinação da RO e corticoterapia oral é mais eficaz que cada um dos tratamentos isolados na OG ativa com alteração da motilidade ocular.^{113, 139, 140} No entanto, não há estudos clínicos randomizados que comprovem que a combinação de RO com corticoterapia endovenosa seja superior à corticoterapia endovenosa isolada.

Outros tratamentos médicos

O maior problema do tratamento médico da OG é a sua eficácia moderada⁶⁸ pelo que a busca de novas modalidades terapêuticas é um objetivo fundamental dos centros de investigação. O conhecimento da fisiopatologia desta doença revela vários potenciais alvos terapêuticos.¹

Os **análogos da somatostatina** suscitaram grande interesse, após observação de recetores da somatostatina nas células inflamatórias da órbita dos pacientes com OG. Os resultados dos quatro estudos randomizados duplamente cegos realizados não demonstraram eficácia terapêutica significativa, pelo que não estão recomendados no tratamento na OG ativa.¹⁴¹⁻¹⁴⁴

O uso de **imunomoduladores não esteróides** na OG tem sido estudado, com o objetivo de modular a resposta imune, uma vez que interfere na resposta antigénica mediada por células T. A eficácia da ciclosporina na OG, como tratamento isolado, foi inferior à corticoterapia isolada; mas, a combinação da ciclosporina e prednisolona mostrou-se superior a cada um dos tratamentos isolados.^{145, 146} Dado que a ciclosporina não apresenta vantagem sobre a prednisolona (pelos efeitos secundários e custo superior), não deverá ser usada isoladamente, mas sempre associada à prednisolona, para potenciar o seu efeito imunossupressor, quando o processo inflamatório é resistente ou dependente da corticoterapia. O tratamento combinado ciclosporina-corticóide pode

ser usado como tratamento de 2ª linha, por exemplo nos diabéticos em que as altas doses de corticóides e a radioterapia devem ser usadas com precaução. Nestes casos associa-se a ciclosporina (dose diária recomendada de 3 mg/kg/dia) ao corticóide oral em baixas doses (dose inicial de 0,25 mg/kg/dia).⁶⁰

Estudos controlados demonstraram que a azatioprina não é eficaz no controlo da atividade inflamatória da OG.^{147, 148} As imunoglobulinas endovenosas parecem ter a mesma eficácia que a prednisolona oral no controlo da atividade e gravidade da OG.¹⁴⁹ No entanto, devido ao seu custo elevado e à sua via de administração e ao pequeno risco de transmissão de infeções, não é recomendado o seu uso. As citocinas pró-inflamatórias parecem ter um papel importante no aparecimento e manutenção da OG. O etanercept, inibidor do fator de necrose tumoral alfa (TNF- α), foi parcialmente eficaz num pequeno estudo não controlado.¹⁵⁰

O rituximab, anticorpo monoclonal anti-CD20, bloqueia a ativação e diferenciação dos linfócitos B dado que o antígeno CD20 expressa-se nos pré-linfócitos B e nos linfócitos B maduros. Existem nesta matéria dados provenientes de dois estudos clínicos não randomizados^{151, 152} e quatro séries de casos¹⁵³⁻¹⁵⁶ que apontam para a eficácia e segurança deste tratamento na OG. Um estudo prospetivo, não randomizado, aberto, demonstrou que os efeitos do rituximab (2 infusões de 1000 mg, endovenosas, com 2 semanas de intervalo) na OG foram semelhantes aos observados com corticóides endovenosos e influenciam positivamente a evolução clínica da OG, independentemente da função tiroideia ou dos anticorpos antitiroideus circulantes.¹⁵¹ Um estudo retrospectivo de 6 casos de OG resistente a corticoterapia demonstrou que o rituximab foi eficaz em todos os casos de neuropatia ótica associada a OG (n=4), não houve recidiva da OG em nenhum dos casos e a proptose manteve-se estável.¹⁵⁴ A eficácia e segurança do rituximab no tratamento da OG está atualmente em avaliação por três estudos clínicos randomizados.¹⁵⁷

Tem sido estudado também o efeito do tocilizumab, inibidor da IL6, foi eficaz na redução da atividade na OG refratária ao tratamento com corticóides endovenosos num estudo prospetivo não randomizado.^{158, 159} Atualmente está a decorrer um estudo multicêntrico, randomizado e duplamente cego para avaliar a eficácia e segurança do uso de tocilizumab para o tratamento da OG moderada a grave ou muito grave resistente aos pulsos endovenosos de corticóides.¹⁶⁰

ORBITOPATIA DE GRAVES MUITO GRAVE

A OG é considerada muito grave quando há ameaça da visão.⁴⁰ A neuropatia ótica e a exposição corneana estão incluídas nesta categoria e necessitam de tratamento urgente.

A neuropatia ótica associada a OG deve ser tratada

17 ORBITOPATIA DE GRAVES

com 1 g de metilprednisolona endovenosa em 3 dias consecutivos. Se houver melhoria do quadro clínico deve ser continuado o tratamento com corticóides orais.⁷⁹ Se durante as primeiras duas semanas, a resposta ao tratamento for fraca ou inexistente, ou se os corticóides causarem efeitos secundários significativos, a descompressão da órbita deve ser proposta.¹⁶¹ Na figura 11 são apresentados os campos visuais pré e pós-operatórios de um caso de neuropatia ótica associada a OG com necessidade de descompressão orbitária. Um pequeno estudo prospetivo e randomizado demonstrou que a cirurgia como tratamento de 1ª linha não parece ter vantagem, em relação à corticoterapia endovenosa, nos casos de OG muito grave.¹⁶² O uso de rituximab na OG muito grave demonstrou resultados encorajadores em alguns casos clínicos de

neuropatia ótica resistente à corticoterapia.¹⁶³ Nos casos graves de exposição corneana, o encerramento palpebral incompleto e os lubrificantes podem não ser suficientes para proteger a córnea, podendo ocorrer ulceração, diminuição da espessura ou perfuração da córnea. Nestas situações, pode ser necessário tratamento com câmara húmida, tarsorrafia ou descompressão orbitária.^{60, 164}

TRATAMENTO CIRÚRGICO DA ORBITOPATIA DE GRAVES

Na fase ativa da OG muito grave (neuropatia ótica ou exposição corneana) que não responde ao tratamento médico, a descompressão orbitária pode ser considerada, como já foi referido anteriormente.⁴⁰ Na fase inativa da OG, o tratamento cirúrgico pode

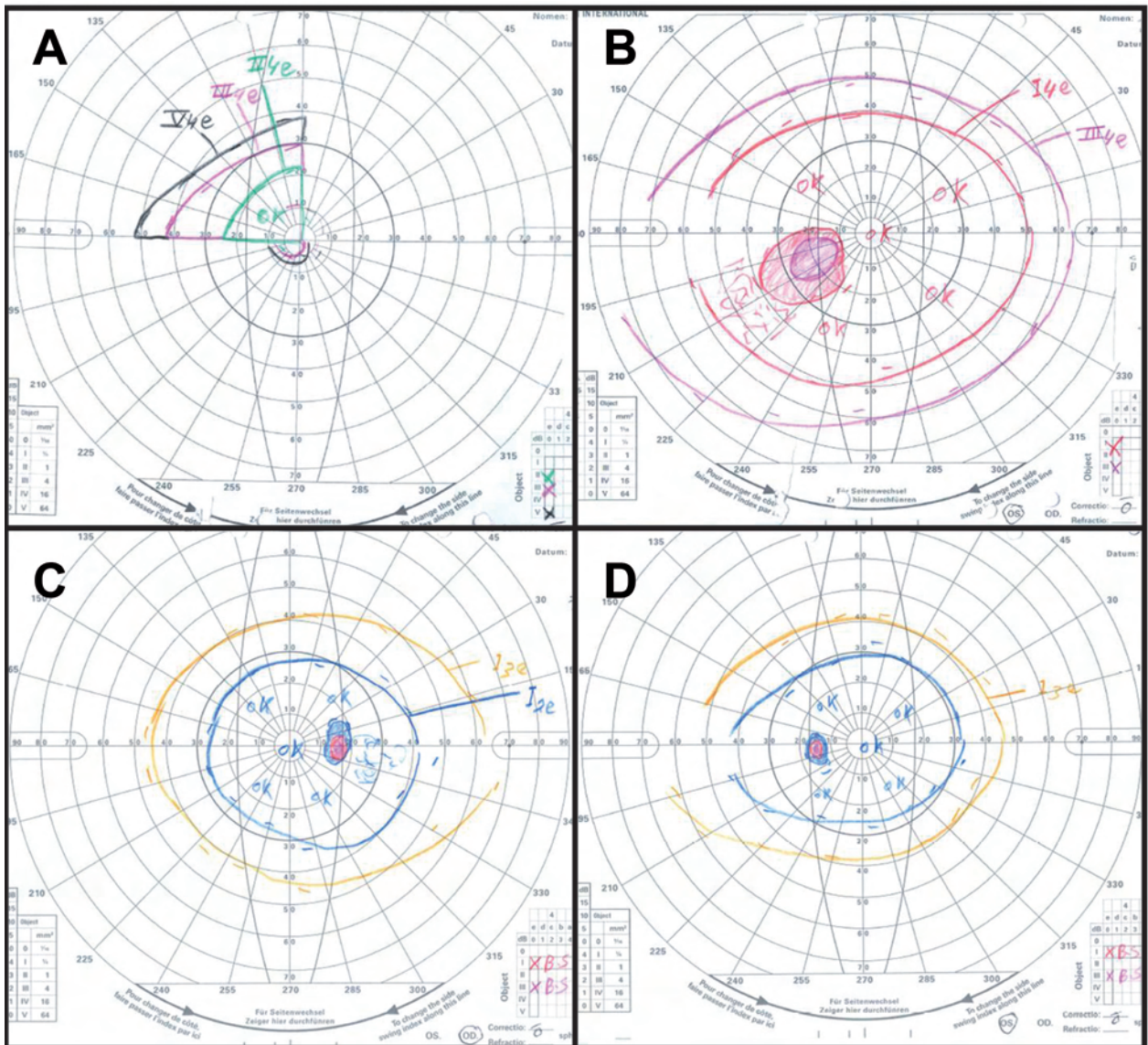


Fig. 11. Campos visuais de Goldmann de um caso de neuropatia ótica por OG, submetido a descompressão orbitária (A e B - pré-operatório; C e D - pós-operatório).

ser necessário para melhorar as alterações oftálmicas residuais, devendo ser apenas considerado quando há inatividade da doença durante pelo menos 6 meses.⁶⁰ Quando são necessários vários procedimentos cirúrgicos estes devem ter uma ordem sequencial (Fig.12). A descompressão da órbita pode alterar o equilíbrio oculomotor e a posição das pálpebras, pelo que deve preceder a correção do estrabismo e a cirurgia palpebral.¹⁶⁵

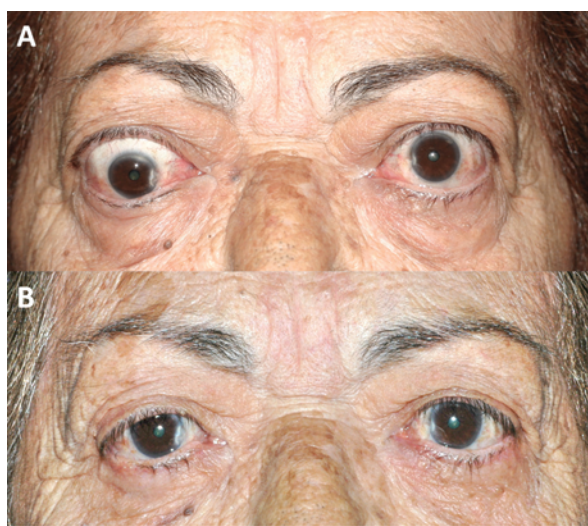

Fig. 12. Doente com orbitopatia de Graves inativa submetido a 3 cirurgias de forma sequencial: descompressão da órbita, cirurgia de estrabismo e cirurgia palpebral.

TRATAMENTO DA ORBITOPATIA DE GRAVES BASEADO NA EVIDÊNCIA

A função tiroideia deve ser normalizada, podendo só por si melhorar os sinais e sintomas da OG (recomendação forte, evidência moderada).^{27, 59} O tabagismo está associado ao agravamento da OG e recomenda-se a sua suspensão em todos os pacientes (recomendação forte, evidência moderada).^{75, 166}

Na OG ligeira, para além do tratamento sintomático, recomenda-se a suplementação com selénio (recomendação forte, evidência moderada).⁹⁸

Os corticóides sistémicos são os fármacos de primeira linha no tratamento da OG moderada a grave (recomendação forte, evidência elevada).^{100, 111} O tratamento com RO está recomendado na OG ativa e com alteração da motilidade ocular (recomendação forte, evidência moderada).^{123, 167} A combinação de corticóides com RO tem uma recomendação forte e uma evidência elevada na OG ativa com alteração da motilidade ocular e é superior a cada um dos tratamentos isolados.^{113, 139, 140} Faltam, no entanto, estudos clínicos randomizados que comparem a corticoterapia endovenosa isolada ou associada a RO.

Nos casos de OG moderada a grave, que não respondam

à corticoterapia ou que recidem após os pulsos de corticóides endovenosos, está recomendado um tratamento combinado com imunossuppressores não esteróides, como por exemplo a ciclosporina, que é mais eficaz que a corticoterapia isolada (recomendação moderada, evidência moderada).

O tratamento da neuropatia ótica associada a OG muito grave com corticóides endovenosos não é adequadamente baseado na evidência porque o número de pacientes é pequeno e só existe um estudo controlado e randomizado (recomendação forte, evidência moderada).¹⁶²

São necessários estudos controlados e randomizados para poder propor o uso de rituximab ou tocilizumab no tratamento da OG moderada a grave (recomendação fraca, evidência baixa).^{157, 160}

Na fase inativa, a descompressão da órbita deve preceder a correção de estrabismo e cirurgia palpebral nos doentes que necessitem das 3 cirurgias (recomendação moderada, evidência baixa).^{60, 79, 165}

CONCLUSÃO

A OG é uma doença inflamatória e autoimune da órbita. A sua origem multifatorial caracteriza-se por uma base genética complexa que age em combinação com fatores não genéticos que contribuem para a expressão diversificada da doença.

A distinção entre as fases ativa e inativa da doença é um passo importante, pois o tratamento adequado vai depender da atividade e gravidade da doença.

A abordagem terapêutica da OG deve ser feita por uma equipa multidisciplinar. O tabagismo está associado a um pior prognóstico desta doença, pelo que deve ser suspenso. É, também, essencial restaurar e manter o estado eutiroideu. Na OG ligeira recomenda-se a suplementação com selénio oral. O tratamento sintomático é geralmente suficiente.

Na OG moderada a grave e ativa é recomendado o tratamento com pulsos de metilprednisolona que é mais eficaz e tem menos efeitos secundários que a corticoterapia oral. Geralmente é usada uma administração semanal e a dose cumulativa não deve exceder os 8 g. A RO também é eficaz, isolada ou em associação com os corticóides, particularmente nos casos de alteração da motilidade ocular.

A neuropatia ótica associada a OG deve ser tratada com metilprednisolona endovenosa em pulsos. Se a acuidade visual não recuperar, está indicada a descompressão orbitária de urgência.

Na fase inativa da doença, a cirurgia de reabilitação está indicada para tratamentos das alterações sequelares (proptose, estrabismo restritivo e retração palpebral), com ordem sequencial.

A qualidade de vida está seriamente limitada nos pacientes com OG e permanece comprometida mesmo depois de todos os tratamentos.

REFERÊNCIAS

1. Bahn RS. Graves' ophthalmopathy. *N Engl J Med* 2010;362:726-38.
2. Graves R. Clinical lectures delivered by Robert J. Graves, M.D., at the Meath Hospital during the Session of 1834-1835. *London Medical and Surgical Journal* 1835;7:516-7.
3. Parry C. Collections from the unpublished medical writings of the late Caleb Hillier Parry. London: Underwoods; 1825.
4. v.Basedow C. Exophthalmusphtalmos durch Hypertrophie des Zellgewebes in der Augenhöhle. *Wochenschrift für die gesamte Heilkunde* 14 1840 13:14
5. Bartley GB, Fatourech V, Kadrmas EF, Jacobsen SJ, Ilstrup DM, Garrity JA, et al. Clinical features of Graves' ophthalmopathy in an incidence cohort. *Am J Ophthalmol* 1996;121:284-90.
6. Melcescu E, Horton WB, Kim D, Vijayakumar V, Corbett JJ, Crowder KW, et al. Graves orbitopathy: update on diagnosis and therapy. *South Med J* 2014;107:34-43.
7. Iyer S, Bahn R. Immunopathogenesis of Graves' ophthalmopathy: the role of the TSH receptor. *Best Pract Res Clin Endocrinol Metab* 2012;26:281-9.
8. Wiersinga WM, Smit T, van der Gaag R, Koornneef L. Temporal relationship between onset of Graves' ophthalmopathy and onset of thyroidal Graves' disease. *J Endocrinol Invest* 1988;11:615-9.
9. Bartley GB. The epidemiologic characteristics and clinical course of ophthalmopathy associated with autoimmune thyroid disease in Olmsted County, Minnesota. *Trans Am Ophthalmol Soc* 1994;92:477-588.
10. Stan MN, Bahn RS. Risk factors for development or deterioration of Graves' ophthalmopathy. *Thyroid* 2010;20:777-83.
11. Perros P, Crombie AL, Matthews JN, Kendall-Taylor P. Age and gender influence the severity of thyroid-associated ophthalmopathy: a study of 101 patients attending a combined thyroid-eye clinic. *Clin Endocrinol (Oxf)* 1993;38:367-72.
12. Burch HB, Wartofsky L. Graves' ophthalmopathy: current concepts regarding pathogenesis and management. *Endocr Rev* 1993;14:747-93.
13. Kendler DL, Lippa J, Rootman J. The initial clinical characteristics of Graves' orbitopathy vary with age and sex. *Arch Ophthalmol* 1993;111:197-201.
14. Lim SL, Lim AK, Mumtaz M, Hussein E, Wan Bebakar WM, Khir AS. Prevalence, risk factors, and clinical features of thyroid-associated ophthalmopathy in multiethnic Malaysian patients with Graves' disease. *Thyroid* 2008;18:1297-301.
15. Tellez M, Cooper J, Edmonds C. Graves' ophthalmopathy in relation to cigarette smoking and ethnic origin. *Clin Endocrinol (Oxf)* 1992;36:291-4.
16. Rootman J, Dolman P. Thyroid orbitopathy. Rootman J, editor. *Diseases of the orbit: a multidisciplinary approach*. Philadelphia Lippincott Williams & Wilkins 2003:169-212.
17. Jacobson EM, Tomer Y. The genetic basis of thyroid autoimmunity. *Thyroid* 2007;17:949-61.
18. Huber AK, Jacobson EM, Jazdzewski K, Concepcion ES, Tomer Y. Interleukin (IL)-23 receptor is a major susceptibility gene for Graves' ophthalmopathy: the IL-23/T-helper 17 axis extends to thyroid autoimmunity. *J Clin Endocrinol Metab* 2008;93:1077-81.
19. Chong KK, Chiang SW, Wong GW, Tam PO, Ng TK, Hu YJ, et al. Association of CTLA-4 and IL-13 gene polymorphisms with Graves' disease and ophthalmopathy in Chinese children. *Invest Ophthalmol Vis Sci* 2008;49:2409-15.
20. Khalilzadeh O, Anvari M, Esteghamati A, Mahmoudi M, Tahvildari M, Rashidi A, et al. Graves' ophthalmopathy and gene polymorphisms in interleukin-1alpha, interleukin-1beta, interleukin-1 receptor and interleukin-1 receptor antagonist. *Clin Experiment Ophthalmol* 2009;37:614-9.
21. Alevizaki M, Mantzou E, Cimponeriu A, Saltiki K, Philippou G, Wiersinga W. The Pro 12 Ala PPAR gamma gene polymorphism: possible modifier of the activity and severity of thyroid-associated orbitopathy (TAO). *Clin Endocrinol (Oxf)* 2009;70:464-8.
22. Baujat B, Krastinova D, Bach CA, Coquille F, Chabolle F. Orbital morphology in exophthalmos and exorbitism. *Plast Reconstr Surg* 2006;117:542-50; discussion 51-2.
23. Salvi M, Pedrazzoni M, Girasole G, Giuliani N, Minelli R, Wall JR, et al. Serum concentrations of proinflammatory cytokines in Graves' disease: effect of treatment, thyroid function, ophthalmopathy and cigarette smoking. *Eur J Endocrinol* 2000;143:197-202.
24. Krassas GE, Segni M, Wiersinga WM. Childhood Graves' ophthalmopathy: results of a European questionnaire study. *Eur J Endocrinol* 2005;153:515-21.
25. Traisk F, Tallstedt L, Abraham-Nordling M, Andersson T, Berg G, Calissendorff J, et al. Thyroid-associated ophthalmopathy after treatment for Graves' hyperthyroidism with antithyroid drugs or iodine-131. *J Clin Endocrinol Metab* 2009;94:3700-7.
26. DeGroot LJ, Manglabruks A, McCormick M. Comparison of RA 131I treatment protocols for Graves' disease. *J Endocrinol Invest* 1990;13:111-8.
27. Prummel MF, Wiersinga WM, Mourits MP, Koornneef L, Berghout A, van der Gaag R. Effect of abnormal thyroid function on the severity of Graves' ophthalmopathy. *Arch Intern Med* 1990;150:1098-101.
28. Forbes G, Gorman CA, Brennan MD, Gehring DG, Ilstrup DM, Earnest Ft. Ophthalmopathy of Graves' disease: computerized volume measurements of the orbital fat and muscle. *AJNR Am J Neuroradiol* 1986;7:651-6.
29. Bartley GB, Gorman CA. Diagnostic criteria for Graves' ophthalmopathy. *Am J Ophthalmol* 1995;119:792-5.
30. Wiersinga WM, Bartalena L. Epidemiology and prevention of Graves' ophthalmopathy. *Thyroid* 2002;12:855-60.


31. Enzmann DR, Donaldson SS, Kriss JP. Appearance of Graves' disease on orbital computed tomography. *J Comput Assist Tomogr* 1979;3:815-9.
32. Wiersinga WM, Smit T, van der Gaag R, Mourits M, Koornneef L. Clinical presentation of Graves' ophthalmopathy. *Ophthalmic Res* 1989;21:73-82.
33. Saavedra IG, Fernández NT. Orbitopatia de Graves. Barcelona: Editorial Glosa, S. L.; 2011.
34. Nunery WR. Ophthalmic Graves' disease. A dual theory of pathogenesis. *Ophthalm Clin North America* 1991;73-87.
35. Bartley GB. Rundle and his curve. *Arch Ophthalmol* 2011;129:356-8.
36. Perros P, Kendall-Taylor P. Natural history of thyroid eye disease. *Thyroid* 1998;8:423-5.
37. Menconi F, Profilo MA, Leo M, Sisti E, Altea MA, Rocchi R, et al. Spontaneous Improvement of Untreated Mild Graves' Ophthalmopathy: Rundle's Curve Revisited. *Thyroid* 2014;24:60-6.
38. Mourits MP, Koornneef L, Wiersinga WM, Prummel MF, Berghout A, van der Gaag R. Clinical criteria for the assessment of disease activity in Graves' ophthalmopathy: a novel approach. *Br J Ophthalmol* 1989;73:639-44.
39. Gerding MN, van der Meer JW, Broenink M, Bakker O, Wiersinga WM, Prummel MF. Association of thyrotrophin receptor antibodies with the clinical features of Graves' ophthalmopathy. *Clin Endocrinol (Oxf)* 2000;52:267-71.
40. Bartalena L, Baldeschi L, Dickinson A, Eckstein A, Kendall-Taylor P, Marcocci C, et al. Consensus statement of the European Group on Graves' orbitopathy (EUGOGO) on management of GO. *Eur J Endocrinol* 2008;158:273-85.
41. Dolman PJ, Rootman J. VISA Classification for Graves orbitopathy. *Ophthalm Plast Reconstr Surg* 2006;22:319-24.
42. Michalek K, Morshed SA, Latif R, Davies TF. TSH receptor autoantibodies. *Autoimmun Rev* 2009;9:113-6.
43. Jang SY, Shin DY, Lee EJ, Choi YJ, Lee SY, Yoon JS. Correlation between TSH receptor antibody assays and clinical manifestations of Graves' orbitopathy. *Yonsei Med J* 2013;54:1033-9.
44. Maugeudre D, Massart C. Clinical value of a new TSH binding inhibitory activity assay using human TSH receptors in the follow-up of antithyroid drug treated Graves' disease. Comparison with thyroid stimulating antibody bioassay. *Clin Endocrinol (Oxf)* 2001;54:89-96.
45. Tada H, Mizuta I, Takano T, Tatsumi KI, Izumi Y, Hidaka Y, et al. Blocking-type anti-TSH receptor antibodies and relation to responsiveness to antithyroid drug therapy and remission in Graves' disease. *Clin Endocrinol (Oxf)* 2003;58:403-8.
46. Khoo DH, Ho SC, Seah LL, Fong KS, Tai ES, Chee SP, et al. The combination of absent thyroid peroxidase antibodies and high thyroid-stimulating immunoglobulin levels in Graves' disease identifies a group at markedly increased risk of ophthalmopathy. *Thyroid* 1999;9:1175-80.
47. Wakelkamp IM, Bakker O, Baldeschi L, Wiersinga WM, Prummel MF. TSH-R expression and cytokine profile in orbital tissue of active vs. inactive Graves' ophthalmopathy patients. *Clin Endocrinol (Oxf)* 2003;58:280-7.
48. Morris GL, 3rd, Hay ID, Nelson RE, Jiang NS. Clinical utility of thyrotrophin-receptor antibody assays: comparison of radioreceptor and bioassay methods. *Mayo Clinic Proc* 1998;707-17.
49. Eckstein AK, Plicht M, Lax H, Neuhauser M, Mann K, Lederbogen S, et al. Thyrotrophin receptor autoantibodies are independent risk factors for Graves' ophthalmopathy and help to predict severity and outcome of the disease. *J Clin Endocrinol Metab* 2006;91:3464-70.
50. Eckstein AK, Lax H, Losch C, Glowacka D, Plicht M, Mann K, et al. Patients with severe Graves' ophthalmopathy have a higher risk of relapsing hyperthyroidism and are unlikely to remain in remission. *Clin Endocrinol (Oxf)* 2007;67:607-12.
51. Eckstein AK, Plicht M, Lax H, Hirche H, Quadbeck B, Mann K, et al. Clinical results of anti-inflammatory therapy in Graves' ophthalmopathy and association with thyroidal autoantibodies. *Clin Endocrinol (Oxf)* 2004;61:612-8.
52. Rabinowitz MP, Carrasco JR. Update on advanced imaging options for thyroid-associated orbitopathy. *Saudi J Ophthalmol* 2012;26:385-92.
53. Kirsch E, Hammer B, von Arx G. Graves' orbitopathy: current imaging procedures. *Swiss Med Wkly* 2009;139:618-23.
54. Fledelius HC, Zimmermann-Belsing T, Feldt-Rasmussen U. Ultrasonically measured horizontal eye muscle thickness in thyroid associated orbitopathy: cross-sectional and longitudinal aspects in a Danish series. *Acta Ophthalmol Scand* 2003;81:143-50.
55. Ben Simon GJ, Syed HM, Douglas R, McCann JD, Goldberg RA. Extraocular muscle enlargement with tendon involvement in thyroid-associated orbitopathy. *Am J Ophthalmol* 2004;137:1145-7.
56. Glinoeer D, de Nayer P, Bex M. Effects of l-thyroxine administration, TSH-receptor antibodies and smoking on the risk of recurrence in Graves' hyperthyroidism treated with antithyroid drugs: a double-blind prospective randomized study. *Eur J Endocrinol* 2001;144:475-83.
57. Bartalena L, Marcocci C, Bogazzi F, Manetti L, Tanda ML, Dell'Unto E, et al. Relation between therapy for hyperthyroidism and the course of Graves' ophthalmopathy. *N Engl J Med* 1998;338:73-8.
58. Eckstein A, Quadbeck B, Mueller G, Rettenmeier AW, Hoermann R, Mann K, et al. Impact of smoking on the response to treatment of thyroid associated ophthalmopathy. *Br J Ophthalmol* 2003;87:773-6.
59. Tallstedt L, Lundell G, Torring O, Wallin G, Ljunggren JG, Blomgren H, et al. Occurrence of ophthalmopathy after treatment for Graves' hyperthyroidism. The Thyroid Study Group. *N Engl J Med* 1992;326:1733-8.

60. Wiersinga WM, Kahaly GJ. Graves' Orbitopathy. A multidisciplinary approach - questions and answers. *Basel Karger 2nd edition* 2010:100-88.
61. Bartalena L. The dilemma of how to manage Graves' hyperthyroidism in patients with associated orbitopathy. *J Clin Endocrinol Metab* 2011;96:592-9.
62. Wiersinga WM. Preventing Graves' ophthalmopathy. *N Engl J Med* 1998;338:121-2.
63. Marcocci C, Bartalena L, Pinchera A. Ablative or non-ablative therapy for Graves' hyperthyroidism in patients with ophthalmopathy? *J Endocrinol Invest* 1998;21:468-71.
64. Solomon B, Glinoeir D, Lagasse R, Wartofsky L. Current trends in the management of Graves' disease. *J Clin Endocrinol Metab* 1990;70:1518-24.
65. Vitti P, Rago T, Chiovato L, Pallini S, Santini F, Fiore E, et al. Clinical features of patients with Graves' disease undergoing remission after antithyroid drug treatment. *Thyroid* 1997;7:369-75.
66. Cooper DS. Antithyroid drugs. *N Engl J Med* 2005;352:905-17.
67. Bartalena L, Marcocci C, Bogazzi F, Panicucci M, Lepri A, Pinchera A. Use of corticosteroids to prevent progression of Graves' ophthalmopathy after radioiodine therapy for hyperthyroidism. *N Engl J Med* 1989;321:1349-52.
68. Bartalena L, Pinchera A, Marcocci C. Management of Graves' ophthalmopathy: reality and perspectives. *Endocr Rev* 2000;21:168-99.
69. Acharya SH, Avenell A, Philip S, Burr J, Bevan JS, Abraham P. Radioiodine therapy (RAI) for Graves' disease (GD) and the effect on ophthalmopathy: a systematic review. *Clin Endocrinol (Oxf)* 2008;69:943-50.
70. Laurberg P, Wallin G, Tallstedt L, Abraham-Nordling M, Lundell G, Torring O. TSH-receptor autoimmunity in Graves' disease after therapy with anti-thyroid drugs, surgery, or radioiodine: a 5-year prospective randomized study. *Eur J Endocrinol* 2008;158:69-75.
71. Perros P, Kendall-Taylor P, Neoh C, Frewin S, Dickinson J. A prospective study of the effects of radioiodine therapy for hyperthyroidism in patients with minimally active graves' ophthalmopathy. *J Clin Endocrinol Metab* 2005;90:5321-3.
72. Karlsson F, Westermark K, Dahlberg PA, Jansson R, Enoksson P. Ophthalmopathy and thyroid stimulation. *Lancet* 1989;2:691.
73. Tallstedt L, Lundell G, Blomgren H, Bring J. Does early administration of thyroxine reduce the development of Graves' ophthalmopathy after radioiodine treatment? *Eur J Endocrinol* 1994;130:494-7.
74. Stan MN, Durski JM, Brito JP, Bhagra S, Thapa P, Bahn RS. Cohort study on radioactive iodine-induced hypothyroidism: implications for Graves' ophthalmopathy and optimal timing for thyroid hormone assessment. *Thyroid* 2013;23:620-5.
75. Bartalena L, Marcocci C, Tanda ML, Manetti L, Dell'Unto E, Bartolomei MP, et al. Cigarette smoking and treatment outcomes in Graves ophthalmopathy. *Ann Intern Med* 1998;129:632-5.
76. Pinchera A, Bartalena L, Marcocci C. Therapeutic controversies. Radioiodine may be bad for Graves' ophthalmopathy, but. *J Clin Endocrinol Metab* 1995;80:342-5.
77. Bahn RS, Burch HB, Cooper DS, Garber JR, Greenlee MC, Klein I, et al. Hyperthyroidism and other causes of thyrotoxicosis: management guidelines of the American Thyroid Association and American Association of Clinical Endocrinologists. *Endocr Pract* 2011;17:456-520.
78. Tanda ML, Lai A, Bartalena L. Relation between Graves' orbitopathy and radioiodine therapy for hyperthyroidism: facts and unsolved questions. *Clin Endocrinol (Oxf)* 2008;69:845-7.
79. Marcocci C, Altea MA, Leo M. Treatment options for Graves' orbitopathy. *Expert Opin Pharmacother* 2012;13:795-806.
80. Lai A, Sassi L, Compri E, Marino F, Sivelli P, Piantanida E, et al. Lower dose prednisone prevents radioiodine-associated exacerbation of initially mild or absent graves' orbitopathy: a retrospective cohort study. *J Clin Endocrinol Metab* 2010;95:1333-7.
81. Miccoli P, Vitti P, Rago T, Iacconi P, Bartalena L, Bogazzi F, et al. Surgical treatment of Graves' disease: subtotal or total thyroidectomy? *Surgery* 1996;120:1020-4; discussion 4-5.
82. Guo Z, Yu P, Liu Z, Si Y, Jin M. Total thyroidectomy vs bilateral subtotal thyroidectomy in patients with Graves' diseases: a meta-analysis of randomized clinical trials. *Clin Endocrinol (Oxf)* 2013;79:739-46.
83. Marcocci C, Bartalena L, Bogazzi F, Bruno-Bossio G, Pinchera A. Relationship between Graves' ophthalmopathy and type of treatment of Graves' hyperthyroidism. *Thyroid* 1992;2:171-8.
84. Bartalena L, Tanda ML, Piantanida E, Lai A, Pinchera A. Relationship between management of hyperthyroidism and course of the ophthalmopathy. *J Endocrinol Invest* 2004;27:288-94.
85. Marcocci C, Bruno-Bossio G, Manetti L, Tanda ML, Miccoli P, Iacconi P, et al. The course of Graves' ophthalmopathy is not influenced by near total thyroidectomy: a case-control study. *Clin Endocrinol (Oxf)* 1999;51:503-8.
86. Witte J, Goretzki PE, Dotzenrath C, Simon D, Felis P, Neubauer M, et al. Surgery for Graves' disease: total versus subtotal thyroidectomy-results of a prospective randomized trial. *World J Surg* 2000;24:1303-11.
87. Jarhult J, Rudberg C, Larsson E, Selvander H, Sjovall K, Winsa B, et al. Graves' disease with moderate-severe endocrine ophthalmopathy-long term results of a prospective, randomized study of total or subtotal thyroid resection. *Thyroid* 2005;15:1157-64.
88. Barczynski M, Konturek A, Hubalewska-Dydejczyk A, Golkowski F, Nowak W. Randomized clinical trial of bilateral subtotal thyroidectomy versus total thyroid-

- ectomy for Graves' disease with a 5-year follow-up. *Br J Surg* 2012;99:515-22.
89. Menconi F, Marino M, Pinchera A, Rocchi R, Mazzi B, Nardi M, et al. Effects of total thyroid ablation versus near-total thyroidectomy alone on mild to moderate Graves' orbitopathy treated with intravenous glucocorticoids. *J Clin Endocrinol Metab* 2007;92:1653-8.
 90. Torring O, Tallstedt L, Wallin G, Lundell G, Ljunggren JG, Taube A, et al. Graves' hyperthyroidism: treatment with antithyroid drugs, surgery, or radioiodine--a prospective, randomized study. Thyroid Study Group. *J Clin Endocrinol Metab* 1996;81:2986-93.
 91. Grodski S, Stalberg P, Robinson BG, Delbridge LW. Surgery versus radioiodine therapy as definitive management for graves' disease: the role of patient preference. *Thyroid* 2007;17:157-60.
 92. Perros P, Crombie AL, Kendall-Taylor P. Natural history of thyroid associated ophthalmopathy. *Clin Endocrinol (Oxf)* 1995;42:45-50.
 93. Noth D, Gebauer M, Muller B, Burgi U, Diem P. Graves' ophthalmopathy: natural history and treatment outcomes. *Swiss Med Wkly* 2001;131:603-9.
 94. Prummel MF, Terwee CB, Gerding MN, Baldeschi L, Mourits MP, Blank L, et al. A randomized controlled trial of orbital radiotherapy versus sham irradiation in patients with mild Graves' ophthalmopathy. *J Clin Endocrinol Metab* 2004;89:15-20.
 95. Uddin JM, Davies PD. Treatment of upper eyelid retraction associated with thyroid eye disease with subconjunctival botulinum toxin injection. *Ophthalmology* 2002;109:1183-7.
 96. Terwee CB, Gerding MN, Dekker FW, Prummel MF, Wiersinga WM. Development of a disease specific quality of life questionnaire for patients with Graves' ophthalmopathy: the GO-QOL. *Br J Ophthalmol* 1998;82:773-9.
 97. Wiersinga WM, Prummel MF, Terwee CB. Effects of Graves' ophthalmopathy on quality of life. *J Endocrinol Invest* 2004;27:259-64.
 98. Marcocci C, Kahaly GJ, Krassas GE, Bartalena L, Prummel M, Stahl M, et al. Selenium and the course of mild Graves' orbitopathy. *N Engl J Med* 2011;364:1920-31.
 99. Stemberger K, Kahaly GJ, Pitz S. Update on thyroid eye disease. *Compr Ophthalmol Update* 2006;7:287-98.
 100. Abalkhail S, Doi SA, Al-Shoumer KA. The use of corticosteroids versus other treatments for Graves' ophthalmopathy: a quantitative evaluation. *Med Sci Monit* 2003;9:CR477-83.
 101. Kahaly GJ, Petrak F, Hardt J, Pitz S, Egle UT. Psychosocial morbidity of Graves' orbitopathy. *Clin Endocrinol (Oxf)* 2005;63:395-402.
 102. Tehrani M, Krummenauer F, Mann WJ, Pitz S, Dick HB, Kahaly GJ. Disease-specific assessment of quality of life after decompression surgery for Graves' ophthalmopathy. *Eur J Ophthalmol* 2004;14:193-9.
 103. Prummel MF, Mourits MP, Blank L, Berghout A, Koornneef L, Wiersinga WM. Randomized double-blind trial of prednisone versus radiotherapy in Graves' ophthalmopathy. *Lancet* 1993;342:949-54.
 104. Bartalena L, Tanda ML. Clinical practice. Graves' ophthalmopathy. *N Engl J Med* 2009;360:994-1001.
 105. Macchia PE, Bagattini M, Lupoli G, Vitale M, Vitale G, Fenzi G. High-dose intravenous corticosteroid therapy for Graves' ophthalmopathy. *J Endocrinol Invest* 2001;24:152-8.
 106. Kauppinen-Makelin R, Karma A, Leinonen E, Loytyniemi E, Salonen O, Sane T, et al. High dose intravenous methylprednisolone pulse therapy versus oral prednisone for thyroid-associated ophthalmopathy. *Acta Ophthalmol Scand* 2002;80:316-21.
 107. Ng CM, Yuen HK, Choi KL, Chan MK, Yuen KT, Ng YW, et al. Combined orbital irradiation and systemic steroids compared with systemic steroids alone in the management of moderate-to-severe Graves' ophthalmopathy: a preliminary study. *Hong Kong Med J* 2005;11:322-30.
 108. Kahaly GJ, Pitz S, Hommel G, Dittmar M. Randomized, single blind trial of intravenous versus oral steroid monotherapy in Graves' orbitopathy. *J Clin Endocrinol Metab* 2005;90:5234-40.
 109. Aktaran S, Akarsu E, Erbagci I, Araz M, Okumus S, Kartal M. Comparison of intravenous methylprednisolone therapy vs. oral methylprednisolone therapy in patients with Graves' ophthalmopathy. *Int J Clin Pract* 2007;61:45-51.
 110. van Geest RJ, Sasim IV, Koppeschaar HP, Kalmann R, Stravers SN, Bijlsma WR, et al. Methylprednisolone pulse therapy for patients with moderately severe Graves' orbitopathy: a prospective, randomized, placebo-controlled study. *Eur J Endocrinol* 2008;158:229-37.
 111. Stiebel-Kalish H, Robenshtok E, Hasanreisoglu M, Ezrachi D, Shimon I, Leibovici L. Treatment modalities for Graves' ophthalmopathy: systematic review and metaanalysis. *J Clin Endocrinol Metab* 2009;94:2708-16.
 112. Marcocci C, Tanda ML, Manetti L. Intravenous and oral glucocorticoid therapy in patients with severe Graves' ophthalmopathy: results of a randomized, single-blind, prospective study. *J Endocrinol Invest* 1999;22:104.
 113. Marcocci C, Bartalena L, Tanda ML, Manetti L, Dell'Unto E, Rocchi R, et al. Comparison of the effectiveness and tolerability of intravenous or oral glucocorticoids associated with orbital radiotherapy in the management of severe Graves' ophthalmopathy: results of a prospective, single-blind, randomized study. *J Clin Endocrinol Metab* 2001;86:3562-7.
 114. Bartalena L, Krassas GE, Wiersinga W, Marcocci C, Salvi M, Daumerie C, et al. Efficacy and safety of three different cumulative doses of intravenous methylprednisolone for moderate to severe and active Graves' orbitopathy. *J Clin Endocrinol Metab* 2012;97:4454-63.
 115. Zang S, Ponto KA, Kahaly GJ. Clinical review: Intrave-

- nous glucocorticoids for Graves' orbitopathy: efficacy and morbidity. *J Clin Endocrinol Metab* 2011;96:320-32.
116. Marcocci C, Watt T, Altea MA, Rasmussen AK, Feldt-Rasmussen U, Orgiazzi J, et al. Fatal and non-fatal adverse events of glucocorticoid therapy for Graves' orbitopathy: a questionnaire survey among members of the European Thyroid Association. *Eur J Endocrinol* 2012;166:247-53.
 117. Marino M, Morabito E, Altea MA, Ambrogini E, Oliveri F, Brunetto MR, et al. Autoimmune hepatitis during intravenous glucocorticoid pulse therapy for Graves' ophthalmopathy treated successfully with glucocorticoids themselves. *J Endocrinol Invest* 2005;28:280-4.
 118. Salvi M, Vannucchi G, Sbrozzi F, Del Castello AB, Carnevali A, Fargion S, et al. Onset of autoimmune hepatitis during intravenous steroid therapy for thyroid-associated ophthalmopathy in a patient with Hashimoto's thyroiditis: case report. *Thyroid* 2004;14:631-4.
 119. Feldman-Billard S, Lissak B, Benrabah R, Kassaei R, Heron E. Intravenous pulse methylprednisolone therapy in eye disease: effect on glucose tolerance. *Ophthalmology* 2003;110:2369-71.
 120. Feldman-Billard S, Lissak B, Kassaei R, Benrabah R, Heron E. Short-term tolerance of pulse methylprednisolone therapy in patients with diabetes mellitus. *Ophthalmology* 2005;112:511-5.
 121. Bartalena L, Marcocci C, Tanda ML, Rocchi R, Mazzi B, Barbesino G, et al. Orbital radiotherapy for Graves' ophthalmopathy. *Thyroid* 2002;12:245-50.
 122. Kahaly GJ, Roesler HP, Kutzner J, Pitz S, Muller-Forell W, Beyer J, et al. Radiotherapy for thyroid-associated orbitopathy. *Exp Clin Endocrinol Diabetes* 1999;107 Suppl 5:S201-7.
 123. Bradley EA, Gower EW, Bradley DJ, Meyer DR, Cahill KV, Custer PL, et al. Orbital radiation for graves ophthalmopathy: a report by the American Academy of Ophthalmology. *Ophthalmology* 2008;115:398-409.
 124. Mourits MP, van Kempen-Harteveld ML, Garcia MB, Koppeschaar HP, Tick L, Terwee CB. Radiotherapy for Graves' orbitopathy: randomised placebo-controlled study. *Lancet* 2000;355:1505-9.
 125. Gorman CA, Garrity JA, Fatourech V, Bahn RS, Petersen IA, Stafford SL, et al. A prospective, randomized, double-blind, placebo-controlled study of orbital radiotherapy for Graves' ophthalmopathy. *Ophthalmology* 2001;108:1523-34.
 126. Bahn R. The EUGOGO consensus statement on the management of Graves' orbitopathy: equally applicable to North American clinicians and patients. *Thyroid* 2008;18:281-2.
 127. Kahaly GJ, Rosler HP, Pitz S, Hommel G. Low- versus high-dose radiotherapy for Graves' ophthalmopathy: a randomized, single blind trial. *J Clin Endocrinol Metab* 2000;85:102-8.
 128. Petersen IA, Kriss JP, McDougall IR, Donaldson SS. Prognostic factors in the radiotherapy of Graves' ophthalmopathy. *Int J Radiat Oncol Biol Phys* 1990;19:259-64.
 129. Pinchera A, Marcocci C, Bartalena L, Panicucci M, Marconcini C, Lepri A, et al. Orbital cobalt radiotherapy and systemic or retrobulbar corticosteroids for Graves' ophthalmopathy. *Horm Res* 1987;26:177-83.
 130. Wakelkamp IM, Tan H, Saeed P, Schlingemann RO, Verbraak FD, Blank LE, et al. Orbital irradiation for Graves' ophthalmopathy: Is it safe? A long-term follow-up study. *Ophthalmology* 2004;111:1557-62.
 131. Marcocci C, Bartalena L, Rocchi R, Marino M, Menconi F, Morabito E, et al. Long-term safety of orbital radiotherapy for Graves' ophthalmopathy. *J Clin Endocrinol Metab* 2003;88:3561-6.
 132. Snijders-Keilholz A, De Keizer RJ, Goslings BM, Van Dam EW, Jansen JT, Broerse JJ. Probable risk of tumour induction after retro-orbital irradiation for Graves' ophthalmopathy. *Radiother Oncol* 1996;38:69-71.
 133. Broerse JJ, Snijders-Keilholz A, Jansen JT, Zoetelief J, Klein C, Seegenschmiedt MH. Assessment of a carcinogenic risk for treatment of Graves' ophthalmopathy in dependence on age and irradiation geometry. *Radiother Oncol* 1999;53:205-8.
 134. Blank LE, Barendsen GW, Prummel MF, Stalpers L, Wiersinga W, Koornneel L. Probable risk of tumor induction after retro-orbital irradiation for Graves' ophthalmopathy. *Radiother Oncol* 1996;40:187-9.
 135. Kinyoun JL, Kalina RE, Brower SA, Mills RP, Johnson RH. Radiation retinopathy after orbital irradiation for Graves' ophthalmopathy. *Arch Ophthalmol* 1984;102:1473-6.
 136. Schaefer U, Hesselmann S, Micke O, Schueller P, Bruns F, Palma C, et al. A long-term follow-up study after retro-orbital irradiation for Graves' ophthalmopathy. *Int J Radiat Oncol Biol Phys* 2002;52:192-7.
 137. Marquez SD, Lum BL, McDougall IR, Katkuri S, Levin PS, MacManus M, et al. Long-term results of irradiation for patients with progressive Graves' ophthalmopathy. *Int J Radiat Oncol Biol Phys* 2001;51:766-74.
 138. Wiersinga WM. Management of Graves' ophthalmopathy. *Nat Clin Pract Endocrinol Metab* 2007;3:396-404.
 139. Bartalena L, Marcocci C, Chiovato L, Laddaga M, Lepri G, Andreani D, et al. Orbital cobalt irradiation combined with systemic corticosteroids for Graves' ophthalmopathy: comparison with systemic corticosteroids alone. *J Clin Endocrinol Metab* 1983;56:1139-44.
 140. Marcocci C, Bartalena L, Bogazzi F, Bruno-Bossio G, Lepri A, Pinchera A. Orbital radiotherapy combined with high dose systemic glucocorticoids for Graves' ophthalmopathy is more effective than radiotherapy alone: results of a prospective randomized study. *J Endocrinol Invest* 1991;14:853-60.
 141. Dickinson AJ, Vaidya B, Miller M, Coulthard A, Perros P, Baister E, et al. Double-blind, placebo-controlled trial of octreotide long-acting repeatable (LAR) in thyroid-associated ophthalmopathy. *J Clin Endocrinol Metab*

- 2004;89:5910-5.
142. Wemeau JL, Caron P, Beckers A, Rohmer V, Orgiazzi J, Borson-Chazot F, et al. Octreotide (long-acting release formulation) treatment in patients with graves' orbitopathy: clinical results of a four-month, randomized, placebo-controlled, double-blind study. *J Clin Endocrinol Metab* 2005;90:841-8.
 143. Stan MN, Garrity JA, Bradley EA, Woog JJ, Bahn MM, Brennan MD, et al. Randomized, double-blind, placebo-controlled trial of long-acting release octreotide for treatment of Graves' ophthalmopathy. *J Clin Endocrinol Metab* 2006;91:4817-24.
 144. Chang TC, Liao SL. Slow-release lanreotide in Graves' ophthalmopathy: A double-blind randomized, placebo-controlled clinical trial. *J Endocrinol Invest* 2006;29:413-22.
 145. Kahaly G, Schrezenmeir J, Krause U, Schweikert B, Meuer S, Muller W, et al. Cyclosporin and prednisone v. prednisone in treatment of Graves' ophthalmopathy: a controlled, randomized and prospective study. *Eur J Clin Invest* 1986;16:415-22.
 146. Prummel MF, Mourits MP, Berghout A, Krenning EP, van der Gaag R, Koornneef L, et al. Prednisone and cyclosporine in the treatment of severe Graves' ophthalmopathy. *N Engl J Med* 1989;321:1353-9.
 147. Perros P, Weightman DR, Crombie AL, Kendall-Taylor P. Azathioprine in the treatment of thyroid-associated ophthalmopathy. *Acta Endocrinol (Copenh)* 1990;122:8-12.
 148. Kahaly G. Nonsteroid immunosuppressants in endocrine orbitopathy. *Exp Clin Endocrinol* 1991;97:316-9.
 149. Kahaly G, Pitz S, Muller-Forell W, Hommel G. Randomized trial of intravenous immunoglobulins versus prednisolone in Graves' ophthalmopathy. *Clin Exp Immunol* 1996;106:197-202.
 150. Paridaens D, van den Bosch WA, van der Loos TL, Krenning EP, van Hagen PM. The effect of etanercept on Graves' ophthalmopathy: a pilot study. *Eye (Lond)* 2005;19:1286-9.
 151. Salvi M, Vannucchi G, Campi I, Curro N, Dazzi D, Simonetta S, et al. Treatment of Graves' disease and associated ophthalmopathy with the anti-CD20 monoclonal antibody rituximab: an open study. *Eur J Endocrinol* 2007;156:33-40.
 152. El Fassi D, Nielsen CH, Bonnema SJ, Hasselbalch HC, Hegedus L. B lymphocyte depletion with the monoclonal antibody rituximab in Graves' disease: a controlled pilot study. *J Clin Endocrinol Metab* 2007;92:1769-72.
 153. Silkiss RZ, Reier A, Coleman M, Lauer SA. Rituximab for thyroid eye disease. *Ophthalm Plast Reconstr Surg* 2010;26:310-4.
 154. Khanna D, Chong KK, Afifiyan NF, Hwang CJ, Lee DK, Garneau HC, et al. Rituximab treatment of patients with severe, corticosteroid-resistant thyroid-associated ophthalmopathy. *Ophthalmology* 2010;117:133-9 e2.
 155. Salvi M, Vannucchi G, Curro N, Introna M, Rossi S, Bonara P, et al. Small dose of rituximab for graves orbitopathy: new insights into the mechanism of action. *Arch Ophthalmol* 2012;130:122-4.
 156. Mitchell AL, Gan EH, Morris M, Johnson K, Neoh C, Dickinson AJ, et al. The effect of B cell depletion therapy on anti-TSH receptor antibodies and clinical outcome in glucocorticoid-refractory Graves' orbitopathy. *Clin Endocrinol (Oxf)* 2013;79:437-42.
 157. Minakaran N, Ezra DG. Rituximab for thyroid-associated ophthalmopathy. *Cochrane Database Syst Rev* 2013;5:CD009226.
 158. Butnaru D, Perez-Moreiras JV, Sanchez-Ramon S. Anti-IL-6R therapy on Graves' ophthalmopathy. *Clin Immunol* 2013;147:120-1.
 159. Perez-Moreiras JV, Alvarez-Lopez A, Gomez EC. Treatment of active corticosteroid-resistant graves' orbitopathy. *Ophthalm Plast Reconstr Surg* 2014;30:162-7.
 160. ClinicalTrials.gov (homepage na internet). Tocilizumab Treatment in Graves' Ophthalmopathy (Graves' Orbitopathy or Thyroid Eye Disease) (GRC). Espanha: Centro Clínico Universitário de Santiago. Disponível em: <http://clinicaltrials.gov/show/NCT01297699>.
 161. Hart RH, Kendall-Taylor P, Crombie A, Perros P. Early response to intravenous glucocorticoids for severe thyroid-associated ophthalmopathy predicts treatment outcome. *J Ocul Pharmacol Ther* 2005;21:328-36.
 162. Wakelkamp IM, Baldeschi L, Saeed P, Mourits MP, Prummel MF, Wiersinga WM. Surgical or medical decompression as a first-line treatment of optic neuropathy in Graves' ophthalmopathy? A randomized controlled trial. *Clin Endocrinol (Oxf)* 2005;63:323-8.
 163. Khanna D, Chong KK, Afifiyan NF, Hwang CJ, Lee DK, Garneau HC, et al. Rituximab treatment of patients with severe, corticosteroid-resistant thyroid-associated ophthalmopathy. *Ophthalmology*;117:133-9 e2.
 164. Akamizu T, Kaneko H, Noguchi N, Kashii S, Nakao K. Moisture chamber for management of corneal ulcer due to Graves' ophthalmopathy. *Thyroid* 2000;10:1123-4.
 165. Shorr N, Seiff SR. The four stages of surgical rehabilitation of the patient with dysthyroid ophthalmopathy. *Ophthalmology* 1986;93:476-83.
 166. Vestergaard P. Smoking and thyroid disorders-a meta-analysis. *Eur J Endocrinol* 2002;146:153-61.
 167. Zoumalan CI, Cockerham KP, Turbin RE, Volpe NJ, Kazim M, Douglas RS, et al. Efficacy of corticosteroids and external beam radiation in the management of moderate to severe thyroid eye disease. *J Neuroophthalmol* 2007;27:205-14.



PUPILA
E
PÁLPEBRA

18

ANISOCÓRIA E ALTERAÇÕES PUPILARES

Pedro Fonseca

INTRODUÇÃO

As pupilas protegem a retina da sobreexposição luminosa e permitem profundidade de foco na visão de perto. O diâmetro pode variar entre 2 e 9 mm, diminuindo geralmente com a idade. A córnea funciona como uma lente convergente e aumenta o diâmetro aparente da pupila entre 8-13%¹.

O diâmetro pupilar varia com a contração do esfíncter e dilatador da pupila, cuja inervação depende do sistema nervoso parassimpático e simpático, respectivamente. A anisocória consiste na assimetria dos diâmetros pupilares igual ou superior a 0,4 mm². Assimetrias inferiores a 0,3 mm são relativamente frequentes e difíceis de detectar clinicamente³.

De um modo geral para efeitos de investigação etiológica, depois de excluir anomalias estruturais da íris ou do esfíncter pupilar, as causas de anisocória podem dividir-se consoante a reacção da pupila à luz naquelas em que existe assimetria do reflexo fotomotor (anomalias estruturais da íris, pupila tónica, parésia do III par e anisocória tóxica) ou em que o reflexo está bilateralmente preservado (anisocória fisiológica, síndrome de Horner).

ANOMALIAS ESTRUTURAIS DA ÍRIS

Todos os doentes com anisocória devem ser examinados na lâmpada de fenda para excluir anomalias estruturais da íris ou do esfíncter da pupila. Nestes casos não estão presentes nem alterações da motilidade ocular - (o que faz o diagnóstico diferencial, DD, com as parésias do III par), nem ptose (DD com parésias do III par e síndrome de Horner). As anomalias estruturais são uma causa frequente de anisocória e em muitos destes casos pode existir irregularidade do bordo pupilar e rupturas do esfíncter facilmente identificadas à biomicroscopia. Além disso, a biomicroscopia é importante para excluir as parésias sectoriais do esfíncter e os movimentos vermiformes que caracterizam a pupila tónica (de Adie). Outras causas possíveis de anomalias da estrutura da íris que determinam anisocória e que podem ser facilmente diagnosticadas à biomicroscopia são as uveítes anteriores, quer numa fase aguda em que a inflamação

intra-ocular geralmente induz miose, quer numa fase crónica em que podem existir sinéquias posteriores sequelares. A isquémia do esfíncter na sequência de uma crise de glaucoma agudo ou secundária a cirurgia intra-ocular pode induzir parésia do esfíncter e anisocória por midríase relativa^{4,5}. Muitos destes casos cursam com atrofia da íris e/ou esfíncter que é facilmente visualizável pela transiluminação da íris com a fenda de luz a incidir obliquamente na pupila (Fig. 1).

Um outro aspecto importante das anomalias estruturais da íris e esfíncter é poderem originar alterações do reflexo pupilar do lado afectado condicionando falsos positivos ou falsos negativos quando se realizam testes farmacológicos para confirmação de outras causas de anisocória. Nestes casos poderá ser útil recorrer a um simpaticomimético ou parassimpaticomimético tópico para confirmar a capacidade da pupila para dilatar ou contrair, respectivamente [recomendação forte, evidência baixa]⁶.

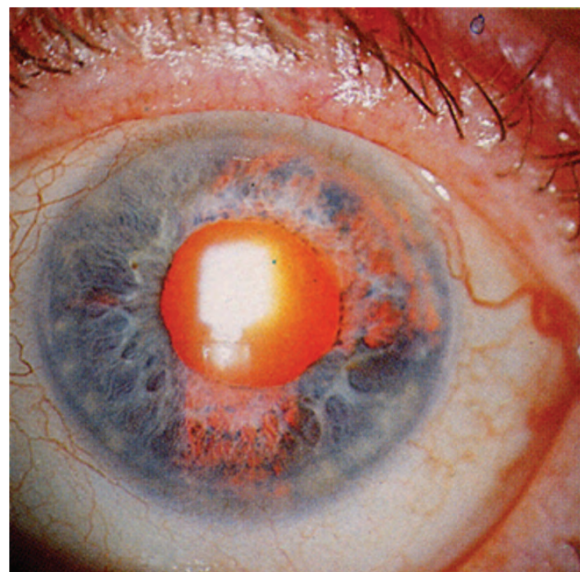


Fig. 1 – Midríase e atrofia da íris visível à transiluminação (fotografia cortesia Prof. Dr. Rui Proença).

ANISOCÓRIA FISIOLÓGICA

Praticamente ninguém tem pupilas absolutamente simétricas ao longo de toda a vida. De facto, cerca de 8% a 20% da população em idades jovens apresenta diferenças superiores a 0,4 mm^{7,8} e esta prevalência aumenta com a idade. A anisocória fisiológica é geralmente mais evidente em condições de baixa luminosidade. Nestes casos as pupilas reagem normalmente e de forma simétrica à luz, não existindo atraso na dilatação pupilar no escuro, como acontece na síndrome de Horner em que as pupilas também contraem normalmente com a luz. Pode ser importante a avaliação de fotografias antigas que demonstrem a cronicidade da anisocória e neste aspecto é, em geral, útil ampliar as fotografias (na lâmpada de fenda ou com uma lente de oftalmoscopia indirecta). Por fim, a ausência de ptose, de atraso na dilatação da pupila e o teste da cocaína ou da apraclonidina, ajudam no diagnóstico diferencial com a síndrome de Horner (Figs. 2 e 3). Ao contrário do que acontece nesta última situação, a anisocória fisiológica, por ser assintomática e não estar associada a etiologias potencialmente graves, não carece de investigação complementar [recomendação forte, evidência moderada].

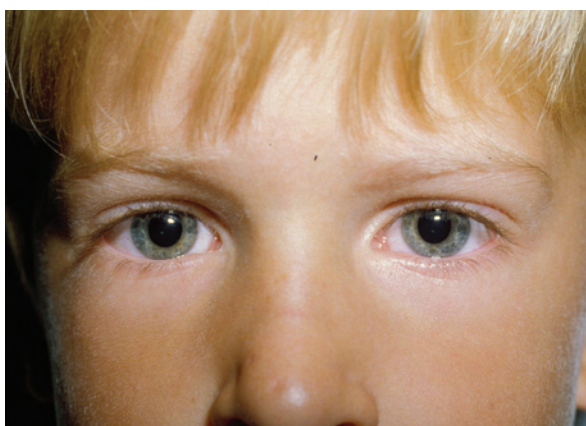
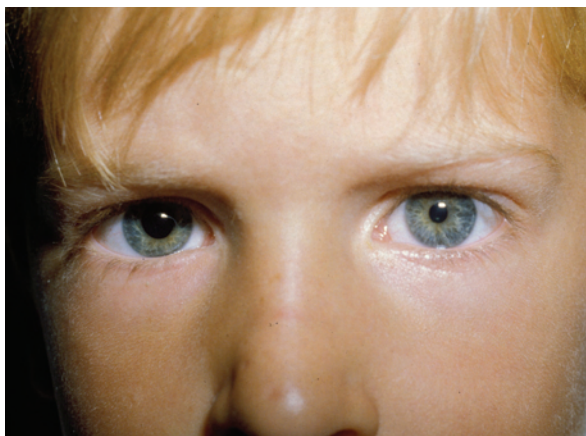
Fig. 2 – Anisocória fisiológica (fotografia cortesia Dr. Neil R. Miller).
Fig. 3 – O mesmo doente da figura 2, 45 minutos após instilação de cocaína a 10%. De notar que, ao contrário do que acontece na síndrome de Horner, na anisocória fisiológica ambas as pupilas dilatam após a instilação de cocaína (fotografia cortesia Dr. Neil R. Miller).

SÍNDROME DE HORNER

A síndrome de Horner caracteriza-se por miose e ptose ipsilaterais à interrupção da cadeia oculossimpática. Apesar de os sinais serem relativamente subtis as causas subjacentes são potencialmente graves, podendo constituir verdadeiras urgências médicas. Em casos de interrupção da cadeia oculossimpática proximal ao gânglio cervical superior pode ainda coexistir anidrose facial ipsilateral. Em crianças e adultos com síndrome de Horner prolongada pode existir ainda heterocromia da íris, em que a íris do lado afectado é mais clara.

A ptose na síndrome de Horner ocorre por parésia do músculo de Müller e, em regra, ligeira podendo inclusivamente estar ausente em 10% dos casos⁹. Para além de ptose da pálpebra superior pode existir ptose “invertida” da pálpebra inferior¹⁰, que surge mais elevada que a pálpebra inferior do olho adelfo com redução da abertura da fenda palpebral e pseudo-enoftalmia.

A miose resulta de interrupção da inervação simpática do músculo dilatador da pupila e torna-se especialmente aparente em condições escotópicas. Um aspecto muito característico é o atraso na dilatação da pupila miótica que é evidente sobretudo após cinco segundos no escuro, quando a pupila normal não miótica já dilatou praticamente por completo mas a pupila do lado afectado apenas começa a dilatar. Este atraso na dilatação, sendo característico¹¹ não está sempre presente e a sua ausência não exclui a síndrome de Horner¹². A contracção da pupila com a luz - dependente do parassimpático - não está afectada.

Além das dificuldades práticas em confirmar o atraso na dilatação no escuro existem várias etiologias onde podem coexistir ptose e miose¹³, pelo que se recomenda a confirmação farmacológica da síndrome de Horner (recomendação forte, evidência moderada). O teste tradicional é feito com colírio de cocaína a 10% que, ao inibir a recaptção da norepinefrina na fenda sináptica do músculo dilatador da pupila, induz dilatação da pupila do olho não envolvido mas não tem efeito sobre a pupila miótica do lado afectado, aumentando portanto o grau de anisocória¹⁴. No entanto, as dificuldades na obtenção de cocaína têm levado à substituição pela apraclonidina 0,5% (Iopidine® 5 mg/ml), antiglaucomatoso com acção simpaticomimética fraca. No caso da síndrome de Horner e por mecanismo de super-sensibilidade por desinervação, este agente induz midríase da pupila miótica envolvida, não tendo contudo efeito significativo do lado não afectado. Como resultado, ao fim de 30-45 minutos existe inversão da anisocória e a pupila do lado afectado pela síndrome de Horner passa a ter um diâmetro maior que a pupila do lado não afectado¹⁵ (Figs. 4 e 5). Apesar da utilidade do teste da apraclonidina no diagnóstico da síndrome de Horner, a eficácia em situações agudas em que ainda não se desenvolveu super-sensibilidade por desinervação ainda não está estabelecida¹⁶. Além disso, estão descritos

efeitos adversos graves após a utilização de apraclonidina em crianças com menos de 1 ano¹⁷, pelo que nestas quando for necessária confirmação farmacológica deve continuar a ser preferida a cocaína. [recomendação forte, evidência baixa]

Existem vários testes farmacológicos (hidroxianfetamina, tiramina) para localizar a causa da síndrome de Horner mas, além de não estarem disponíveis comercialmente e de implicarem atrasos no diagnóstico, não acrescentam informações úteis à localização pelo que devem ser tendencialmente abandonados.¹⁶ [recomendação forte, evidência moderada]

As lesões que causam a síndrome de Horner podem ocorrer em qualquer ponto da cadeia simpática de três neurónios que tem origem a nível da região pósterolateral do hipotálamo. O primeiro neurónio desce ao longo do tronco cerebral e medula cervical até as fibras emergirem a nível da coluna cervical inferior e dorsal superior (entre C8 e T1-T2). De seguida, as fibras do segundo neurónio cruzam o ápex do pulmão e sobem pela cadeia simpática cervical superior até fazerem sinapse no gânglio cervical superior, localizado entre a veia jugular e a carótida, de onde emerge o terceiro neurónio. As fibras responsáveis pela sudorese da face sobem ao longo da artéria carótida externa, enquanto as restantes fibras que vão inervar o olho, músculo de Müller e retractores da pálpebra inferior acompanham a carótida interna no seu trajecto intracraniano até chegarem ao seio cavernoso. Aqui juntam-se brevemente ao VI par e logo a seguir à primeira divisão do V par, passam o gânglio ciliar sem fazerem sinapse até terminarem nas estruturas que inervam. Facilmente se pode observar que existem ao longo deste longo trajecto múltiplas lesões potenciais que podem interromper a via simpática e originar síndrome de Horner, sendo fundamental pesquisar sinais e sintomas associados que ajudem à localização da lesão. Numa série retrospectiva de 52 doentes com síndrome de Horner¹⁸ a etiologia era conhecida em quase 2/3 dos casos aquando do diagnóstico. Na maioria dos restantes casos, a clínica associada permitiu dirigir a investigação imagiológica, sendo que em apenas 17% não existiam sinais e sintomas associados que permitissem dirigir a investigação imagiológica e, nestes, em apenas 1 caso foi diagnosticada a causa da síndrome de Horner. Nos casos em que a síndrome de Horner é verdadeiramente isolada e em que a investigação imagiológica não é dirigida a uma determinada região os exames imagiológicos deverão abranger toda a extensão da cadeia simpática, desde a base do crânio (RMN CE) até à coluna dorsal superior (TAC ou RMN cervical e torácica). Uma vez que a dissecação carotídea é uma das causas potencialmente mortais de síndrome de Horner deverá ainda ser pedida angio-TAC ou angio-RMN CE e

cervical (recomendação forte, evidência moderada). A escolha da modalidade específica do exame angiográfico depende das disponibilidade e da experiência da instituição onde os exames são realizados¹⁶.

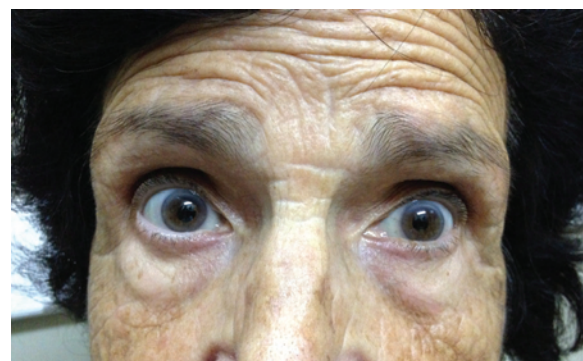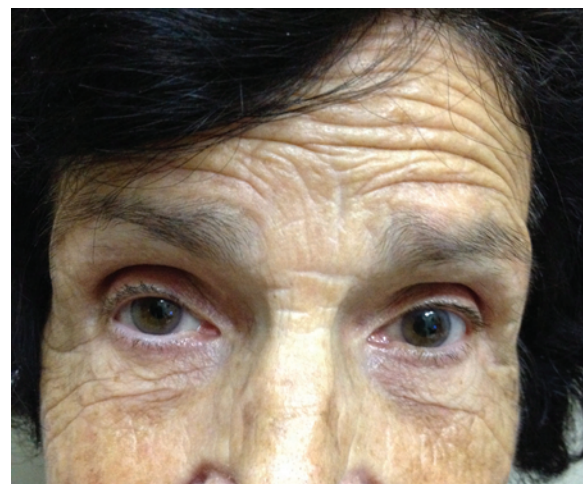


Fig. 4 - Síndrome de Horner. Notar a discreta ptose e miose relativa à direita.

Fig. 5 - A mesma doente da figura 4, 45 minutos após instilação de apraclonidina 0,5%. Note-se a dilatação da pupila direita com inversão da anisocória e a resolução da ptose.

PUPILATÓNICA

A pupila de Adie ou, mais correctamente, pupila tónica¹⁹ é a causa mais frequente de anisocória em que uma das pupilas surge dilatada e pouco reactiva à luz, mantendo a contracção na acomodação (dissociação luz-perto). Geralmente os doentes não conseguem especificar o início do quadro clínico, queixando-se frequentemente de visão turva e dificuldades na leitura ou encadeamento. Na fase aguda a acomodação está ausente do lado afectado mas passadas semanas a meses recupera. Ao fim de vários anos a pupila vai diminuindo de diâmetro e pode inclusivamente ficar mais pequena que a do olho adelfo⁷. É mais frequente em mulheres jovens. Apesar de se apresentar geralmente de forma unilateral, a pupila do olho adelfo é afectada a uma razão de 4% ao ano, estimando-se que cerca de 20% dos casos sejam bilaterais²⁰.

18 ANISOCÓRIA E ALTERAÇÕES PUPILARES

O diagnóstico de pupila tónica é clínico. Na presença de uma pupila dilatada que reage apenas parcialmente à luz por parésia segmentar do esfíncter da pupila, que se apresenta ovalada deve suspeitar-se de pupila tónica. À lâmpada de fenda pode observar-se movimentos de contracção dos segmentos não afectados do esfíncter (“movimentos vermiformes”) e distinguir os segmentos reactivos e não reactivos do esfíncter²¹. A parésia segmentar do esfíncter não é patognomónica de pupila tónica e pode estar presente em parésias antigas não isquémicas do III par²² em que se desenvolveram fenómenos de reinervação aberrante. A história clínica e exame oftalmológico permitem excluir esta situação. Quando necessário, o diagnóstico pode ser confirmado farmacologicamente mediante aplicação de colírio de pilocarpina a 0,125% (pilocarpina 1%, diluída a 1/8). Devido ao fenómeno de super-sensibilidade por desinervação a aplicação de pilocarpina diluída contrai a pupila tónica mais 0,5 mm que a pupila do olho adelfo não envolvido, na qual não tem efeito²³ (Figs. 6 e 7). É importante realçar que a super-sensibilidade à pilocarpina está presente em 80% dos casos e demora alguns dias até se desenvolver²⁴.

A pupila tónica ocorre geralmente por lesão idiopática do gânglio ciliar ou das fibras pós-ganglionares²⁵, podendo ainda ser secundária a lesão dos nervos ciliares curtos posteriores por lesões orbitárias, cirurgia orbitária ou fotocoagulação laser pan-retiniana⁷. Frequentemente está associada à diminuição dos reflexos tendinosos profundos¹⁹. Seja como for, na grande maioria dos casos trata-se de uma situação benigna e que não requer estudos imagiológicos (recomendação forte, evidência moderada)⁶. Nos raros casos bilaterais simultâneos recomenda-se a exclusão serológica de infecção por sífilis (recomendação fraca, evidência baixa)²⁰.

Geralmente não é necessário tratamento. Na fase aguda pode ser prescrita pilocarpina diluída para melhorar a fotofobia ou óculos de leitura para compensar a deficiência na acomodação. No entanto, a pilocarpina pode induzir miopia e causar cefaleias por espasmo do músculo ciliar e os óculos de leitura são rapidamente rejeitados à medida que a acomodação recupera²⁰, pelo que de um modo geral não se recomenda o tratamento. [recomendação forte, evidência baixa]⁶

PARÉSIA DO III PAR

O nervo oculomotor, além das fibras relacionadas com a inervação dos músculos recto medial, recto inferior, recto superior e oblíquo inferior, contém fibras que inervam o músculo elevador da pálpebra superior e fibras parassimpáticas que inervam o esfíncter da pupila. Estas últimas estão localizadas à superfície do nervo e são mais susceptíveis à compressão (por massa tumoral ou aneurisma, nomeadamente). Desta forma, a presença de envolvimento pupilar com

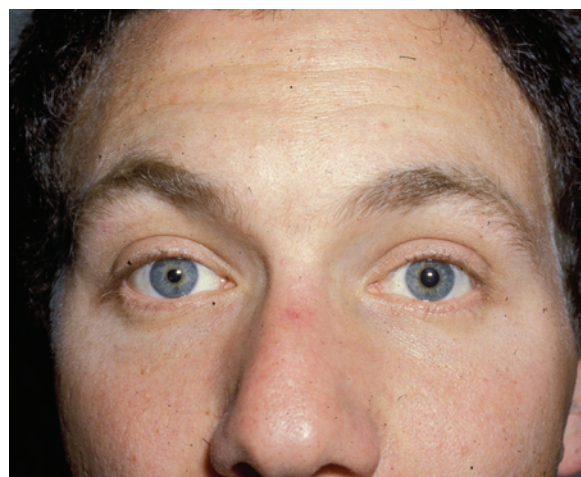
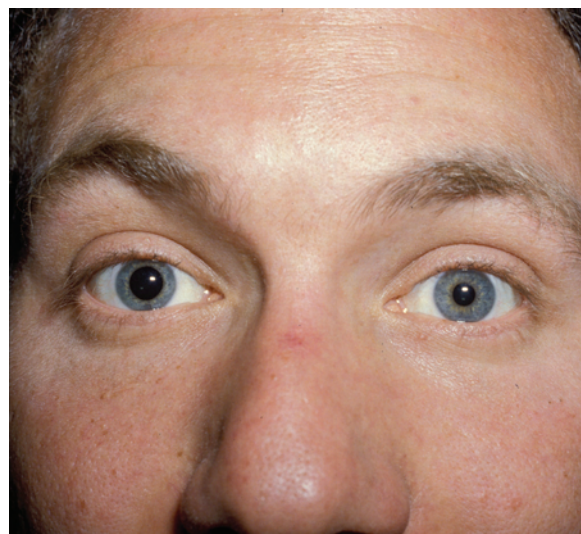
Fig. 6 - Pupila tónica à direita. A pupila do olho direito encontra-se dilatada e pouco reactiva à luz. À lâmpada de fenda era possível observar parésia quase total do esfíncter da pupila com pequeno segmento preservado das 1-3 h (fotografia cortesia Dr. Neil R. Miller).
Fig. 7 - O mesmo doente da figura 6, 45 minutos após instilação de pilocarpina 0,1%. A pupila OD contraiu, ao contrário da pupila OE (fotografia cortesia Dr. Neil R. Miller).

anisocória associada a uma parésia do oculomotor é um importante sinal que pode fornecer indicações acerca da etiologia da parésia⁷. Assim, embora as parésias do oculomotor de causa isquémica possam estar associadas a envolvimento pupilar em 1/4 dos casos, a anisocória nestes casos é, em geral, inferior a 2 mm e a pupila é pelo menos parcialmente reactiva à luz²⁶. Nas anisocórias relacionadas com parésias do oculomotor existe quase sempre associado algum grau de ptose e de alterações da motilidade ocular dos músculos cuja inervação depende do nervo oculomotor⁶ (Figs. 8 e 9). No entanto, em alguns destes casos as alterações da motilidade são subtis. Assim, num doente com anisocória em que uma das pupilas se apresenta dilatada e pouco reactiva à luz é mandatório perguntar se existe diplopia binocular e,

avaliar as ducções e, medir as fendas palpebrais e a valiar a função do elevador da pálpebra superior, bem como fazer o teste do *cover* alternado em todas as posições do olhar²³. Na presença de um doente com uma anisocória em que uma das pupilas se encontra dilatada mas em que a motilidade extraocular se encontra preservada, uma parésia do oculomotor pode ser excluída quase sempre mediante um seguimento cuidadoso de forma a excluir o compromisso dos músculos extraoculares (recomendação forte, evidência moderada)⁶. Por outro lado, apesar de 14% das parésias oculomotoras causadas por aneurismas não terem anisocória inicialmente, esta acaba por se desenvolver quase sempre ao longo dos primeiros dias²⁷.

Assim, relativamente à necessidade de exames de neuroimagem para exclusão de compressão do nervo oculomotor podem ser distinguidos os seguintes grupos de doentes:

1. Anisocória isolada em que uma das pupilas está dilatada e reage mal à luz, mas em que não existe envolvimento dos músculos extraoculares: não há necessidade de neuroimagem. É muito pouco provável a anisocória ser secundária a uma parésia do III par.
2. Parésia completa dos músculos extraoculares (*i.e.*, todos os músculos inervados pelo III par estão envolvidos e não apresentam nenhum grau de função), sem anisocória e em que a pupila do olho afectado reage bem à luz, em doentes com mais de 50 anos e com factores de risco cardiovasculares: a parésia é provavelmente isquémica e não é necessário pedir exames de neuroimagem. No entanto, o doente deve ser avaliado diariamente ao longo dos primeiros sete dias para excluir envolvimento pupilar subsequente. As parésias isquémicas do III par resolvem espontaneamente ao fim de quatro semanas em 2/3 dos casos e em todos os casos ao fim de três meses²⁸. Nos casos que não resolvem espontaneamente ao fim de poucos meses deve ser pedida RMN CE, para exclusão de outras causas de parésia oculomotora²⁹.

Em todos os restantes casos devem ser pedidos inicialmente exames de neuroimagem [recomendação forte, evidência moderada]:

3. Parésias incompletas do III par (independentemente de existir ou não envolvimento pupilar) e
4. Parésias do III par (completas ou incompletas) em que existe envolvimento pupilar (anisocória em que a pupila do olho parético reage mal à luz)

Os aneurismas - frequentemente da artéria comunicante posterior - são uma causa relativamente frequente e potencialmente mortal de parésias do oculomotor e portanto os exames de imagem devem incluir inicialmente um estudo angiográfico por angio-TAC ou angio-RMN. A sensibilidade diagnóstica destas técnicas

de imagem tem evoluído e tornou desnecessária a angiografia cerebral como exame inicial na grande maioria dos casos²⁹. As escolhas de uma ou outra técnica dependem de vários factores, incluindo a disponibilidade e experiência das instituições com cada uma, sendo recomendável consultar um neurorradiologista antes de pedir o exame.

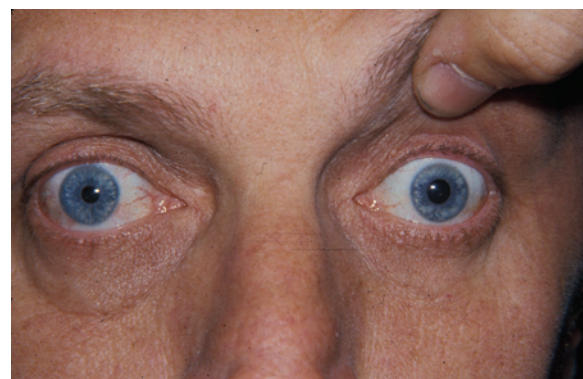
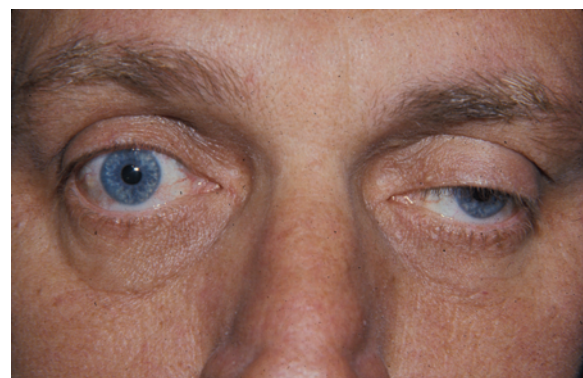

Fig. 8 - Parésia do III par esquerdo secundária a aneurisma da artéria comunicante posterior esquerda. Observa-se a combinação característica de ptose, exotropia e hipotropia (fotografia cortesia Dr. Neil R. Miller).

Fig. 9 - O mesmo doente da figura 8. A elevação da pálpebra superior esquerda permite observar a anisocória (fotografia cortesia Dr. Neil R. Miller).

ANISOCÓRIA TÓXICA/FARMACOLÓGICA

O esfíncter da pupila apresenta receptores colinérgicos muscarínicos e o dilatador da pupila receptores adrenérgicos do tipo alfa-2. Apesar de o músculo ciliar apresentar receptores adrenérgicos e colinérgicos, apenas os últimos são importantes na acomodação. O dilatador da pupila tem uma acção mais fraca que o esfíncter, de forma que quando uma pupila se apresenta dilatada por acção de um agonista adrenérgico ainda assim, com frequência, contrai com a luz. Quando a pupila está dilatada por acção de um antagonista colinérgico, o reflexo à luz (por efeito do agente sobre o esfíncter da pupila) e à acomodação (por acção sobre o músculo ciliar) estão frequentemente abolidos⁷.

18 ANISOCÓRIA E ALTERAÇÕES PUPILARES

Pupilas mióticas podem ser causadas por agentes que antagonizam o sistema nervoso simpático ou que estimulam o sistema nervoso parassimpático. Esta última situação ocorre mais frequentemente e pode ser resultado de instilação de pilocarpina ou após contacto com anticolinesterases, presentes por exemplo em insecticidas ou coleiras anti-pulgas³⁰.

A anisocória de causa farmacológica ou tóxica pode também ser causada por dilatação de uma das pupilas. Tal pode ocorrer após contacto involuntário com um agonista simpático, que induz contracção do dilatador da pupila, por exemplo descongestionantes nasais ou oculares, broncodilatadores com salbutamol ou outros agonistas adrenérgicos. A anisocória é causada por contacto com um antagonista colinérgico, que inibe o esfíncter da pupila, por exemplo broncodilatadores anticolinérgicos³¹, antieméticos ou alguns tipos de plantas³².

A etiologia da anisocória causada por exposição de um dos olhos a um agente farmacológico ou tóxico pode, pois, ser esclarecida através de uma história clínica cuidadosa. Ao exame oftalmológico não existe nem ptose nem alterações dos movimentos oculares e uma das pupilas encontra-se dilatada de forma regular, ao contrário do que acontece nas pupilas tónicas. À biomicroscopia não existem sinais de lesões traumáticas do esfíncter nem sinéquias posteriores e o diâmetro pupilar, especialmente após contacto com um antagonista colinérgico, é frequentemente superior a 8 mm (maior que nas anisocórias causadas por parésias do III par ou nas pupilas tónicas). Se a anisocória for causada por exposição a um agonista adrenérgico pode existir vasoconstricção conjuntival e retracção palpebral do lado da pupila dilatada. Em anisocórias secundárias à exposição a antagonistas colinérgicos a acomodação está ausente e a pupila não contrai após instilação de pilocarpina a 1%⁶, ao contrário do que acontece nas anisocórias por parésia do III par ou nas pupilas tónicas com pelo menos alguns dias de evolução. A natureza transitória das anisocórias farmacológicas poderá ser confirmada reavaliando os doentes passados alguns dias [recomendação fraca, evidência baixa]

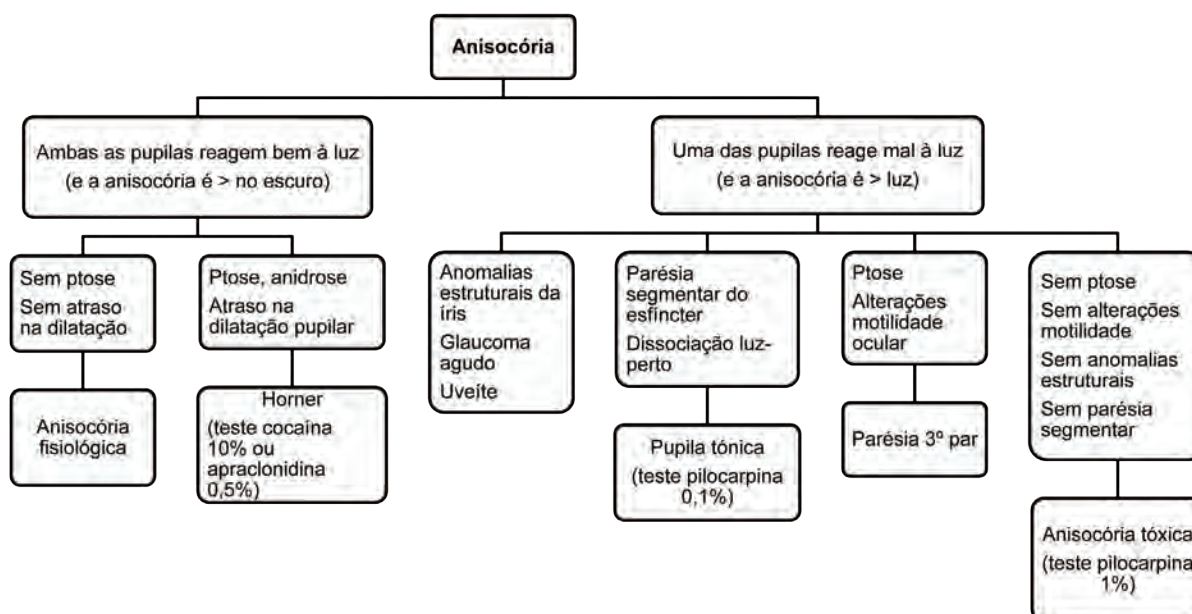
CONCLUSÃO

As causas mais frequentes de anisocória dividem-se de acordo com o reflexo fotomotor naquelas em que o reflexo é simétrico e está preservado e naquelas em que o reflexo pupilar à luz se encontra unilateralmente reduzido ou abolido.

Na anisocória fisiológica e na síndrome de Horner as pupilas reagem de forma normal e simétrica à luz. O diagnóstico diferencial entre estas duas entidades faz-se observando a existência de ptose e atraso na dilatação pupilar no Horner e, quando necessário, por recurso ao teste da cocaína ou apraclonidina. Ao contrário da anisocória fisiológica, a síndrome de Horner requer

investigação adicional imagiológica dirigida pelos sinais e sintomas associados para localização da lesão na cadeia oculosimpática, da base do crânio até à coluna dorsal. Na pupila tónica, parésia do III par e anisocória de causa tóxica uma das pupilas reage mal à luz. A pupila tónica caracteriza-se por apresentar parésia segmentar do esfíncter da pupila, mais facilmente observada à biomicroscopia. A supersensibilidade por desinervação desenvolve-se passados alguns dias e pode ser confirmada pela contracção da pupila dilatada com pilocarpina a 0,125%. Nas parésias do III par existe ptose e alterações da motilidade ocular associadas à anisocória em que a pupila ipsilateral reage mal à luz. A possibilidade desta situação poder estar relacionada com compressão por aneurisma torna a investigação angiográfica urgente. No caso relativamente frequente das anisocórias após contacto de um dos olhos com agentes farmacológicos ou tóxicos com efeito antagonista colinérgico uma das pupilas está dilatada de forma regular e não contrai após instilação de pilocarpina 1%. O efeito transitório deste tipo de situações pode ser confirmado observando novamente o doente passados alguns dias.

Em resumo, a história clínica, observação cuidadosa dos reflexos pupilares e eventualmente testes farmacológicos com pilocarpina ou apraclonidina permitem diagnosticar as causas mais frequentes de anisocória. A grande maioria das situações são benignas e não requerem investigação adicional. Contudo, na síndrome de Horner e na parésia do III par, em que a anisocória pode ser indício de uma causa potencialmente grave, a TAC ou RMN CE não são suficientes para identificar a etiologia. Nestas duas situações deve ser também incluído estudo angiográfico (angio-RMN ou angio-TAC) que, no caso da síndrome de Horner e dependendo da clínica associada, poderá abranger toda a cadeia oculosimpática extracraniana.



REFERÊNCIAS

- Parker JA. Distortion of pupil size by the cornea. *Can J Ophthalmol.* 1973;8(3):474–5.
- Digre KB. Principles and techniques of examination of the pupils, accommodation, and lacrimation. In: Miller N, Newman NJ, editors. *Clinical Neuro-Ophthalmology.* 6th ed. Baltimore: Lippincott Williams & Wilkins. 2005. pp: 715–37.
- Loewenfeld IE. “Simple central” anisocoria: a common condition, seldom recognized. *Trans Sect Ophthalmol Am Acad Ophthalmol Otolaryngol.* 1977;83(5):832–9.
- Figueiredo GS, Kolli SSP, Ahmad S, Gales K, Figueiredo FC. Urrets-Zavalía syndrome following penetrating keratoplasty for keratoconus. *Graefes Arch Clin Exp Ophthalmol.* 2012;251(3):809–15.
- Anwar DS, Chu CY, Prasher P, Bowman RW, Mootha VV. Features of Urrets-Zavalía syndrome after descemet stripping automated endothelial keratoplasty. *Cornea.* 2012;31(11):1330–4.
- Lee AG, Brazis PW. *Clinical pathways in neuro-ophthalmology: an evidence-based approach.* 2nd ed. Thieme; 2003.
- Wilhelm H. Disorders of the pupil. *Handb Clin Neurol.* 2011;102:427–66.
- Lam BL, Thompson HS, Corbett JJ. The prevalence of simple anisocoria. *Am J Ophthalmol.* 1987;104(1):69–73.
- Maloney WF, Younge BR, Moyer NJ. Evaluation of the causes and accuracy of pharmacologic localization in Horner's syndrome. *Am J Ophthalmol.* 1980;90(3):394–402.
- Nielsen PJ. Upside down ptosis in patients with Horner's syndrome. *Acta Ophthalmol.* 1983;61(5):952–7.
- Pilley SF, Thompson HS. Pupillary “dilatation lag” in Horner's syndrome. *Br J Ophthalmol.* 1975;59(12):731–5.
- Crippa SV, Borruat F-X, Kawasaki A. Pupillary dilation lag is intermittently present in patients with a stable oculosympathetic defect (Horner syndrome). *Am J Ophthalmol.* 2007;143(4):712–5.
- Thompson BM, Corbett JJ, Kline LB, Thompson HS. Pseudo-Horner's syndrome. *Arch Neurol.* 1982;39(2):108–11.
- Kardon RH, Denison CE, Brown CK, Thompson HS. Critical evaluation of the cocaine test in the diagnosis of Horner's syndrome. *Arch Ophthalmol.* 1990;108(3):384–7.
- Morales J, Brown SM, Abdul-Rahim AS, Crosson CE. Ocular effects of apraclonidine in Horner syndrome. *Arch Ophthalmol.* 2000;118(7):951–4.
- Trobe JD. The evaluation of Horner syndrome. *J Neuroophthalmol.* 2010;30(1):1–2.
- Mughal M, Longmuir R. Current pharmacologic testing for Horner syndrome. *Curr Neurol Neurosci Rep.* 2009;9(5):384–9.
- Almog Y, Gepstein R, Kesler A. Diagnostic value of imaging in horner syndrome in adults. *J Neuroophthalmol.* 2010;30(1):7–11.
- Kelly-Sell M, Liu GT. “Tonic” but not “Adie” pupils. *J Neuroophthalmol.* 2011;31(4):393–5.
- Thompson HS. Adie's syndrome: some new observations. *Trans Am Ophthalmol Soc.* 1977;75:587–626.
- Thompson HS. Segmental palsy of the iris sphincter in

18 ANISOCÓRIA E ALTERAÇÕES PUPILARES

- Adie's syndrome. *Arch Ophthalmol.* 1978;96(9):1615–20.
22. Czarnecki JS, Thompson HS. The iris sphincter in aberrant regeneration of the third nerve. *Arch Ophthalmol.* 1978;96(9):1606–10.
 23. Kawasaki A. Anisocoria. *Continuum Lifelong Learning Neurol.* 2009;15(4):218–35.
 24. Bourgon P, Pilley FJ, Thompson HS. Cholinergic supersensitivity of the iris sphincter in Adie's tonic pupil. *Am J Ophthalmol.* 1978;85(3):373–7.
 25. Adler FH, Scheie HG. The Site of the Disturbance in Tonic Pupils. *Trans Am Ophthalmol Soc.* 1940;38:183–92.
 26. Dhume KU, Paul KE. Incidence of pupillary involvement, course of anisocoria and ophthalmoplegia in diabetic oculomotor nerve palsy. *Indian J Ophthalmol.* 2013;61(1):13–7.
 27. Kissel JT, Burde RM, Klingele TG, Zeiger HE. Pupil-sparing oculomotor palsies with internal carotid-posterior communicating artery aneurysms. *Ann Neurol.* 1983;13(2):149–54.
 28. Capó H, Warren F, Kupersmith MJ. Evolution of oculomotor nerve palsies. *J Clin Neuroophthalmol.* 1992;12(1):21–5.
 29. Lee AG, Hayman LA, Brazis PW. The evaluation of isolated third nerve palsy revisited: an update on the evolving role of magnetic resonance, computed tomography, and catheter angiography. *Surv Ophthalmol.* 2002;47(2):137–57.
 30. Apt L. Flea collar anisocoria. *Arch Ophthalmol.* 1995;113(4):403–4.
 31. Iosson N. Images in clinical medicine. Nebulizer-associated anisocoria. *N Engl J Med.* 2006;354(9):e8.
 32. Moeller JJ, Maxner CE. The dilated pupil: an update. *Curr Neurol Neurosci Rep.* 2007;7(5):417–22.

19

DISFUNÇÃO DO VII PAR CRANIANO

XXXXX

XXXXXXXXXXXX

O Nervo Facial é importante em oftalmologia por várias razões. Em primeiro lugar, a sua paralisia é uma patologia que o oftalmologista é frequentemente chamado a observar.¹ Em segundo lugar, a sua via motora está em proximidade com a via motora ocular, sendo que a avaliação da função motora do nervo facial pode ajudar na localização e no diagnóstico de alterações da motilidade ocular. Por último, o músculo orbicular controla o encerramento da pálpebra.²

A avaliação da função do nervo facial engloba testar a sua função motora, sensorial e autonómica.

Para a compreensão das alterações da função do nervo facial é essencial conhecer a sua anatomia.

NEUROANATOMIA

O nervo facial é um nervo completo, transportando:

- fibras motoras para os músculos da face e músculo do estribo (fibras eferentes somáticas);
- fibras parassimpáticas secretoras para as glândulas salivares, lacrimais e mucosas da cavidade oral e nasal (fibras eferentes viscerais);
- fibras sensoriais pela corda do tímpano, veiculando o paladar dos 2/3 anteriores da língua (fibras sensitivas especiais);
- fibras sensitivas somáticas de parte do pavilhão auricular e canal auditivo externo.

É formado por duas raízes: a raiz motora, que constitui o nervo facial propriamente dito (que também tem fibras vegetativas para a secreção lacrimal) e a raiz sensitiva, que constitui o nervo intermediário de Wrisberg (que possui fibras vegetativas para as glândulas submaxilar e sublingual).^{3,4}

Na prática clínica apenas a função motora do nervo facial é testada.

A) VIAS SUPRANUCLEARES (NEURÓNIO MOTOR SUPERIOR)

Via corticobulbar (Piramidal)

É responsável pelos movimentos voluntários. Tem origem no giro pré-central do córtex frontal. As fibras descem no trato corticobulbar até atingirem o núcleo motor do facial, localizado na protuberância anular.

As fibras corticais que controlam os músculos dos 2/3 inferiores da face decussam, inervando o núcleo contralateral. As fibras que controlam os músculos do 1/3 superior da face (músculos da fronte e orbicular) distribuem-se para os núcleos ipsilateral e contralateral, razão pela qual não conseguimos franzir o sobrolho de apenas um olho.

Assim uma lesão hemisférica que afete a via supranuclear (neurónio motor superior) resulta numa parésia da face inferior contralateral à lesão, com conservação relativa dos movimentos voluntários da fronte e do encerramento palpebral, uma vez que a face superior é controlada pelos dois hemisférios. Este facto tem grande importância semiológica, permitindo a classificação das parésias faciais em central e periférica.

Via Límbica (Extrapiramidal)

Para além do controlo voluntário, o núcleo motor está também na dependência de fibras extrapiramidais provenientes dos gânglios da base e hipotálamo, responsáveis pelos movimentos faciais automáticos e emocionais. Este é o substrato anatómico para as chamadas parésias faciais com dissociação autonómico-voluntária.

A lesão seletiva da via extrapiramidal afeta a expressão de emoções com manutenção dos movimentos voluntários, como acontece na doença de Parkinson. Os doentes têm caracteristicamente uma face inexpressiva e pestanejo infrequente, contudo, por manutenção da via piramidal, a mímica facial voluntária está conservada. A Síndrome de Meige, que resulta da hiperatividade da via límbica, caracteriza-se pela presença de blefarospasmo associado a movimentos faciais distónicos.

Ambos os sistemas supranucleares (via do neurónio motor superior) requerem a via do neurónio motor inferior intacta. Lesões que envolvem a via do neurónio motor superior têm comparativamente menor efeito na mímica facial de base do que lesões que afetam a via do neurónio motor inferior, não sendo tão evidente a assimetria facial em repouso.

B) NÚCLEO DO FACIAL E FASCÍCULOS (NEURÓNIO MOTOR INFERIOR)

O nervo facial tem 3 núcleos: o núcleo motor principal,

o núcleo parassimpático e o núcleo sensitivo.

O núcleo motor principal situa-se na substância reticular cinzenta da protuberância. É responsável pela inervação dos músculos responsáveis pela mímica facial, dos músculos auriculares, do músculo do estribo, do ventre posterior do músculo digástrico e do músculo estilo-hióideu.

O núcleo parassimpático situa-se posterior e externamente ao núcleo motor principal e é formado pelos núcleos salivar superior e lacrimo-muco-nasal. O núcleo salivar superior inerva as glândulas salivares submaxilares e sublinguais. O núcleo lacrimo-muco-nasal recebe fibras aferentes do hipotálamo para as respostas emocionais, e do núcleo sensitivo do trigêmio para a secreção lacrimal reflexa secundária à irritação da córnea ou da conjuntiva.

O núcleo sensitivo constitui a parte superior do núcleo do trato solitário e situa-se próximo do núcleo motor principal. Recebe fibras sensoriais dos 2/3 anteriores da língua, do pavimento bucal e palato.

As principais causas de lesões a este nível são: doenças desmielinizantes, isquemia ou tumores.

C) ESPAÇO SUBARACNOIDEO

O nervo facial e o nervo intermediário de Wrisberg nascem da parte lateral do sulco bulboprotuberancial (o intermediário por fora do facial e por dentro do auditivo), ao nível do ângulo ponto-cerebeloso.

Tumores localizados nesta região (meningiomas, neurinomas do acústico e tumores epidermóides) podem afetar o VII, VIII par e o nervo intermediário de Wrisberg. Tumores de maiores dimensões podem também atingir o V e VI par craniano. A irritação do nervo facial por uma estrutura vascular localizada neste espaço, como a artéria cerebelar inferior pode causar hemispasmo facial.

D) OSSOTEMPORAL E PERCURSO PERIFÉRICO

O nervo facial entra no canal auditivo interno juntamente com o nervo intermediário de Wrisberg e o auditivo. Os dois primeiros seguem depois pelo aqueduto de Falópio, percorrendo um trajeto em Z durante cerca de 3 cm, dentro do osso temporal. Trauma, infecções e metástases ósseas do osso temporal podem lesar o nervo facial.

Na primeira porção do aqueduto de Falópio, o nervo facial e o intermediário são distintos. Após o gânglio geniculado, o facial e o intermediário passam a ser um só. O nervo facial origina os seguintes ramos intrapetrosos: o nervo grande petroso superficial, o nervo pequeno petroso superficial, o nervo do músculo do estribo, a corda do tímpano, o ramo anastomótico da fossa jugular e por último o ramo sensitivo do canal auditivo externo. Uma lesão do nervo grande petroso superficial origina olho seco por deservação motora da glândula lacrimal.

O nervo facial sai do osso temporal através do buraco estilo-mastoideu. Os ramos colaterais que têm origem por baixo do buraco estilo-mastoideu, denominam-se de extrapetrosos (ramo anastomótico do glosso-faríngeo, nervo auricular posterior, ramos do estilo-hióideu e do ventre posterior do digástrico e ramo lingual [inconstante]).

Posteriormente, o nervo facial entra na glândula parótida onde se divide nos seus ramos terminais: o ramo temporofacial inerva os músculos cutâneos do crânio e face acima da boca (ramos temporais, frontais, palpebrais, infraorbitários e bucais superiores), e o ramo cervico-facial, que inerva os músculos cutâneos da face e pescoço abaixo da boca (bucalis inferiores, mentonianos e cervicais). Tumores na glândula parótida (por ex., carcinomas muco-epidermóide e adenoide quístico), trauma do nervo facial durante a cirurgia da parótida e distúrbios infiltrativos/inflamatórios (por ex., sarcoidose) podem afetar o nervo facial, no seu percurso pela glândula parótida.

Regeneração Aberrante

A lesão do nervo facial pode originar uma regeneração aberrante. As lágrimas de crocodilo resultam da inervação da glândula lacrimal com fibras parassimpáticas destinadas inicialmente à glândula submaxilar e sublingual. A consequência é o lacrimejo enquanto se come. Pode também estar associada à diminuição do lacrimejo reflexo e do paladar nos 2/3 anteriores da língua. Os movimentos sincinéticos (frequentemente na paralisia de Bell) resultam na inervação da face inferior com axónios destinados ao orbicular e *vice-versa*. Assim, por exemplo, movimentos da face inferior, como sorrir, levam ao encerramento involuntário dos olhos ou inversamente, o movimento da face inferior ou do queixo quando se fecha os olhos.

Vascularização e Lesões do Nervo Facial por Isquemia

O nervo facial é ricamente vascularizado. No aqueduto de Falópio existem pelo menos 3 fontes vasculares, a artéria cerebelar anterior inferior, o ramo petroso da artéria meníngea média e o ramo estilo-mastoideu da artéria auricular posterior. Contudo, por se tratar de um espaço confinado, na presença de edema podemos ter isquemia, sobretudo no gânglio geniculado, que constitui a porção mais estreita do canal.

PARALISIA DO NERVO FACIAL

Epidemiologia

A paralisia do nervo facial (PF) é um evento raro, apresentando uma incidência de 30 casos por 100.000 indivíduos na população geral⁵. A idade é um importante fator de prognóstico na PF, existindo uma relação

inversa entre a idade e a capacidade de recuperação.⁶ As PF podem ser classificadas em supranucleares e nucleares (paralisia central) e em infranucleares (paralisia periférica).

Etiologia

A lista de causas de PF é extensa (Quadro 1). Existem poucos estudos com grandes séries de doentes sobre a etiologia da PF. Recentemente foi publicado um estudo de Hohman MH *et al.* com uma série de 2000 doentes.⁷ Peitersen publicou, em 2002, um estudo com 2.570 doentes.⁸ Adour *et al.*⁹ e Devriese *et al.*¹⁰ publicaram estudos com séries de 1000 doentes, mas concentraram-se mais na história natural da paralisia do facial do que na sua etiologia.

início agudo (durante um período de 48h) de parésia unilateral da face superior e inferior. É frequentemente precedida por queixas de disestesia facial, epífora, dor, disacusia e disgeusia. No exame objetivo, observa-se uma diminuição das pregas da fronte e do sulco nasolabial no lado da parésia.

Em 80-90% dos casos resolve gradualmente ao longo do tempo (2-3 meses).¹⁵ Nos restantes doentes, a recuperação é incompleta. Em ambos, é comum o desenvolvimento de regeneração aberrante.

A sua etiologia é ainda desconhecida, sendo um diagnóstico de exclusão. Contudo, vários estudos estabeleceram uma relação com a infeção pelo Vírus Herpes Simples (HSV)^{16,17,18,19}. Esta hipótese foi pela primeira vez estabelecida por McCormick¹⁸. Murajami

Quadro 1: Etiologias da paralisia do Nervo Facial, adaptado de May et al. ¹¹

Causas Idiopáticas	Paralisia de Bell, Síndrome de Melkersson-Rosenthal, Neuropatia Hipertrófica Hereditária, Amiloidose, Arterite Temporal, Púrpura Trombocitopénica Trombótica, Periarterite Nodosa, Síndrome de Guillain-Barré, Esclerose Múltipla, Miastenia Gravis, Sarcoidose, Osteopetrose
Causas Congénitas	Parto distócico com fórceps, Distrofia Miotónica, Síndrome de Moebius
Trauma	Fraturas da base do crânio, Trauma penetrante do ouvido médio, Paralisia por variação brusca da pressão (Barotrauma)
Causas Infecciosas	Otite média aguda ou crónica, Mastoidite, Herpes Zoster, Doença de Lyme, Encefalite, Poliomielite do tipo 1, Enterovirus, Síndrome de imunodeficiência adquirida, Mononucleose, Rubéola, Sífilis, Tétano, Tuberculose, Meningite, Lepra, Tuberculose, <i>Influenzae</i> , Malária e Botulismo
Causas Neurológicas	Síndrome Opercular e Síndrome de Millard-Gubler.
Causas Metabólicas	Diabetes Mellitus, Hipertiroidismo, Gravidez, Hipertensão Arterial, Porfíria Aguda e Deficiência em vitamina A.
Neoplasias	Tumor do ângulo ponto-cerebelar, Tumor do osso Temporal, Tumores da Parótida, Colesteatoma, Tumor do nervo facial (Cilindroma), Carcinoma metastático, Hemangioblastoma, Glioma Pontino, Tumor Epidermoide, Hemangioma do tímpano, Histiocitose X, Leucemia, Linfoma, Sarcoma, Hidradenoma e Neurofibromatose do tipo II.
Causas Vasculares	Aneurisma da Artéria Carótida
Causas Toxicológicas	Talidomida, Alcoolismo, Intoxicação por Arsénio, Tétano, Difteria, Intoxicação por Monóxido de Carbono
Causas Iatrogénicas	Pós-cirurgia do neurinoma do acústico, parótida, mastoídea, Pós-tonsilectomia e adenoidectomia, Embolização Bloqueio anestésico mandibular, Soro antitetânico.

PARALISIA DE BELL

A paralisia de Bell é a causa mais comum de PF. Apresenta uma incidência anual de aproximadamente 20 casos por 100.000 pessoas¹², correspondendo a cerca de 38% dos casos de PF⁷. Estão descritas taxas de recorrência de 4-14%.¹³ É mais comum em adultos, diabéticos e mulheres grávidas¹⁴. Caracteriza-se por

et al. efetuaram PCR viral do fluido endoneural de doentes submetidos a cirurgia por paralisia de Bell e encontraram HSV em 11 de 14 casos.¹⁷ A favor desta etiologia está também a demonstração do aumento de sinal típico na RMN do gânglio geniculado durante a reactivação viral.^{20,21} Contudo, não está recomendado pedir as serologias para HSV no contexto de PF pois

o diagnóstico é clínico [recomendação forte/evidência moderada].

Além da infecção por HSV, estão descritas outras etiologias possíveis, nomeadamente outras infecções (por ex: herpes zoster, doença de Lyme, sífilis, vírus Epstein-Barr, CMV, HIV e micoplasma, infecção do aparelho respiratório superior), inflamação e doença microvascular (diabetes mellitus e hipertiroidismo).^{7,13,24-27}

OUTRAS CAUSAS DE PARALISIA FACIAL

A etiologia da PF varia consoante as séries publicadas:

- Na série de Hohman: 38% paralisia de Bell, 10% ressecções de neurinomas do acústico, 7% neoplasias, 7% lesões iatrogénicas, 7% vírus varicela zoster, 5% lesões benignas, 5% paralisia congénita e 4% doença de Lyme.⁷
- Na série de Peitersen: 66% paralisia de Bell, 6,6% paralisias congénitas, 4,5% vírus varicela zoster e 3% diabetes mellitus.¹³

SÍNDROME DE RAMSAY HUNT

Ramsay Hunt descreveu a seguinte associação de sinais e sintomas: PF, erupções vesiculares herpetiformes e disfunção vestibulo-coclear.²⁷ O diagnóstico é feito pela observação de vesículas na porção posterior do canal auditivo externo e na membrana do tímpano. Associa-se a dor severa, podendo desenvolver-se nevralgia pós-herpética. O prognóstico é pior do que o da Paralisia de Bell, associando-se a maior risco de surdez e taxa de recuperação inferior.²⁸ O tratamento médico é equivalente à paralisia de Bell; mas utiliza-se mais frequentemente uma combinação de corticóides e antivirais.²⁹

OUTRAS DOENÇAS INFECCIOSAS

Vários outros agentes infecciosos podem causar paralisia do VII par. A doença de Lyme associa-se em 10% dos casos a PF, sendo bilateral em 25% destes casos.³⁰ As infecções bacterianas também podem levar a PF, mais frequentemente, no contexto de otite média ou externa. Observa-se PF de início gradual em doentes com colesteatoma.

CAUSAS NÃO INFECCIOSAS

Incluem traumatismo craniano com lesão do curso intraósseo do nervo facial, lesão iatrogénica do nervo facial após ritidectomia cervio-facial, cirurgia da parótida, ressecção de neurinoma do acústico, ou ressecção de um tumor em qualquer ponto do percurso do nervo facial. Na sarcoidose, o facial é o nervo periférico mais frequentemente envolvido, normalmente de forma bilateral e assimétrica. O local mais comum é a glândula parótida, que desenvolve uma inflamação granulomatosa não-caseosa.

Tumores do nervo facial (ex: hemangioma e neuroma) ou tumores na proximidade do nervo associam-se

frequentemente a PF. De uma forma geral, numa PF de início gradual, deve-se colocar como hipótese uma causa tumoral. Contudo, vários autores descreveram início agudo de PF em tumores (20-27%).³¹⁻³²

Na síndrome de Guillain-Barré, a PF é comum e frequentemente bilateral; mas, raramente é a única manifestação.

Dado o extenso diagnóstico diferencial de paralisia do VII par, algumas características ajudam ao diagnóstico. A paralisia bilateral ocorre mais frequente por sarcoidose, meningite basilar e na síndrome de Guillain-Barré. A parésia recorrente unilateral é normalmente idiopática, mas também pode ser causada por diabetes mellitus, doença de Lyme e S. Melkersson-Rosenthal. A paralisia de natureza progressiva é altamente sugestiva de neoplasia por invasão tumoral (ex: tronco cerebral, cerebello-pontina ou glândula parótida) ou por infiltração difusa (ex: carcinomatose meníngea).

FISIOPATOLOGIA

As lesões do nervo facial podem ser completas ou parciais e levam à interrupção do fluxo axoplasmático. Nos casos de lesão parcial existe maior probabilidade de recuperação funcional completa.

Observa-se uma diminuição significativa do número de fibras musculares, quando a paralisia tem mais de 3 anos de duração.³² As alterações histológicas precoces nas fibras musculares são modificações na cromatina e aumento do número de mitocôndrias e de células satélite.

Na paralisia de Bell, o mecanismo fisiopatológico é ainda alvo de debate. Pensa-se que esteja associada a processos inflamatórios, desmielinizantes, isquémicos ou compressivos no trajeto do nervo no canal do facial, que é estreito, impedindo a transmissão neuronal local³³.

HISTÓRIA, EXAME OBJETIVO, ESTADIAMENTO CLÍNICO E EXAMES COMPLEMENTARES DE DIAGNÓSTICO

O diagnóstico clínico assenta em 3 passos (1) identificação do local da lesão (2) investigação da etiologia (3) estadiamento clínico.

O passo mais importante na avaliação do doente é determinar se a paralisia é central ou periférica. Lesões envolvendo os neurónios motores acima do núcleo do facial, causam paralisia apenas da face inferior. Assim, numa paralisia central há apenas envolvimento do movimento voluntário do terço inferior da face. As secreções salivar, lacrimal e o paladar não estão envolvidas. Doentes com estas características devem ser observados com urgência pelo neurologista [recomendação forte/evidência elevada].

História

As causas de PF são múltiplas, mas na maioria das séries a paralisia de Bell é a causa mais frequente.⁷ Contudo,

um episódio agudo de PF requer sempre uma avaliação completa, para excluir outras etiologias conhecidas de paralisia motora. Muitos doentes que recebem o diagnóstico de Paralisia de Bell têm outras patologias, cujo diagnóstico e tratamento é protelado em virtude de uma investigação incompleta (colesteatoma, tumores parotídeos ocultos e schwannomas do acústico).

História de trauma, contacto com carraças (Doença de Lyme), presença de vesículas (Herpes Zoster) e otorreia (otite média) irão conduzir a investigação e tratamento de forma diferente.

É importante também distinguir um quadro agudo de crónico, uma vez que a maioria dos casos de Paralisia de Bell são de carácter agudo, sendo as paralisias de origem crónica ou subaguda mais frequentemente associadas a causas infecciosas, traumáticas e compressivas.

No caso de agravamento nas primeiras três semanas, a história deve ser minuciosamente investigada quanto à possibilidade de neoplasia.

A paralisia facial recorrente pode indicar malignidade, embora também ocorra em 7% dos doentes com Paralisia de Bell e na Síndrome de Melkersson-Rosenthal.

Exame Objetivo

O exame objetivo engloba um exame completo da cabeça e do pescoço, que inclui exame otológico, ocular (avaliação do encerramento palpebral voluntário, frequência do pestanejo reflexo, função lacrimal, estado e sensibilidade da córnea), oral (paladar e avaliação da função das glândulas salivares) e neurológico (avaliação de todos os nervos cranianos, testes sensoriais e motores).

O exame otológico é muito importante, pois permite estabelecer etiologias como otite média, otite externa maligna, tumores ou síndrome de Ramsay Hunt. Neste caso, 1/3 dos doentes não têm vesículas localizadas no ouvido, sendo necessário o exame da cavidade oral, orofaringe, cabeça e pescoço e tórax. É necessário não esquecer também que, em 60% dos casos, as vesículas precedem a paralisia, em 15% ocorrem após a paralisia e somente em 25% surgem simultaneamente à PF.

A avaliação da função do nervo facial inclui a inspeção e manobras de avaliação do andar inferior e superior da face. Na inspeção é avaliada a face em repouso, durante o discurso, fazendo movimentos voluntários, e na expressão de emoções. A diminuição da mímica facial ocorre tipicamente nos quadros parkinsonianos. Deve-se observar, também, se existem movimentos involuntários como blefarospasmo, hemispasmo facial e mioquímia, entre outros. Por último, procurar assimetrias, tendo como referência as rugas da fronte, as fendas palpebrais, o sulco nasogeniano e a comissura labial. Na suspeita de uma assimetria, não esquecer de pedir ao doente fotografias antigas.

A avaliação do andar inferior e superior da face, é feita através das seguintes manobras:

1. Pedir ao doente para “mostrar os dentes” sem mexer o maxilar e a mandíbula.
2. Pedir para “assobiar” e de seguida para “encher as bochechas de ar”, enquanto as comprime.
3. Pedir ao doente para deprimir as comissuras labiais, avaliando a contração do músculo esternocleidomastóideo
4. Pedir ao doente para “enrugar a testa”.
5. Pedir para fechar os olhos com força. Tentar abrir os olhos com os nossos dedos, pedindo ao doente para contrariar o movimento (verificar se existe sinal de Bell).

Ocasionalmente, são usados testes para avaliação da salivação, lacrimejo e paladar. Quando existe suspeita de lesão intracraniana, é mandatório efetuar um teste de Schirmer para avaliar a função da glândula lacrimal. Para determinar a integridade dos impulsos aferentes nos 2/3 anteriores da língua é necessário fazer uma avaliação do paladar.

O exame também deve excluir massas na cabeça ou pescoço. Um tumor do lobo profundo da parótida pode ser identificado apenas pela palpação bimanual.

Rash cutâneo do tipo eritema *migrans* é sugestivo de doença de Lyme.

ESTADIAMENTO CLÍNICO

Existem múltiplas classificações do grau de PF na literatura, a mais utilizada e adotada pela Academia Americana de Otorrinolaringologia é a classificação desenvolvida por House e Brackmann³⁴ que categoriza a PF em seis estádios, de acordo com o exame objetivo do doente, que correspondem a diferentes hipóteses de recuperação espontânea da função:

- Grau I: função facial normal
- Grau II: disfunção ligeira
- Grau III: disfunção moderada
- Grau IV: disfunção moderada-grave
- Grau V: disfunção grave
- Grau VI: paralisia total

Estes estádios correspondem aos achados patológicos de neurapraxia, axonotmesis, neurotmesis e transecção completa ou parcial do nervo.

O grau I é o estádio com maior probabilidade de recuperação espontânea e corresponde à neuropraxia.

O grau II e III resulta duma compressão mais prolongada do nervo facial, com interrupção parcial do fluxo axoplasmático e subsequente degeneração walleriana retrógrada (axonotmesis). Nesta situação a degeneração é na maioria das vezes incompleta, com sobrevivência de alguns axónios, resultando frequentemente em paralisia facial parcial. O estado de neurotmesis corresponde à perda permanente de axónios e desmielinização parcial, com consequente disfunção moderada a grave. Neste caso os impulsos regeneradores podem originar

movimentos sincinéticos ou contracturas. Por último, nos estádios V e VI, o doente terá função facial mínima (V) ou perda completa de função (VI).³⁵

Exames Complementares de diagnóstico e terapêutica

Os critérios clínicos mínimos para diagnóstico de paralisia de Bell incluem: paralisia ou parésia de todos os grupos musculares de um lado da face, início agudo e ausência de sinais de doença do sistema nervoso central. A Academia Americana da Fundação da Cirurgia da Otorrinolaringologia-Cabeça e do Pescoço estabeleceu as seguintes *guidelines* na abordagem da Paralisia de Bell [recomendação forte, evidência moderada].^{36,37}

- Em doentes com início agudo de paralisia facial unilateral devem ser excluídas outras causas possíveis de paralisia facial;
- Exames de imagem não são recomendados em doentes com o primeiro episódio de doença aguda;
- Não são recomendados exames eletrodiagnósticos como rotina em doentes com paralisia incompleta, mas podem ter indicação nos casos de paralisia completa;
- Se existe encerramento palpebral incompleto, devem ser implementadas medidas de proteção ocular;
- Em casos de aparecimento ou agravamento de sintomas neurológicos, desenvolvimento de queixas oculares, ou recuperação incompleta ao final de 3 meses, os doentes devem ser encaminhados a um especialista em patologia do nervo facial.

Apesar de não existirem testes de diagnóstico específico para a paralisia de Bell, os seguintes exames, podem ser úteis para exclusão de outros distúrbios:¹⁴

- Serologia da Sífilis (VDRL, RPR, FTA-abs)
- *Screening* HIV
- Hemograma completo e velocidade de sedimentação
- Função Tiroideia
- Glicémia e Hemoglobina A1c
- Análise LCR
- ANCA
- Teste de Schirmer
- Avaliação quantitativa do fluxo salivar
- Teste de Excitabilidade Nervosa
- Tomografia Computorizada (TC)
- Ressonância Magnética (RMN)
- Em zonas endêmicas devem ser pedidas as serologias para Lyme (IgG e IgM, confirmado por Western Blott).

Exames de Imagem

A TC e a RMN são úteis no diagnóstico de lesões do nervo facial intratemporais e/ou intracranianas. Podem ser observadas fraturas do osso temporal, tumores,

edema e em determinadas circunstâncias é possível observar o nervo facial e identificar edema ou rotura do mesmo.³⁵ A maioria dos casos de Paralisia de Bell mostram aumento do sinal do nervo facial na RMN, independentemente da gravidade da paralisia, que pode persistir depois da melhoria da paralisia. Os segmentos que mostram mais frequentemente aumento da intensidade de sinal são a porção distal do canal auditivo interno e os segmentos labiríntico/geniculado.³⁸

Estudos Eletrofisiológicos

Os estudos eletrofisiológicos são úteis na determinação da extensão da lesão do facial, na previsão prognóstica e na avaliação das opções terapêuticas. Não estão indicados no estabelecimento de um diagnóstico presuntivo de lesão do facial.

Os testes mais efetuados são os testes de estimulação máxima (MST) e a electroneurografia (ENog).³⁵ O ENog permite estabelecer o *timing* e a necessidade de intervenção cirúrgica. Degeneração de mais de 90% do nervo associa-se a um prognóstico reservado sem cirurgia.³⁹

TRATAMENTO

O objetivo do tratamento é (1) melhorar a função do nervo facial (VII par) (2) reduzir a lesão neuronal (3) prevenir as complicações de exposição da córnea.

Paralisia de Bell

O tratamento médico inclui corticoterapia, agentes antivirais e proteção ocular. De acordo com as *guidelines* da Academia Americana da Fundação da Cirurgia da Otorrinolaringologia-Cabeça e do Pescoço está indicada a corticoterapia oral durante 7-10 dias em doentes sem contraindicações e avaliados nas primeiras 72h.³⁷ A utilização de agentes antivirais pode ser considerada se existe suspeita de etiologia viral, mas sempre em associação aos corticoides.^{36,37}

As opções cirúrgicas devem ser adequadas a cada caso e incluem: descompressão do nervo facial, implante de peso de ouro, tarsorrafia, transposição de músculo temporal, enxerto do nervo facial e *lift* frontal.

Abordagem do Lagofthalmos

A decisão terapêutica tem como base o risco de desenvolvimento de queratopatia de exposição e a estimativa de recuperação.

O risco de desenvolvimento de queratopatia de exposição é determinada por 3 fatores: 1) grau de fraqueza do músculo orbicular, 2) presença ou ausência de fenómeno de Bell e 3) presença ou ausência de sensibilidade corneana.²

Em casos ligeiros, as lágrimas artificiais (de preferência sem conservantes) são geralmente suficientes. Pode ser necessário fazer oclusão do olho e utilização de gel lubrificante durante o sono.

Alterações no epitélio corneano podem indicar a

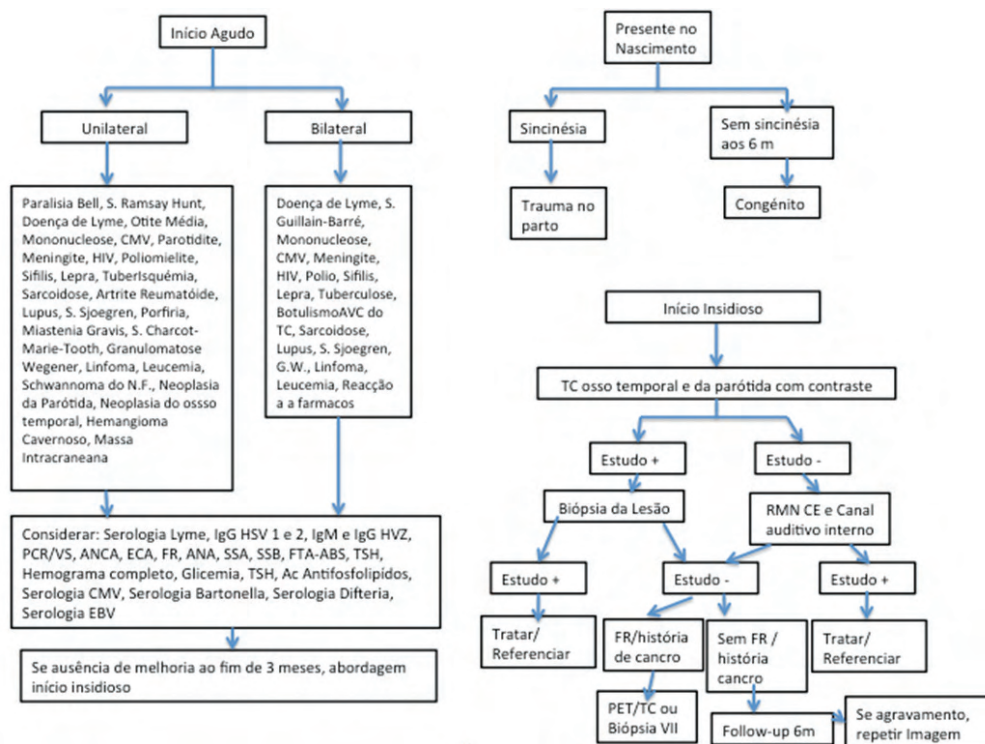


Fig 1. Avaliação Diagnóstica da Paralisia do Nervo Facial num doente sem história de trauma do nervo facial ou do osso Temporal

necessidade de colocação de *plugs* nos pontos lacrimais, tarsorrafia ou implante de peso de ouro.

A perda de sensibilidade da córnea por envolvimento do V par, está associada ao risco de queratite com componente neurotrófico e neuroparalítico e exige um tratamento mais agressivo com tarsorrafia, e se necessário implante de membrana de amniótica ou implante de peso de ouro.

O implante de peso de ouro deve ser utilizado quando existe um componente de retração da pálpebra superior, condicionando uma redução do pestanejo reflexo. O peso do implante é determinado por ensaio com medidas de 0.8 a 1.6g por forma a manter o eixo visual livre e facilitar o pestanejo reflexo. O peso poderá posteriormente ser removido, se ocorrer recuperação da função do nervo facial.

Em casos de laxidão da pálpebra inferior pode realizar-se uma cantoplastia ou tira tarsal.⁷

Abordagem da Sincinesia ou Hipercinesia

A abordagem destes casos pode incluir a injeção de toxina botulínica. Está associada a bons resultados, mas exige reinjetar a cada 3 meses. Normalmente, são injetadas 5-10 unidades de Botox® (U) para controlar o blefarospasmo e 10-20U adicionais no músculo

zigomático. Nas reinjeções as doses são adaptadas consoante a necessidade.³⁵

Abordagem Cirúrgica Geral da Paralisia do Facial

Na abordagem cirúrgica, o médico deverá informar o doente que a sua face não adquirirá a simetria e o equilíbrio prévio. A aparência facial do doente ficará diferente por perda de músculo no lado afetado, mas também por contração severa no lado não parético.

As opções cirúrgicas incluem coaptação direta, enxerto de nervo em interposição, enxerto de nervo cruzado e transferência de tecido livre microneurovascular.

Após estes procedimentos de reanimação da dinâmica facial (restauração do movimento ativo), podem ser realizados procedimentos de equilíbrio e ajuste de modo a atribuir à face a simetria desejada e equilíbrio em repouso (procedimentos estáticos).

REABILITAÇÃO FÍSICA

A base da reabilitação física é a fisioterapia. O fisioterapeuta deverá ensinar o doente a exercitar o músculo facial de forma eficiente após a transposição do nervo e enxerto.

PROGNÓSTICO

Paralisia de Bell

Em 80-90% dos doentes com Paralisia de Bell ocorre recuperação completa entre 6 semanas a 3 meses.⁴⁰

Os fatores de risco associados a pior prognóstico são: idade superior a 60 anos, paralisia completa, diminuição do paladar ou secreção salivar do lado afetado, dor retroauricular e diminuição da produção de lágrima. Doentes com mais de 60 anos têm apenas 40% de hipótese de recuperação completa e têm maior taxa de sequelas permanentes. Doentes com menos de 30 anos têm 90-85% de hipótese de recuperação completa.

Quanto mais cedo for a recuperação, maior a probabilidade de recuperação completa:¹⁴

- Se ocorrer alguma recuperação da função em 3 semanas, o mais provável é ocorrer recuperação completa.
- Se a recuperação ocorrer entre as 3 semanas e os 2 meses, o resultado final será provavelmente satisfatório.
- Se a recuperação não começa antes dos 2 meses, existe uma forte probabilidade de sequelas permanentes, como parésia residual e sincinésia.
- Se não ocorrer recuperação aos 4 meses, o doente apresentará com grande probabilidade sequelas da doença, como sincinésia, lágrimas de crocodilo e, raramente, espasmo hemifacial.

As sequelas da paralisia de Bell dividem-se em regeneração motora incompleta, regeneração sensorial incompleta e regeneração aberrante.

Nos casos recorrentes deve ser feita imagem (RMN ou TC) para exclusão de causas neoplásicas ou inflamatórias (ex: esclerose múltipla e sarcoidose). Se a recorrência é bilateral é sugestiva de sarcoidose não devendo esquecer uma possível disfunção neuromuscular (miastenia gravis).

DISTÚRBIOS POR HIPERATIVIDADE DO NERVO FACIAL

Distúrbios do VII par, núcleo, via piramidal ou extrapiramidal podem produzir estados de hiperexcitabilidade. Os distúrbios mais comuns são o blefarospasmo essencial, o hemispasmo e a mioquímia do facial.²

BLEFAROSPASMO ESSENCIAL

O blefarospasmo benigno essencial é um distúrbio idiopático, no qual ocorrem contrações episódicas e bilaterais do músculo orbicular. É mais comum na faixa etária dos 40-60 anos, (2/3 dos doentes têm mais de 60 anos) e é mais frequente nas mulheres (1,8:1).^{41,42} A prevalência na população geral é de 5 em 100,000 pessoas.⁴¹

Inicialmente os espasmos são infrequentes e ligeiros e ocorrem em resposta a determinados estímulos, como vento, luz solar, barulho e stress.⁴³ Os doentes referem queixas de fotofobia, desconforto ocular e sintomas sugestivos de olhos seco. Estas queixas tendem

a progredir ao longo do tempo, até ao ponto em que interferem nas atividades de vida diária do doente.^{1,2} Os espasmos podem ser inicialmente unilaterais e mais tarde tornam-se bilaterais.⁴¹ Ao longo do tempo desenvolvem-se alterações anatómicas resultantes de blefarospasmo crónico, como ptose e entropion. O blefarospasmo está frequentemente associado a movimentos distónicos de outros músculos faciais.

A etiologia do blefarospasmo é ainda desconhecida, mas pensa-se que esteja associada a disfunção dos gânglios basais e do sistema extrapiramidal (límbico).

Em alguns doentes existe história familiar de distonia ou blefarospasmo. Um estudo realizado por DeFazio *et al.* examinou 122 familiares de 1º grau de doentes com blefarospasmo essencial e não detetou alterações ambientais ou genéticas entre casos familiares e esporádicos. Estes achados sugerem que os casos familiares e esporádicos de blefarospasmo têm fatores etiológicos e ambientais comuns.⁴⁴

O diagnóstico diferencial inclui o blefarospasmo secundário a uma Paralisia de Bell, mioquímia palpebral e causas de blefarospasmo secundário como conjuntivite alérgica, dacriocistite, queratoconjuntivite e uveíte anterior não granulomatosa.

A síndrome de Meige é um termo utilizado para descrever uma discinesia regional que consiste em duas distonias focais adjacentes, o blefarospasmo essencial e a distonia oro-mandibular (espasmos ao longo da região nasogeniana, boca e maxilar inferior), podendo ter uma influência marcada na alimentação e ingestão de líquidos. Os sintomas podem iniciar-se na região periocular e posteriormente para a face inferior e pescoço passados meses a anos.

O tratamento médico é limitado e inclui o uso de benzodiazepinas e neurolépticos. O tratamento de eleição é a injeção de toxina botulínica do tipo A no músculo orbicular.^{41,45} O efeito é contudo temporário, durando no máximo alguns meses, sendo necessário reinjetar. O local de injeção e a dose é individualizada caso a caso. Usualmente fazem-se 4-8 pontos de injeção, evitando a porção central do músculo orbicular pré-tarsal, para evitar ptose.

As complicações deste procedimento são pouco frequentes e incluem ptose (7-11%), equimose local, ectropion, entropion, epífora, fotofobia (2,5%) diplopia e queratopatia de exposição (5-12%), olho seco sintomático (7,5%), diplopia (<1%).^{46,47}

Em doentes que não respondem adequadamente ao tratamento com toxina botulínica, pode ser considerada a miectomia do músculo orbicular.⁴¹

HEMISPASMO FACIAL

Caracteriza-se por espasmos episódicos unilaterais, que envolvem a musculatura facial, com uma duração que varia entre segundos e minutos. Normalmente, tem início entre a 5ª e a 6ª década de vida.^{1,2}

Inicialmente começa por envolver o músculo orbicular, mas ao fim de alguns anos acaba por englobar toda a musculatura de uma hemiface e raramente evolui para um envolvimento bilateral.^{48,49}

Os espasmos são intermitentes e podem recorrer ou desaparecer de forma espontânea. A função do nervo facial está inicialmente conservada, mas com o tempo pode desenvolver-se fraqueza ipsilateral.

A patogénese do hemispasmo pensa-se que esteja relacionada com uma irritação do núcleo do nervo facial ou segmento proximal do nervo. Lesões compressivas (por ex., tumores, malformações arteriovenosas, doença de Paget) e lesões não compressivas (por ex., isquemia, esclerose múltipla, meningite basilar) podem-se apresentar-se com espasmo hemifacial. A maioria dos casos previamente categorizados como idiopáticos são causados por vasos aberrantes (por ex., ramos distais da artéria cerebelar anterior ou da artéria vertebral), que comprimem o nervo facial no ângulo ponto-cerebeloso).⁵⁰

O diagnóstico diferencial engloba movimentos mioclónicos, distonia oromandibular, tremor craniofacial e mioquímia facial.

Na presença de hemispasmo de novo e/ou fraqueza da musculatura facial é necessário fazer sempre RMN (recomendação forte/ evidência elevada).²

Nestes doentes, o tratamento de primeira linha é a injeção de toxina botulínica do tipo A, que resulta, na maioria dos doentes, numa diminuição das queixas em 3 a 5 dias, mas sendo no entanto necessário reinjetar com intervalos de 4-6 meses. A dose de toxina necessária é inferior à do blefarospasmo. As complicações são semelhantes às descritas para estes doentes.^{2,45,51}

A terapêutica médica com carbamazepina, clonazepam ou baclofeno poderá providenciar alívio sintomático em alguns doentes.

As lesões compressivas têm de ser tratadas cirurgicamente. Vasos sanguíneos ectásicos causam hemispasmo por compressão do nervo facial à saída do tronco cerebral. A descompressão cirúrgica está associada a excelentes resultados.⁵¹

MIOQUÍMIA FACIAL E DA PÁLPEBRA

A mioquímia facial caracteriza-se por contrações ondulantes ou fibrilares das bandas musculares. Tipicamente significa doença intramedular localizada na protuberância.¹

Em adultos está associada à esclerose múltipla e em crianças ao glioma pontino. Raramente está associada à síndrome de Guillain-Barré.¹

A mioquímia das pálpebras (fasciculações benignas da pálpebra) consiste numa fasciculação incontrolável do músculo orbicular envolvendo a pálpebra inferior e menos frequentemente a pálpebra superior. Ao contrário do que acontece com a mioquímia de outros

músculos da face, a mioquímia da pálpebra é uma condição benigna, autolimitada e que não progride para outras patologias neurológicas. É por vezes desencadeada pelo stress, fadiga, álcool ou cafeína. O mecanismo fisiopatológico é desconhecido, embora se pense que, em alguns casos, o estímulo seja gerado perifericamente por descarga espontânea da terminação dos neurónios produzindo um ciclo vicioso. O músculo afetado demonstra movimentos finos ondulantes nas suas camadas superficiais. A injeção de toxina botulínica relaxa o músculo temporariamente até que a discinesia se resolva espontaneamente.

BIBLIOGRAFIA

1. Froozan R, Bhatti MT, Falardeau J, Gordon L, Lee M, Subramanian P et al. The patient with eyelid or facial abnormalities. In: Neuro-Ophthalmology, BCSC Basic and Clinical Science Course, American Academy of Ophthalmology, 2013-2014. Pag 267-275
2. Martin YJ, Corbett JJ, The Facial Nerve. In: Neuro-Ophthalmology, The Requisites in Ophthalmology, Mosby, 2000, pag 210-220
3. Beal MF, Hauser SL, Trigeminal Neuralgia, Bell's Palsy, and Other Cranial Nerve Disorders, Principles of Internal Medicine, Harrison's 17th Edition, 2008, 2584-2586
4. Esperança Pina J.A., Anatomia Humana da Relação-Parte I, 2^o Edição, Lidel, 1998
5. Cha IC, Hong CK, Park MS, Yeo SG. Comparison of Facial Nerve Paralysis in Adults and Children. Yonsei Med J 49(5):725-734, 2008
6. Danielidis V, Skevas S, Van Cauwenberge P, Vinck B. A comparative study of age and degree of facial nerve recovery in patients with Bell palsy. Eur Arch Otorhinolaryngology 1999; 256:520
7. Marc H. Hohman, MD; Tessa A. Hadlock, MD, Etiology, Diagnosis, and Management of Facial Palsy: 2000 Patients at a Facial Nerve Center, The Laryngoscope VC 2013 The American Laryngological, Rhinological and Otological Society
8. Peitersen E. Bell's palsy: the spontaneous course of 2,500 peripheral facial nerve palsies of different etiologies. Acta Otolaryngol Suppl 2002;549:4-30.
9. Adour KK, Byl FM, Hilsinger RL Jr, Kahn ZM, Sheldon MI. The true nature of Bell's palsy: analysis of 1,000 consecutive patients. Laryngoscope 1978;88:787-801.
10. Devriese PP, Schumacher T, Scheide A, Jongh RH, Houtkoop JM. Incidence, prognosis and recovery of Bell's palsy: a survey of about 1000 patients (1974-1983). Clin Otolaryngol All Sci 1990;15:15-27.
11. May M, Klein SR. Differential Diagnosis of facial

- nerve palsy. *Otolaryngol Clin North Am.* Jun 1991; 24(3):613-45
12. Katusic SK, Beard CM, Wiederholt WC, Bergstralh EJ, Kurland LT. Incidence, clinical features, and prognosis in Bell's palsy, Rochester, Minnesota, 1968-1982. *Ann Neurol.* Nov 1982; 20(5):622-7
 13. Peitersen E. Bell's palsy: the spontaneous course of 2,500 peripheral facial nerve palsies of different etiologies. *Acta Otolaryngol Suppl.* 2002;4-30. [Medline].
 14. Taylor DC. Bell's Palsy, Medscape Reference, Nov 2013, <http://emedicine.medscape.com/article/1146903-overview>
 15. Sullivan FM, Swan IC, Donnan PT, Morrison JM, Smith BH, Mckinstry B. Early treatment with prednisolone or acyclovir in Bell's palsy. *New Engl J Med* 2007;357:1598-1607
 16. Peitersen E. The Natural history of Bell's palsy. *Am J Otol.* Oct 1982;4(2):107-11
 17. Murakami S, Mizobuchi M, Nakashiro Y, Doi T, Hato N, Yanagihara N. Bell palsy and herpes simplex virus: identification of viral DNA in endoneural fluid and muscle. *Ann Intern Med* 1996;124:27-30.
 18. McCormick DP. Herpes simplex virus as cause of Bell's palsy. *Lancet* Apr 29 1972;1 (7757):937-9 [Medline].
 19. Zandian A, Osiro S, Hudson R, Ali M, Matusz P, Tubbs SR et al. The neurologist's dilemma: a comprehensive clinical review of Bell's palsy, with emphasis on current management trends. *Med Sci Monit* 2014 20:83-90
 20. May M, O'Hara KR. Imaging studies: diagnostic role and clinicopathologic correlations. In: May M, Schaitkin BM, eds. *The Facial Nerve*. 2nd ed. New York, NY: Thieme; 2000:319-338.
 21. Schaitkin BM, May M, Klein SR. Office evaluation of the patient with facial palsy: differential diagnosis and prognosis. In: May M and Schaitkin BM, eds. *The Facial Nerve*. 2nd ed. New York, NY: Thieme; 2000: 179-212. 10. Yawn BP, Saddier
 22. Peitersen E. Bell's palsy: the spontaneous course of 2,500 peripheral facial nerve palsies of different etiologies. *Acta Otolaryngol Suppl.* 2002;4-30. [Medline].
 23. Liu J, Li Y, Yuan X, Lin Z. Bell's palsy may have relations to bacterial infection. *Med Hypotheses.* Feb 2009;72(2):169-70. [Medline].
 24. Unlu Z, Aslan A, Ozbakkaloglu B, Tunger O, Surucuoğlu S. Serologic examinations of hepatitis, cytomegalovirus, and rubella in patients with Bell's palsy. *Am J Phys Med Rehabil.* Jan 2003;82(1):28-32. [Medline].
 25. Morgan M, Moffat M, Ritchie L, Collacott I, Brown T. Is Bell's palsy a reactivation of varicella zoster virus?. *J Infect.* Jan 1995;30(1):29-36. [Medline].
 26. Kawaguchi K, Inamura H, Abe Y, Kosu H, Takashita E, Muraki Y, et al. Reactivation of herpes simplex virus type 1 and varicella-zoster virus and therapeutic effects of combination therapy with prednisolone and valacyclovir in patients with Bell's palsy. *Laryngoscope.* Jan 2007;117(1):147-56. [Medline].
 27. Hunt JR. On herpetiform inflammation of the geniculate ganglion: A new syndrome and its complications. *Nerv Ment Dis.* 1907;34:73
 28. Murakami S, Hato N, Horiuchi J, Myamoto Y, Aono H, Honda N at al. [Clinical features and prognosis of facial palsy and hearing loss in patients with Ramsay Hunt syndrome]. *Nippon Jibiinkoka Gakkai Kaiho.* Dec 1996;99(12):1772-9. [Medline].
 29. Dickins JR, Smith JT, Graham SS. Herpes zoster oticus: treatment with intravenous acyclovir. *Laryngoscope.* Jul 1988;98(7):776-9. [Medline].
 30. Clark JR, Carlson RD, Sasaki CT, Pachner AR, Steere AC. Facial paralysis in Lyme disease. *Laryngoscope.* Nov 1985;95(11):1341-5.
 31. Fisch U, Ruttner J. Pathology of intratemporal tumors involving the facial nerve. In: Fisch U, ed. *Facial Nerve Surgery*. Zurich: Kugler/Aesculapius Publishing Co; 1977:448-56.
 32. Jackson CG, Glasscock ME 3rd, Hughes G, Sismanis A. Facial paralysis of neoplastic origin: diagnosis and management. *Laryngoscope.* Oct 1980;90(10 Pt 1):1581-95. [Medline].
 33. Bowden RE, Gutmann E. Denervation and reinnervation of human voluntary muscle. *Brain.* 1944;67:273
 34. House JW, Brackmann DE. Facial nerve grading system. *Otolaryngol Head Neck Surg.* 1985;93(2):146-7. [Medline].
 35. Kim JY, Narayan D. <http://emedicine.medscape.com/article/1290547-overview> t al. Facial Nerve Paralysis, Medscape Reference, Abril 2012.
 36. Baugh RF, Basura GJ, Ishii LE, Schwartz SR, Drumheller CM, Burkholder R, et al. Clinical Practice Guideline: Bell's Palsy Executive Summary. *Otolaryngol Head Neck Surg.* 2013;149(5):656-63. [Medline].
 37. Agency For Healthcare Research and Quality (AHRQ), Clinical Practice Guideline: Bell's palsy, National Guideline Clearinghouse (NGC), <http://www.guideline.gov/content.aspx?f=rss&id=47483>
 38. Schwaber MK1, Larson TC 3rd, Zealear DL, Creasy J. Gadolinium-enhanced magnetic resonance imaging in Bell's palsy. *Laryngoscope.* 1990;100(12):1264-9.
 39. Ruboyanes J, Adour KK, Santos D, Von Doersten. The maximal stimulation and facial nerve conduction latency tests: Predicting the outcome of Bell's palsy. *Laryngoscope.* 1994;104(suppl):1-6.
 40. Marsk E, Bylund N, Jonsson L, Hammarstedt L, Engström M, Hadziosmanovic N, et al. Prediction of non-recovery in Bell's palsy using Sunnybrook grading. *Laryngoscope.* Apr 2012;122(4):901-6. [Medline].
 41. Graham RH, Roy H, et al. Benign Essential Blepharospasm, Medscape, 25 Março 2013, <http://emedicine.medscape.com/article/1212176-overview#a0199>
 42. Jankovic J, Orman J. Blepharospasm: demographic and clinical survey of 250 patients. *Ann Ophthalmol.* Apr 1984;16(4):371-6. [Medline].
 43. Bentivoglio AR, Daniele A, Albanese A. Analysis of

- blink rate in patients with blepharospasm. *Mov Disord*. Apr 18 2006;[Medline].
44. Defazio G, Abbruzzese G, Aniello MS, Bloise M, Crisci C, Eleopra R, et al. Environmental risk factors and clinical phenotype in familial and sporadic primary blepharospasm. *Neurology*. Aug 16 2011;77(7):631-7. [Medline]
 45. Hallett M, Albanese A, Dressler D, Segal KR, Simpson DM; Truong D, et al, Evidence-based review and assessment of botulinum neurotoxin for the treatment of movement disorders, *Toxicon*. Jun 2013; 1;67:94-114
 46. Cote TR, Mohan AK, Polder JA. Botulinum toxin type A injections: adverse events reported to the US Food and Drug Administration in therapeutic and cosmetic cases. *J Am Acad Dermatol*. Sep 2005;53(3):407-15. [Medline].
 47. Grandas F, Elston J, Quinn N, Marsden CD. Blepharospasm: a review of 264 patients. *J Neurol Neurosurg Psychiatry*. Jun 1988;51(6):767-72. [Medline].
 48. Abbruzzese G, Berardelli A, Defazio G. Hemifacial spasm. *Handb Clin Neurol*. 2011;100:675-80. [Medline].
 49. Yaltho TC, Jankovic J. The many faces of hemifacial spasm: differential diagnosis of unilateral facial spasms. *Mov Disord*. 2011;26(9):1582-92. [Medline].
 50. Moller AR. The cranial nerve vascular compression syndrome: II. A review of pathophysiology. *Acta Neurochir (Wien)*. 1991;113(1-2):24-30. [Medline].
 51. Gulevich, S, Lorenzo N, Hemifacial Spasm, *Medscape*, 26 Nov 2012, <http://emedicine.medscape.com/article/1170722-treatment>